This is a digital copy of a book that was preserved for generations on library shelves before it was carefully scanned by Google as part of a project to make the world's books discoverable online.

It has survived long enough for the copyright to expire and the book to enter the public domain. A public domain book is one that was never subject to copyright or whose legal copyright term has expired. Whether a book is in the public domain may vary country to country. Public domain books are our gateways to the past, representing a wealth of history, culture and knowledge that's often difficult to discover.

Marks, notations and other marginalia present in the original volume will appear in this file - a reminder of this book's long journey from the publisher to a library and finally to you.

Usage guidelines

Google is proud to partner with libraries to digitize public domain materials and make them widely accessible. Public domain books belong to the public and we are merely their custodians. Nevertheless, this work is expensive, so in order to keep providing this resource, we have taken steps to prevent abuse by commercial parties, including placing technical restrictions on automated querying.

We also ask that you:

+ *Make non-commercial use of the files* We designed Google Book Search for use by individuals, and we request that you use these files for personal, non-commercial purposes.

+ *Refrain from automated querying* Do not send automated queries of any sort to Google's system: If you are conducting research on machine translation, optical character recognition or other areas where access to a large amount of text is helpful, please contact us. We encourage the use of public domain materials for these purposes and may be able to help.

+ *Maintain attribution* The Google "watermark" you see on each file is essential for informing people about this project and helping them find additional materials through Google Book Search. Please do not remove it.

+ *Keep it legal* Whatever your use, remember that you are responsible for ensuring that what you are doing is legal. Do not assume that just because we believe a book is in the public domain for users in the United States, that the work is also in the public domain for users in other countries. Whether a book is still in copyright varies from country to country, and we can't offer guidance on whether any specific use of any specific book is allowed. Please do not assume that a book's appearance in Google Book Search means it can be used in any manner anywhere in the world. Copyright infringement liability can be quite severe.

About Google Book Search

Google's mission is to organize the world's information and to make it universally accessible and useful. Google Book Search helps readers discover the world's books while helping authors and publishers reach new audiences. You can search through the full text of this book on the web at `http://books.google.com/`

UNIVERSITY OF CALIFORNIA
SAN FRANCISCO MEDICAL CENTER
LIBRARY

ALBRECHT VON GRÆFE'S

ARCHIV

FÜR

OPHTHALMOLOGIE

HERAUSGEGEBEN

VON

PROF. TH. LEBER IN GÖTTINGEN UND PROF. H. SATTLER IN PRAG.

FÜNFUNDDREISSIGSTER BAND

ABTHEILUNG III.

MIT 3 FIGUREN IM TEXT UND 15 TAFELN.

LEIPZIG

VERLAG VON WILHELM ENGELMANN

1889.

UNIV OF CALIF
MEDICAL SCHOOL

Inhalts-Verzeichniss

zu

Band XXXV, 3. Abtheilung.

Ausgegeben am 22. October 1889.

		Seite
I.	Ueber ophthalmoskopische Erscheinungen in der Peripherie des Augengrundes. Von Professor Dr. **Hugo Magnus** in Breslau. Mit Taf. I und II, Fig. 1—16 und 1 Holzschnitt	1—28
II.	Wo liegt die vordere Grenze des ophthalmoskopisch sichtbaren Augenhintergrundes? Von Dr. **A. Groenouw**, Assistenzarzt an der Universitäts-Klinik für Augenkranke zu Breslau. Mit 2 Figuren im Text	29—56
III.	Pathologisch-anatomische Studien über die Anfänge des Altersstaares. Von Dr. **Hugo Magnus**, a. ö. Professor der Universität Breslau. Mit Tafel III und IV, Fig. 1—15	57—96
IV.	Ein theilweise resorbirter Cysticercus in einer tuberculösen Neubildung im Innern des Auges. Von Dr. **Th. von Schroeder**, älterem Ordinator an der St. Petersburger Augenheilanstalt, nebst pathologisch-anatomischem Befunde und drei Tafeln v. Dr. **H. Westphalen** in Dorpat. Mit Tafel V—VII, Fig. 1—4	97—110
V.	Ueber einen merkwürdigen Fall von Dermoidgeschwulst mit rudimentärer Entwickelung des Auges. Von Dr. **A. Wagenmann**, Privatdocenten und erstem Assistenten der Univers.-Augenklinik in Göttingen. Mit Tafel VIII und IX, Fig. 1—7	111—146
VI.	Zur pathologischen Anatomie und Pathogenese des Schichtstaars. Von Dr. **Otto Schirmer**, Privatdocent und zweiter Assistent an der Universitäts-Augenklinik zu Göttingen. Mit Tafel X—XII	147—186

Seite

VII. Ueber Mikrophthalmus und Cataracta congenita vasculosa, nebst einigen Bemerkungen über Drüsen der Chorioidea und Neubildung von Linsenkapsel. Von Dr. med. **W. von Grolman**, Assistent an der Universitäts-Augenklinik zu Giessen. Mit Tafel XIII, Fig. 1—3 . . . . . 187—200

VIII. Ueber Fädchenkeratitis. Von Dr. **Ernst Fischer** in Dortmund. (Aus der Klinik von Prof. Schoeler in Berlin.) Mit Tafel XIV und XV, Fig. 1—5 . . . 201—216

IX. Zur Aetiologie der Keratitis neuroparalytica. Von **E. von Hippel**, cand. med. aus Giessen . . . . 217—247

X. Fortgesetzter Bericht über die mittelst antiseptischer Wundbehandlung erzielten Erfolge der Staaroperationen. Von **Alfred Graefe** . . . . . 248—264

XI. Antwort auf Prof. Dr. Alfred Graefe's Artikel: „Ueber die Einstellung der Augen bei Unterbrechung des binocularen Sehens.“ Von Dr. **Edm. Landolt** in Paris 265—272

XII. Erwiderung an Herrn Dr. Friedrichson in Dorpat. Von Dr. **Schmall** in Königsberg i. Pr. . . . . 273—278

XIII. Historische Notiz von **W. Krause** in Göttingen . . 279

Ueber ophthalmoskopische Erscheinungen in der Peripherie des Augengrundes.

Von

Professor Dr. Hugo Magnus

in Breslau.

Hierzu Tafel I und II, Figur 1—16 und 1 Holzschnitt.

Die vorliegende Arbeit beabsichtigt nicht eine erschöpfende ophthalmoskopische Beschreibung aller Veränderungen der Peripherie des Augengrundes zu geben, wie wir sie bei den verschiedensten Erkrankungen des Auges, als bei Entzündung der Netz- und Aderhaut[1]), bei Glaskörperblutungen[2]), bei Glaukom[3]) u. a. m. als Theilerscheinung des krankhaften Processes auch in der Augengrundperipherie wiederfinden. Es liegt vielmehr lediglich nur in dem Plan meiner Untersuchung, gewisse Veränderungen der Augengrundperipherie ophthalmoskopisch erschöpfend zu schildern, welche gerade für die vordersten Abschnitte des Hintergrundes des Auges eine charakteristische Erscheinung

[1]) Schweigger, Vorlesungen über den Gebrauch des Augenspiegels. Berlin 1864. p. 89.

[2]) Zieminski, Apoplexie générale du corps vitré chez les adolescents. Extrait du Recueil d'ophthalmologie 1888. p. 8.

[3]) Fuchs, Chorioiditis bei Glaukom. Bericht über die elfte Versammlung der ophthalmologischen Gesellschaft, Heidelberg 1878. Rostock 1878. p. 65.

bilden. Und zwar sind diese ophthalmoskopischen Erscheinungen insofern für die Augengrundperipherie charakteristisch, weil sie sich in derselben vorfinden, ohne dass die anderen Theile des Augenhintergrundes ophthalmoskopisch sichtbare Zeichen irgend welcher idiopathischen Erkrankung aufzuweisen hätten. Höchstens begegnet man neben ihnen noch ophthalmoskopischen Erscheinungen, wie man sie als Begleiterscheinungen gewisser Refractionsanomalieen, so besonders der Myopie, in bestimmten Abschnitten des Hintergrundes zu sehen gewöhnt ist. Die uns hier beschäftigenden ophthalmoskopischen Veränderungen der Augengrundperipherie sind im Allgemeinen entweder durch die Senescenz oder unter dem Einfluss bestimmter Refractionsanomalieen entstanden.

Was nun zunächst die durch Senescenz-bedingten ophthalmoskopischen Erscheinungen der Hintergrundperipherie anlangt, so sind dieselben, seit Donders[1]) und Müller[2]) auf sie aufmerksam gemacht und sie in ihrer pathologisch-anatomischen Bedeutung klargelegt haben, öfters der Gegenstand eingehender Specialstudien gewesen[3]) und auch an Beschreibungen ihres ophthalmoskopischen Bildes fehlt es nicht[4]), wenn gerade auch nach dieser Richtung hin

---

[1]) Donders, Beiträge zur pathologischen Anatomie des Auges. Archiv für Ophthalmologie, Bd. I, Abth. 2.

[2]) Heinrich Müller's gesammelte und hinterlassene Schriften zur Anatomie und Physiologie des Auges. Herausgegeben von Otto Becker. Leipzig 1872. I. Bd.

[3]) Kerschbaumer, Ueber Altersveränderungen der Uvea. Archiv für Ophthalmologie, Bd. XXXIV, Abth. 4.

Kuhnt, Ueber einige Altersveränderungen im menschlichen Auge. Bericht über die dreizehnte Versammlung der ophthalmologischen Gesellschaft, Heidelberg 1881. Rostock 1881.

[4]) Mauthner, Lehrb. der Ophthalmoskopie. Wien 1868. p. 428.

Von Wecker, Die Erkrankungen des Uvealtractus und des Glaskörpers. Graefe und Sämisch, Handbuch der gesammten Augenheilkunde, Bd. IV, Th. 2, p. 609 und p. 639.

unsere Kenntnisse vor der Hand noch fühlbare Lücken aufzuweisen haben.

Auch die als Begleiterscheinungen der Refractionsanomalieen in der Augengrundperipherie vorkommenden Veränderungen sind in erschöpfender Weise nicht geschildert worden. Ihre praktische oder sagen wir lieber ihre prognostische Bedeutung ist für das myopische Auge von verschiedenen Autoren zwar schon nachdrücklichst betont worden; so sagt z. B. Schweigger[1]): „Ein Punkt von praktischer Wichtigkeit ist es ferner, in Fällen von hochgradiger Myopie die äquatorialen Parthieen der Chorioidea, soweit sie irgend ophthalmoskopisch zu erreichen sind, genau zu untersuchen, da gerade an dieser Stelle besonders im unteren Abschnitt der Chorioidea sich nicht selten Chorioidealveränderungen vorfinden, welche nach von Graefe für die Befürchtung consecutiver Netzhautablösung von prognostischer Wichtigkeit sind." Allein eine ophthalmoskopische erschöpfende Schilderung dieser peripheren Veränderungen bringt die Literatur trotzdem nicht; höchstens begegnen wir hier und da einigen kurzgefassten und mehr casuistisch gehaltenen Hinweisen auf jene Veränderungen des myopischen Auges; so z. B. bei Nordenson[2]), bei Schleich[3]). Diese Thatsachen beweisen, dass man die peripheren Veränderungen des myopischen Auges zwar schon bemerkt hat, aber zu einer erschöpfenden Kenntniss derselben vor der Hand doch noch nicht gelangt ist.

Auch im hypermetropischen Auge sollen periphere Veränderungen der Augengrundperipherie vorkommen[4]) und

[1]) a. a. O. p. 84.

[2]) Nordenson, Die Netzhautablösung. Untersuchungen über deren pathologische Anatomie und Physiologie. Wiesbaden 1887, p. 180 ff. Nr. 3, 4, 9, 40 der Tabelle.

[3]) Schleich, Klinisch-statistische Beiträge zur Lehre von der Myopie. Mittheil. aus der ophthalmiatrischen Klinik in Tübingen. Tübingen 1882. Heft 3, p. 57.

[4]) Kerschbaumer a. a. O. Arch. f. Ophthalm. XXXIV, 4, p. 18.

zwar soll die Entwickelung der sogenannten senilen peripheren Augengrundveränderungen gerade durch die Hypermetropie eine ganz besondere Bevorzugung erfahren.

Wenn meine Arbeit nun auch nicht im Stande sein wird, die peripheren Erscheinungen des Augengrundes, sowohl die durch die Senescenz als die durch die Refraction erzeugten, nach allen Seiten hin klarzustellen und alle hier in Betracht kommenden Fragen zu beantworten, so wird sie doch jedenfalls die ophthalmoskopischen einschlägigen Erscheinungen in erschöpfender Weise zu schildern bemüht sein.

Die ophthalmoskopischen Beschreibungen, welche auf den nächsten Seiten folgen, stützen sich auf eine Reihe systematischer Untersuchungen der Peripherie des Augengrundes, welche ich schon seit einiger Zeit an Individuen aus allen Lebensaltern und mit den verschiedensten Refractionszuständen ausgeführt habe. Die Untersuchung erfolgte meist bei künstlicher durch Homatropin hervorgerufener Mydriasis und hauptsächlich im umgekehrten Bild. Von dem in meiner Klinik streng festgehaltenen Brauch, jede Augenspiegeluntersuchung sowohl im aufrechten wie im umgekehrten Bild auszuführen, wurde Abstand genommen und nur das umgekehrte Bild benutzt. Die sich als nothwendig erweisenden excessiven Drehungen des untersuchten Auges, sowie meist auch des Kopfes liessen die Untersuchung im umgekehrten Bild bequemer erscheinen und deshalb wurde sie für die betreffenden Untersuchungen ausschliesslich gehandhabt. Es lassen sich z. B. die peripheren Theile der oberen Augengrundhälfte nur bei starker Rückwärtsbiegung des Kopfes genügend überblicken und ist in dieser Stellung die Untersuchung im aufrechten Bild kaum durchführbar.

Betrachten wir nunmehr zunächst

die Hintergrundperipherie im normalen Zustand, so bemerken wir zwei sich besonders kenntlich machende ophthalmoskopische Erscheinungen, nämlich:

1) die hier verlaufenden Chorioideal- und Netzhautgefässe und

2) das Corpus ciliare.

Die Chorioidealgefässe erscheinen als grössere pinselförmige Figuren. Es strömen hier kleinere Gefässästchen von den verschiedensten Seiten zusammen, um sich zu grösseren, dicken Gefässstämmen zu vereinigen. Bisweilen sieht man in der äussersten Peripherie des Hintergrundes eine Reihe dünner miteinander parallel ziehender Reiserchen, welche in einer peripher gelegenen dunklen Zeichnung (ophthalmoskopischer Ausdruck des Ciliarkörpers vergl. Seite 6) enden. Eine Reihe grösserer Gefässe verlaufen meist kranzförmig um die Peripherie, also in concentrischer Richtung zu dem Ciliarkörper. Die grossen dicken Stämme, zu denen sich schliesslich alle diesse Gefässe einigen, verlaufen mehr in radiärer Richtung (man vergl. Fig. 3). Man kann den Verlauf der beschriebenen Gefässe übrigens sehr genau auf der ausgezeichneten Abbildung Leber's[1]) studiren. Zu den pathologischen Veränderungen, welche in der Augengrundperipherie auftreten, nehmen die Gefässe häufig eine characteristische Stellung insofern ein, als sich längs der Gefässe und zwischen ihren einzelnen Verästelungen die Gewebsveränderungen in ganz besonders characteristischer Weise einrücken (man vergl. Figg. 3, 4, 6, 11). Uebrigens hat bereits Müller[2]) ein ähnliches Verhalten constatirt, indem er die drüsigen senilen Verdickungen der chorioidealen Glaslamelle in den Zwischenräumen der Gefässe besonders zahlreich angehäuft fand.

An den Netzhautgefässen habe ich wiederholt

---

[1]) Leber, Anatomische Untersuchungen über die Blutgefässe des menschlichen Auges. Wien 1865. Tafel II.

[2]) Heinrich Müller's gesammelte und hinterlassene Schriften zur Anatomie und Physiologie des Auges. Herausgegeben von Otto Becker. Leipzig 1872. I. Bd., p. 242.

einen eigenthümlichen Verlauf, besonders in ihren peripersten Parthieen bemerken können. Während nämlich ein Netzhautgefäss bis an die Peripherie des Hintergrundes den gewöhnlichen Verlauf zeigt, bemerkt man, sobald das Gefäss das periphere Gebiet betritt, plötzlich auffallend starke Schlängelungen an demselben. Diese Schlängelungen können sogar so stark ausgeprägt sein, dass der Verlauf des Gefässes in dieser Parthie lebhaft an die Zähne einer Säge erinnert. In anderen Fällen habe ich diese peripheren Schlängelungen mehr in wellenförmigen Linien verlaufen sehen.

Wenn ich den Ciliarkörper soeben als charakteristischen Factor in dem normalen ophthalmoskopischen Bild der Peripherie bezeichnet habe, so soll damit nicht etwa gesagt sein, dass man nun ohne Weiteres in jedem Auge ophthalmoskopische Andeutungen des Ciliarkörpers finden müsse. So liegt die Sache nicht. Vielmehr möchte ich glauben, dass das, was von dem Ciliarkörper überhaupt ophthalmoskopisch sichtbar wird, nur unter gewissen Bedingungen (vielleicht besonders im myopischen Auge) sich zeige. Das, was ich als Andeutung des Ciliarkörpers auffasse, ist, wie wir sofort erörtern werden, eine bisweilen in der äussersten Peripherie des Spiegelbildes erscheinende graue Zeichnung. Zu berücksichtigen ist bei der Spiegeluntersuchung der Peripherie allerdings, dass durch die erforderlichen excessiven Drehungen des Bulbus leicht Verzerrungen und Beschattungen des Bildes auftreten, welche zu Täuschungen Veranlassung geben können. Doch habe ich in der äussersten Peripherie wiederholt eine graue, bisweilen leicht streifige Zeichnung gefunden, welche ich als ophthalmoskopisches Bild gewisser Abschnitte des Ciliarkörpers ansehen möchte. Die ophthalmoskopische Untersuchung des Ciliarkörpers erfordert zunächst möglichst ausgiebige Erweiterung der Pupille und dann starke Drehungen des Bulbus nach den verschiedensten Richtungen. Am leichte-

sten scheint mir die Untersuchung dann, wenn das betreffende Individuum den Augapfel stark nach unten dreht. Am schwierigsten gestaltet sich die Untersuchung für die obere Hälfte des Ciliarkörpers; hier muss der Patient den Kopf nach hinten überlegen und dann noch den Bulbus möglichst nach oben drehen. Bei älteren Individuen, deren Pupille sich nicht genügend erweitern lässt und die überdies auch noch in den Bewegungen des Bulbus eine gewisse Ungelenkigkeit zeigen, gelingt es bisweilen nur schwer oder auch gar nicht den Ciliarkörper zu Gesicht zu bekommen.

Der Theil des Ciliarkörpers nun, welcher dem Augenspiegel zugänglich ist, zeigt sich als ein um die äusserste Peripherie des Augengrundes verlaufender mehr oder minder stark gefärbter Pigmentsaum. Die Breite, in welcher dieser Pigmentgürtel in Erscheinung tritt, wird wohl hauptsächlich durch den Grad der Mydriasis und die Ausgiebigkeit der Bulbusbewegung bedingt. Je tiefer z. B. der Augapfel nach unten gedreht werden kann, um so mehr bekommt man von dem Ciliarkörper zu Gesicht. Die Färbung des peripheren Pigmentsaumes wechselt sehr; bald erscheint er in einem hellen Graubraun, bald wieder in sehr dunklem Braunschwarz oder intensivem Schwarz. Er grenzt sich gegen das Roth des anderen Hintergrundes meist recht deutlich ab und zwar entweder mit einem scharf gezeichneten leicht wellig verlaufenden Rand oder mit einer ausgefranzten Linie (man vergl. Figg. 5, 6, 9, 14). Man sieht in dem letzteren Fall sehr deutlich schmale schlanke Fortsätze in das Roth des umgebenden Hintergrundes hineinragen und zwar in der ganzen Umrandung des Pigmentgürtels. Bisweilen erscheint der Rand auch wie ausgefasert; man sieht dann hier und da einzelne Zotten vorspringen. In anderen Fällen bildet der Rand, mit dem der Ciliarkörper gegen den Augengrund sich absetzt, überhaupt keine continuirlich verlaufende scharfe Linie, sondern an einzelnen Stellen verliert sich die Pigmentirung allmählich,

man möchte sagen, stufenweise in den Augengrund. Man sieht an solchen Stellen dann verschiedene parallel zum Pigmentrand verlaufende dunkle Linien, zwischen denen verstreut wieder Pigment liegt. Man gewinnt den Eindruck, als ob an solchen Stellen der Pigmentgürtel auseinandergezerrt wäre, so, als ob ein Theil des Pigmentes über die Ciliarkörper und Augengrund trennende Grenzlinie hinaus und in den Hintergrund hinein gezogen wäre.

In anderen Fällen ist der Rand des Ciliarkörpers bauchig gegen den Hintergrund vorgetrieben und hinter dieser Vorwölbung des Randes sieht man nach der Peripherie hin in dem dunkelpigmentirten Ciliarkörper deutlich einen Pigmentdefect mit durchscheinendem Chorioidearoth (vergleiche Fig. 2). Man gewinnt auch diesem Bilde gegenüber den Eindruck, als handele es sich um eine gewaltsame Auseinanderzerrung des Pigmentblattes, welches die innere Fläche des Ciliarkörpers deckt.

Schliesslich muss ich noch eines anderen sehr eigenartigen Befundes gedenken, von dem es mir, wie auch bei dem soeben geschilderten gleichfalls nicht ganz klar ist, ob wir es mit einer pathologischen Auseinanderzerrung des Ciliarkörperpigmentes zu thun haben, oder mit einem normalen Verhalten. In dem betreffenden Falle grenzte sich der Ciliarkörper mit deutlichem bogig gewelltem Rand gegen den rothen Augengrund ab; dieser arkadenförmig gestaltete Rand war ziemlich intensiv graubraun gefärbt. Nach der Peripherie schloss sich an diesen scharf gezeichneten welligen Rand aber nicht das Pigmentblatt des Ciliarkörpers, sondern es folgte eine mässig breite hellrothe Zone, in welcher zahlreiche parallel verlaufende Chorioidealgefässe sich zeigten. Mit diesen Gefässen parallel zogen hier und da von dem Rand und zwar von den Stellen, in denen je zwei Bogen des Randes aneinanderstiessen, schwache Pigmentsäulen nach der Peripherie hin, um in dem Pigment des Ciliarkörpers zu verschwinden. Uebrigens war die zwi-

schen dem Rand und dem Ciliarkörper eingeschobene nicht pigmentirte intermediäre Zone heller roth, als der übrige Hintergrund. Während an einzelnen Stellen die soeben beschriebene Zeichnung sehr charakteristisch ausgeprägt war, fand ich an anderen Stellen längs des Ciliarkörperrandes nicht einen concentrisch verlaufenden welligen Saum, sondern regellos angeordnete Pigmenthaufen (vergl. Fig. 1).

Ein dem soeben beschriebenen Bild nahestehendes fand ich in vielen Fällen. Es grenzte hier der Ciliarkörper (*a*) an eine helle gelblichrothe Zone (*b*), welche mit einem bogigen Rand (*c*) gegen den normal gefärbten rothen Augengrund (*d*) sich abhob. In der entfärbten Zone liefen zahlreiche parallele Chorioidealgefässe nach dem Ciliarkörper hin, wie sich auch bisweilen vereinzelte kleine Pigmentfleckchen hier fanden.

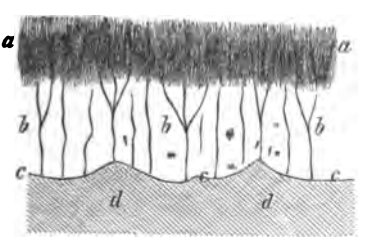

Schematische Darstellung des ophthalmoskopischen Bildes der Augengrundperipherie.

a. Ciliarkörper.
b. Helle entfärbte Zone mit zahlreichen parallel verlaufenden Chorioidealgefässen.
c. Bogenförmiger Rand (Ora serrata).
d. Normaler Augengrund.

Sowohl das bunte Bild (Fig. 1), sowie die vorstehende schematische Darstellung, weisen eine sehr bemerkenswerthe Aehnlichkeit auf mit den Abbildungen, welche Henle[1]) giebt

[1]) Henle, Handb. der systematischen Anatomie des Menschen. II. Band: Eingeweidelehre. Braunschweig 1866. p. 614. Fig. 467, p. 669. Fig. 517.

von dem vorderen Abschnitt der Chorioidea nach theilweiser Entfernung des Pigmentes. Uebrigens gelingt es in vielen Fällen trotz Mydriasis und trotz der ausgiebigsten Bewegungen des untersuchten Auges nicht, den Ciliarkörper zu erblicken. Im Allgemeinen tritt derselbe bei brünetten Personen viel deutlicher in Erscheinung, als wie bei blonden.

Wenden wir uns nach diesem orientirenden Ueberblick über das ophthalmoskopische Bild der normalen Augengrundperipherie zur Betrachtung derjenigen Veränderungen, deren Untersuchung den Zweck der vorliegenden Arbeit bildet.

Es zeigen die in Rede stehenden Erscheinungen ein sehr buntes Bild sowohl was Farbe, als Form und Grösse anlangt. Der Umfang der Veränderungen schwankt zwischen kleinen circumscripten Heerden und breiten, die ganze Peripherie gürtelförmig umkreisenden Plaques. Auch die Farbe bietet die verschiedensten Nuancen schwankend zwischen schmutzigem Grau und blendendem Weiss. Rechnet man dazu die die Heerde umlagernden Pigmentschollen, die im Bereich der Veränderungen reichlich auftretenden Gefässe, so erhalten wir ein ophthalmoskopisches Bild, dass durch seine Vielgestaltigkeit sich auszeichnet.

In der an den Rand des Ciliarkörpers anstossenden Zone localisiren sich die in Rede stehenden Veränderungen stets und ziehen, finden sie sich überhaupt in grösserem Maassstabe vor, wie ein mehr oder minder breiter Gürtel um die ganze Peripherie des Hintergrundes concentrisch zum Ciliarkörper. Donders[1]) hat schon vor Jahren dieses topographische Verhalten in einem sehr characteristischen Bild zur Darstellung gebracht. Die Veränderungen selbst zeigen sich in Form von einzelnen rundlichen oder ovalen weissen Flecken, welche bald grösseren bald geringeren Umfanges sind. Entweder treten nur ganz verein-

[1]) Donders, Beiträge zur pathologischen Anatomie des Auges. Archiv für Ophthalmologie, Bd. I, Abth. 2. Tafel IV, Figur 1.

Sehr häufig verschmelzen dieselben miteinander und man begegnet alsdann grossen gürtelförmigen weissen Plaques (Figg. 3, 4); ein solcher Gürtel nun kann einen zusammenhängenden weissen Streifen bilden, oder aus einer Anzahl grösserer Plaques bestehen, welche aber von einander getrennt sind (Fig. 4). Hat man es mit so umfangreichen die ganze Peripherie umkreisenden Plaques zu thun, wie sie Fig. 3 und 4 veranschaulichen, so wird man in der Umgebung derselben niemals in reichlicherer Anzahl kleinere weisse oder schwarze Fleckchen und Tüpfel vermissen; und zwar treten dieselben mit gesetzmässiger Regelmässigkeit stets an der peripheren, dem Ciliarkörper benachbarten Seite des atrophischen Gürtels auf.[1]) Ich habe bei den vielen Untersuchungen, welche ich ausgeführt habe, niemals beobachten können, dass längs dem nach dem Centrum des Augengrundes gerichteten Rand des Gürtels sich kleinere Flecke finden, vielmehr localisiren sich dieselben stets zwischen Ciliarkörper und dem atrophischen Gürtel. Die weissen Stellen, mögen sie nun in der Gestalt kleinerer Flecke auftreten, oder sich zu grösseren flächenhaft ausgedehnten Plaques vereinigen, pflegen sich meist scharf gegen den umgebenden Untergrund abzusetzen, wie man dies auch auf den meisten beigegebenen Abbildungen beobachten kann. Doch kann man wiederum auch Fälle sehen, in denen die betreffenden Stellen keineswegs sich scharf gegen die Umgebung abgrenzen, vielmehr unmerklich in dieselbe übergehen, wie dies z. B. Fig. 4 an verschiedenen Punkten, besonders in ihrer rechten Hälfte zeigt. Ich glaube die Beobachtung gemacht zu haben, dass in solchen Fällen, in welchen die scharfe Begrenzung der Heerde vermisst wird,

[1]) Es erinnert das ophthalmoskopische Bild in den oben beschriebenen Fällen lebhaft an jenen Fall, welchen mein früherer Assistent Dr. Jacobsohn (Ein Fall von Retinitis pigmentosa atipica. Klinische Monatsblätter für Augenheilkunde 1888, p. 202) beschrieben und abgebildet hat.

die Farbe der Flecke selbst nicht reinweiss ist, vielmehr ein schmutziges Gelbroth aufweist; auch sieht man alsdann öfters eine deutliche marmorirte Zeichnung; helle Punkte werden von grauen, spinnengewebeähnlichen Netzen umsponnen. Es ähnelt dies Bild alsdann der von Liebreich[1]) gegebenen Schilderung, der in einem Fall fand: „dunklere Kränze, die kleinere hellere Flecken abgrenzten". Ob diese ganz auffallende Differenz in der Färbung der Heerde (man vergl. Figg. 3 und 4) nun bloss dem Umstand zuzuschreiben ist, dass in dem einen Fall der Process weiter fortgeschritten ist, als in dem anderen, oder ob eine Verschiedenheit in der Natur des pathologischen Vorganges selbst den Anlass zu der Farbenverschiedenheit ergiebt, vermag ich auf Grund der ophthalmoskopischen Untersuchung allein nicht zu entscheiden. Uebrigens sieht man unter Umständen auch Heerde, die weder rein weiss, noch schmutzig gelbroth sind, sondern ein deutliches Grau zur Schau tragen und zwar machte es mir in einigen Fällen den Eindruck, als ob es sich um eine beginnende Pigmentmaceration des Pigmentblattes jenes Theiles der Hintergrundperipherie handele, welche Henle[2]) als Orbiculus ciliaris abbildet. In einer grossen Reihe von Fällen ist es zur Entwickelung scharf umrandeter weisser Heerde überhaupt noch nicht gekommen, sondern die ganze Veränderung besteht nur in einer weissgrauen verwachsenen Linie längs des Randes des dunkel pigmentirten Ciliarkörpers. Uebrigens scheint der Beginn der peripheren Veränderungen auch noch in anderer Weise erfolgen zu können. So habe ich in einem Fall bei einem 16jährigen Myopen längs der Peripherie des Hintergrundes beider Augen und zwar vornehmlich in der oberen Hälfte derselben ein feines Netzwerk weisser Fäden gesehen (Fig. 16), das sich auf einem leicht entfärbten Grund be-

[1]) Liebreich, Histologisch-ophthalmoskopische Notizen. Archiv für Ophthalmologie, Bd. IV, Abth. 2, p. 290.

[2]) a. a. O. p. 612, Fig. 465 und p. 614, Fig. 467.

einem 16jährigen Myopen längs der Peripherie des Hintergrundes beider Augen und zwar vornehmlich in der oberen Hälfte derselben ein feines Netzwerk weisser Fäden gesehen (Fig. 16), das sich auf einem leicht entfärbten Grund befand und in dessen Maschen graubraunes Pigment lag. Man konnte diesem Bild gegenüber die Vorstellung gewinnen, als habe man es mit einer längs dem Ciliarkörper hinziehenden, auf einen schmalen Gürtel beschränkten Atrophie von chorioidealen Gefässen zu thun. Ich hebe diese Aehnlichkeit deshalb ganz besonders hervor, weil der geschilderte Befund, — besonders da er einem Frühstadium der beschriebenen Veränderungen angehört, — unter Umständen vielleicht für die Entstehungsweise der Heerde selbst einen gewissen Anhaltepunkt zu bieten vermag.

Neben der Farbe und der Form haben wir an den Heerden noch die Anhäufung von Pigment und die Anordnung der Gefässe zu berücksichtigen.

Was zuvörderst das Auftreten von Pigment auf den Heerden anlangt, so scheint nach meinen Beobachtungen für dasselbe insofern eine gewisse Gesetzmässigkeit zu bestehen, als dasselbe in seiner Hauptmasse stets an dem peripheren Rand der Heerde auftritt. Doch gilt dieses Gesetz vornehmlich dann, wenn es sich um grosse gürtelförmige Veränderungen handelt, wie sie in Figg. 3 und 4 zur Darstellung gekommen sind. Diese Abbildungen zeigen sehr deutlich, wie einmal längs des peripheren Randes der Heerde sich ein Saum schwarzen Pigmentes hinzieht und wie ferner zahlreiche schwarze vereinzelte Fleckchen den peripheren Rand der Heerde haufenweise begleiten. Uebrigens finden sich auch auf den Heerden selbst hier und da Pigmentflecke, doch ist die Hauptansammlung immer längs des peripheren Randes zu suchen. Gar nicht selten finden sich jenseits des peripheren Randes auch grosse unregelmässig gestaltete Pigmentschollen. Weniger deutlich tritt die soeben erwähnte Gesetzmässigkeit der Pigmentverthei-

lung dann zu Tage, wenn nicht grössere Heerde vorhanden sind, sondern es sich nur um vereinzelte kleinere weisse Fleckchen handelt. Hier liegt das Pigment an den verschiedensten Rändern des kleinen Fleckes, verdeckt denselben wohl auch zum guten Theil. Doch kann man unter Umständen auch an solchen kleineren Flecken noch die typische Anhäufung des Pigmentes am peripheren Rand des Fleckes sehen; ja gar nicht selten findet man von einem kleinen Heerde ausgehend eine längere Pigmentzunge, welche bis zu dem Ciliarkörper hin zu verfolgen ist, den Heerd mit dem Pigmentblatt des Ciliarkörpers also verbindet (man vergl. Fig. 7). Während bei dem soeben geschilderten Verhalten aber immer die Entfärbung des Heerdes den Hauptcharacter des Bildes ausmachte und das Pigment nur eine nebensächliche Rolle spielte, giebt es auch Fälle, in denen der Entfärbung nur eine untergeordnete Bedeutung zukommt, während die Pigmentanhäufung hauptsächlich in Erscheinung tritt. Nach meinen Erfahrungen kommen derartige periphere Pigmentflecken hauptsächlich bei jüngeren Personen vor, sodass man wohl daran denken muss, in ihnen Vorstufen der peripheren Heerde überhaupt zu erblicken. In solchen Fällen findet man in einiger Entfernung vom Ciliarkörper einen oder eine Reihe von Pigmentflecken; das Pigment bewegt sich hierbei in verschiedenen Färbungen, vom helleren Braungrau bis tiefen Kohlschwarz. Entweder ist hierbei das Pigment in Form einer grossen Scholle zusammengedrängt, oder man sieht verschiedene Fleckchen nebeneinander. Die unmittelbare Umgebung dieser Pigmentheerde zeigt nun nicht selten eine deutliche Entfärbung; das Chorioidealroth ist heller wie im Gebiet des übrigen Hintergrundes. Oft ist auch an den Rändern solcher Pigmentflecke hier und da ein intensiver weisser kleiner Heerd bemerkbar (Figg. 13, 14), oder die Pigmentscholle wird von einem weissen schmalen Saum umrandet und zeigt auch sonst hier und da einzelne kleine weisse Fleckchen

(ein eigenartiges Bild derart bietet Fig. 12 dar). Während bei den Figg. 13, 14 und 15 das Auftreten des Pigmentes wohl durch eine Zerstörung der Zellen des Epithelblattes zu erklären ist, scheint in der Peripherie des Augengrundes auch physiologisch eine unregelmässige Pigmentvertheilung vorkommen zu können, wie wir dies für Fig. 12 anzunehmen geneigt sind. Uebrigens dürfen die soeben geschilderten pigmentirten Heerde nicht verwechselt werden mit jenen Figuren, welche man als Ausdruck der Intervascularräume der Chorioidea so oft zu sehen Gelegenheit hat.

Was nun die Anordnung der Gefässe — es handelt sich hier nur um die Chorioidealgefässe — im Bezirke der entfärbten Heerde anlangt, so ist auch hier eine gewisse Gesetzmässigkeit nicht zu verkennen. Die Regelmässigkeit des Gefässverlaufes lässt sich besonders an den grossen weissen Heerden erkennen, indem man hier sieht, wie die Gefässe im Gebiet der Heerde selbst meist eine mehr parallele Richtung innehalten, also einen Verlauf zeigen, wie wir ihn auf Seite 9 schematisch dargestellt haben. Sodann glaube ich auch beobachtet zu haben, dass der atrophische Gürtel meist dicht an den grossen Venenstämmen der Peripherie hinläuft. Dass kleinere Heerde sich mit Vorliebe in dem Zwischenraum zwischen zwei Gefässen ansiedeln, hatten wir schon vorhin bemerkt und kann man diese Thatsache auch auf Figg. 6 und 10 bestätigt sehen.

Wir dürfen die Beschreibung der Beschaffenheit der Heerde nicht schliessen, ohne noch mit ein paar Worten die Stellen näher bestimmt zu haben, an welchen dieselben vorkommen.

Eingangs der vorhergehenden Beschreibung haben wir auf Seite 10 allerdings schon bemerkt, dass die Heerde sich in einer Zone vorfinden, welche an den Rand des Ciliarkörpers angrenzt; doch ist diese Bemerkung etwas zu allgemein gehalten und müssen wir derselben noch einige Erläuterungen anschliessen. Sehr häufig findet man —

handelt es sich nur um vereinzelte Heerde und nicht um jenen die ganze Peripherie umkreisenden Gürtel — dicht am Rand des Ciliarkörpers die entfärbten Stellen. Man sieht alsdann, wie zwischen den zottigen Vorsprüngen des Ciliarkörpers kleine weisse Flecke oder hellgelbe Parthieen eingebettet sind; oft zeigen diese Flecke auch einen sehr deutlichen von der Färbung des Ciliarkörpers sich abhebenden dunklen Pigmentkranz (man vergl. Fig. 5). Nicht selten findet man auch tiefer im Ciliarkörper, mehr weniger weit vom Rande derselben entfernt, hellere Stellen (Fig. 2). In anderen Fällen wieder liegen die Heerde durch einen schmalen Streifen rothen Hintergrundes getrennt in geringer Entfernung vom Ciliarkörperrand.

Nachdem wir uns in dem Vorhergehenden über die klinische Erscheinung der für die Hintergrundperipherie characteristischen Veränderungen unterrichtet haben, wäre es nunmehr noch unsere Aufgabe zu untersuchen

die Entstehungsweise der betreffenden Veränderungen. Den wichtigsten Punkt, welchen wir hier in erster Linie zu untersuchen hätten, wäre der, festzustellen: welchen Einfluss das Alter auf das Auftreten jener Heerde besitzt. Im Ganzen habe ich bei meinen Untersuchungen periphere Veränderungen in 80 Fällen gefunden; von diesen 80 Individuen hatten 49 das vierzigste Lebensjahr bereits überschritten, während 31 noch nicht die genannte Altersgrenze hinter sich hatten. Wenn wir gerade das vierzigste Lebensjahr als den Beginn der Senescenz angenommen haben, so haben wir uns damit ganz gewiss einer Willkürlichkeit schuldig gemacht, aber ohne derartige Eigenmächtigkeiten wird und kann es bei Bestimmung der Alt und Jung scheidenden Grenze nun einmal doch nicht abgehen. Denn jene Grenze ist eben keine absolute, sondern eine rein individuelle und jeder Mittelwerth, welchen wir für dieselbe annehmen, ist mehr oder minder willkürlich durch das Belieben des Untersuchers aufgestellt. Wenn

wir keinen späteren Termin für den Beginn der Senescenz angenommen haben, so etwa das fünfzigste Lebensjahr, wie es z. B. Förster[1]) gethan hat, sondern gerade an dem vierzigsten Lebensjahr als Grenzscheide festgehalten haben, so geschah dies im Anschluss an Frau Kerschbaumer[2]). Rosa Kerschbaumer hat bei der Bearbeitung ihres zu unserer Untersuchung in engster Beziehung stehenden Themas das vierzigste Jahr als Beginn der Senescenz angenommen und so sind wir ihr gefolgt, um eventuell eine Parallele zwischen ihren und unseren Ergebnissen zu ermöglichen.

Von meinen 80 Individuen zeigten, wie schon vorhin bemerkt wurde, 31 vor und 49 nach dem vierzigsten Lebensjahr characteristische Veränderungen der Augengrundperipherie, d. h. also für 38,75 % konnte die Senescenz bestimmt nicht als Grund jener Veränderungen angesehen werden. Damit ist aber zugleich auch der Nachweis geführt, dass man für die übrigen 61 25 %, welche das vierzigste Lebensjahr bereits überschritten hatten, nicht ohne Weiteres ausschliesslich nur die Senescenz als Ursache der bei ihnen gefundenen peripheren Veränderungen in Anspruch nehmen darf. Denn es liegt ja doch ganz gewiss die Möglichkeit vor, dass, da auch vor Beginn der Senescenz schon periphere Hintergrundsveränderungen auftreten können, eine Reihe der von mir untersuchten Individuen ihre Veränderungen schon vor dem vierzigsten Jahr erworben und im Besitz derselben das vierzigste Jahr überschritten hatten. Ja für eine Reihe meiner jenseits des vierzigsten Jahres stehenden Fälle möchte ich es nicht bloss für möglich, sondern für überaus wahrscheinlich erachten, dass

---

[1]) Förster, Zur pathologischen Anatomie des Katarakt. Archiv für Ophthalmologie, Bd. I, Abth. 2, p. 187. Förster hat für seine Untersuchungen sogar das 54. Jahr als Beginn der senilen Veränderungen angenommen.

[2]) a. a. O. p. 17.

sie ihre peripheren Heerde schon lange vor dem vierzigsten Lebensjahre erworben haben.

Jedenfalls beweisen also meine Zahlen, dass auch im jugendlichen Alter eventuell Factoren gegeben sein können, welche die Entwickelung peripherer Hintergrundsveränderungen begünstigen.

Es würde sich bei dieser Sachlage nun zunächst die Frage ergeben: ob die im juvenilen und senilen Auge vorkommenden Veränderungen der Hintergrundsperipherie klinische Unterscheidungsmerkmale darbieten? Die Antwort auf diese Frage kann verneinend und bejahend gegeben werden, je nachdem man nur auf die Beschaffenheit der Veränderungen selbst, oder auch auf die Begleiterscheinungen im übrigen Auge Rücksicht nimmt.

Betrachtet man lediglich nur die klinisch-ophthalmoskopische Erscheinungsform der Veränderungen, so kann man aus ihr kein sicheres Merkmal dafür gewinnen, ob die betreffenden Heerde senilen oder anderweitigen Ursprunges sind. Man kann allerdings zugeben, dass bis etwa zum dreissigsten Lebensjahr die Veränderungen meist, wenn auch keineswegs immer, nicht so umfangreich sind, wie die jenseits des vierzigsten Jahres vorkommenden. Im Allgemeinen sind die Heerde, welche man bei Leuten vor dem dreissigsten Lebensjahre findet, nicht so umfangreich, wie die älterer Personen; häufig sind die atrophischen Erscheinungen erst im Werden begriffen, nur durch feine weisse Linien oder durch grössere leicht entfärbte Parthieen angedeutet; oft auch treten die Erscheinungen einer Pigmentanhäufung besonders in den Vordergrund der Erscheinung. Allein schon gegen das dreissigste Lebensjahr verlieren die Heerde den Character des Initialstadiums sehr merklich und man kann Individuen finden, die im dreissigsten Jahr hochgradig entwickelte atrophische Heerde aufzuweisen haben. Wenn also das ophthalmoskopische Bild für die auf seniler, wie für die auf anderweitiger Basis ent-

standenen peripheren Heerde genau das nämliche ist, so vermag man im concreten Fall doch aus der Berücksichtigung des übrigen Verhaltens des Auges gewisse Rückschlüsse auf die Natur der Veränderungen zu gewinnen. Findet man in älteren Augen die Zeichen hochgradiger Refractionsanomalieen, besonders der Myopie, so wird man für die genetische Auffassung etwa vorhandener peripherer Veränderungen nicht berechtigt sein, lediglich nur auf die Senescenz zurückzugreifen, sondern man wird in diesen begleitenden Symptomen einen Hinweis auf anderweitige Entstehungsmöglichkeiten der Heerde erblicken müssen. Ja man wird sogar noch weiter gehen und auch für ältere Augen mit geringeren Refractionsanomalieen die Refractionszustände für die Entstehung der peripheren Heerde als wirksam ansehen müssen; oder man wird doch wenigstens die Möglichkeit, dass auch hier keine senilen Veränderungen vorliegen können, einräumen müssen. Denn wir wissen, dass in jüngeren Augen, auch wenn dieselben keine excessiven Refractionsanomalieen aufzuweisen haben, doch unter Umständen periphere Heerde sich entwickeln können. Man wird gut thun, die soeben erörterten Verhältnisse bei etwaigen einschlägigen Untersuchungen, mögen dieselben nun klinischer oder anatomischer Natur sein, festzuhalten, denn nur dann vermag man sich gegen eine Ueberschätzung des Einflusses der Senescenz auf die Entstehung jener peripheren Heerde wirksam zu schützen. Wir können deshalb auch Frau Rosa Kerschbaumer[1]) nur vollständig beipflichten, wenn sie bei ihren Untersuchungen der Altersveränderungen der Uvea alle Fälle hochgradiger Refractionsanomalieen principiell ausgeschlossen hat.

Aber nicht allein die klinischen Erfahrungen bieten uns keine sicheren diagnostischen Unterscheidungsmerkmale der durch die Senescenz und der auf anderweitigem Wege

[1]) a. a. O. p. 18.

entstandenen peripheren Heerde, sondern auch die anatomische Untersuchung ist nicht im Stande, stets beide Formen der Heerde zu trennen. So sagt Kuhnt[1]): „die ophthalmoskopischen Veränderungen der Chorioidea um den Sehnerveneintritt im myopischen Auge können dieselben anatomischen Substrate zeigen, welche die einfache senile Atrophie derselben characterisirte.“ Was nach dem Ausspruch Kuhnt's für die peripapilläre Zone des Hintergrundes gilt, wird wohl auch für die peripheren Parthieen gelten müssen, da ja nach den Kuhnt'schen Untersuchungen hier wie da die chorioidealen Veränderungen die nämlichen sind.

Nachdem wir auf den vorstehenden Seiten bemüht gewesen sind, den Nachweis zu führen, dass sowohl in juvenilen, wie senilen Augen characteristische periphere Heerde auftreten und dass des Ferneren eine stricte, allgemein gültige diagnostische Scheidung zwischen diesen beiden Formen von peripheren Veränderungen nicht möglich ist, wollen wir nun untersuchen, welche Factoren im juvenilen Auge für die Entwickelung jener Heerde verantwortlich zu machen sind.

Von den 31 Fällen unter vierzig Jahren entfallen 28 = 90, 32 % auf Myopie und 3 = 9, 96 % auf Hypermetropie. Es scheint hiernach also der Myopie für die Entwickelung der peripheren Heerde im juvenilen Auge eine ganz besondere Rolle vorbehalten zu sein. Allein man darf nicht übersehen, dass meine Zahlen viel zu klein sind, um eine genügend sichere statistische Basis bieten zu können. Es ist leicht möglich, dass in anderen Untersuchungen sich für die Beziehungen zwischen Myopie und Hypermetropie als Erzeuger jener peripheren Heerde ein anderes Verhältniss ergiebt, als wie wir es gefunden haben. Dass aber die Myopie in der Erzeugung jener Heerde um Vieles frucht-

[1]) a. a. O. p. 61.

barer ist, als wie die Hypermetropie, wenn auch vielleicht nicht in dem colossalen Verhältniss wie 90:10, das, glaube ich, werden alle anderen Untersucher auch finden. Das geht auch aus der Thatsache hervor, dass von den 80 meiner Fälle 57 = 71, 25 % Myopie und nur 23 = 28, 75 % Hypermetropie zeigten. Die Vertheilung aller Myopen über die juvenilen und senilen Augen war die gleiche, insofern 35 % aller Untersuchten Myopen und jünger als vierzig Jahr und 36,25 % Myopen und älter als vierzig Jahr waren. Das Verhältniss zwischen den jungen und alten Hypermetropen war ein erheblich anderes, insofern 3,75 % aller Untersuchten Hypermetropen und jünger als vierzig Jahr und 25 % Hypermetropen und älter als vierzig Jahr waren.

Wir wollen nunmehr noch, nachdem wir uns überzeugt haben, dass die Myopie für die Erzeugung peripherer Heerde im juvenilen wie senilen Auge eine grosse Bedeutung beanspruchen kann, alle beobachteten Fälle von Myopie genauer betrachten. Wir erhalten auf diese Weise vielleicht noch andere für die Beziehungen zwischen Myopie und peripheren Heerde wichtige Anhaltepunkte.

Was zunächst den Grad der Myopie anlangt, so hatten von den 57 mit peripheren Heerden behafteten Myopen 42 eine Myopie, welche mehr wie 3,5 Dioptrien betrug und 15 eine Myopie unter 3,5 Dioptrien. Es hatten demnach 73, 68 %, also mehr als $^2/_3$ aller Myopen, einen höheren Grad dieser Refractionsanomalie, während die geringeren Grade noch nicht in $^1/_3$ aller Fälle vorhanden waren. Hiernach scheint es also so, als ob die höheren Grade unbedingt eine grössere Neigung für Erwerbung peripherer Heerde besitzen als die niederen. Diese Annahme findet auch noch in anderen Verhältnissen eine Stütze, so besonders in dem Auftreten und der Gestalt des Staphyloma posticum. Die Beziehung, in welcher die peripheren Heerde und die Staphylomabildung in meinem Material zu einander stehen, zeigt folgende Zusammenstellung:

Von 57 Myopen mit peripheren Heerden hatten
49 Staphyloma posticum . . . . . = 85,96 %
von 57 Myopen mit peripheren Heerden hatten
8 kein Staphylom posticum . . . . . = 14,03 %
von 57 Myopen mit peripheren Heerden hatten
22 grosses circuläres Staphyloma posticum . . . = 38,59 %
von 57 Myopen mit peripheren Heerden hatten
27 mittleres oder kleineres Staphyloma posticum = 47,36 %
von 57 Myopen mit peripheren Heerden hatten
18 Staph. post. u. Veränderungen an der Macula = 31,57 %
von 57 Myopen mit peripheren Heerden hatten
2 Staphylom posticum und Sublatio retinae . . = 3,50 %

Die vorstehende Tabelle ergiebt also Zweierlei. Erstens zeigt dieselbe, dass das Auftreten der peripheren Heerde besonders in solchen myopischen Augen zu finden ist, welche mit Staphyloma posticum behaftet sind. Und dann zeigt uns die Tabelle noch, dass die Augen mit grossen circulären Staphylomen ganz besonders von peripheren Heerden heimgesucht zu werden scheinen. Denn wenn wir erwägen, in welchem numerischen Verhältniss die circulären Coni zu den Sicheln stehen, dass die ersteren um Vieles weniger oft gefunden werden, so muss der Procentsatz von 38,59 % der circulären Coni gegenüber den 47,36 % der Sicheln als ein recht hoher bezeichnet werden. Dass die schweren Formen der Myopie zu dem Auftreten der peripheren Heerde ganz besonders disponiren, geht zum Ueberfluss auch noch aus der Thatsache hervor, dass fast $^1/_3$ aller zur Beobachtung gelangenden Fälle Veränderungen an der Macula lutea zeigten.

In höchst instructiver Weise kennzeichnen unter Umständen auch Anisometropen die Beziehungen, in welchen Myopie und periphere Hintergrundserkrankungen stehen. In vier Fällen habe ich einseitig eine sehr hohe Myopie mit Staphyloma posticum gefunden, während das andere

Auge in drei Fällen hypermetropisch und im vierten emmetropisch war. Zwei dieser Fälle betrafen Individuen von 47 und 56 Jahren, während die beiden anderen bei Personen von 18 und 35 Jahren beobachtet wurden. In allen vier Fällen nun zeigte nur das hochgradig myopische Auge die peripheren Veränderungen in sehr characteristischer Weise, während das andere Auge keinerlei periphere Veränderungen aufzuweisen hatte. Fig. 14 giebt die Abbildung einer Parthie des Hintergrundes bei dem 18jährigen Individuum. Bei dem 35jährigen Mann fanden sich deutliche atrophische Flecken in der Peripherie; die anderen beiden Fälle zeigten ganz enorm breite und glänzend weisse periphere Gürtel, ähnelnd unserer Fig. 3.

Derartige Fälle, wie die oben angezogenen vier, lassen jeden Zweifel an den genetischen Beziehungen, in denen die Myopie zu den peripheren Heerden steht, ausgeschlossen erscheinen.

Wir möchten die Beziehungen, welche wir zwischen Myopie und peripheren Heerden ermittelt haben, in folgenden Sätzen zusammenfassen.

1) Das Auftreten der peripheren Heerde steht zuvörderst zu dem Grade der Myopie in proportionalem Verhältniss; je höher der Grad der letzteren ist, um so häufiger treten in der Peripherie des Augengrundes Veränderungen auf und um so umfangreicher sind dieselben.

2) Augen mit hinterem Staphylom haben öfter periphere Heerde als Augen ohne Staphylom. Und unter den ersteren zeigen Bulbi mit grossen circulären Staphylomen die peripheren Veränderungen wieder häufiger, als wie Augen mit weniger entwickelten Sicheln.

3) Der Umfang der peripheren Heerde steht in directer Beziehung zu dem Alter des betreffenden Individuums. Der junge Myop zeigt mehr die Anfänge, der ältere Myop (bei beiden die gleichen Refractionsgrade vorausgesetzt) eine

weiter fortgeschrittene Entwickelung der peripheren Erkrankung.

Den ausgeprägtesten Fall bei jugendlichen Myopen hat ein 16jähriger Knabe mit Myopie von 6 Dioptrien dargeboten. Hier zog sich um die ganze Hintergrundsperipherie ein weisslicher Gürtel von mindestens Papillenbreite. Gegen den rothen Hintergrund setzte sich dieser periphere Gürtel mit gebogenen Rändern ab und fanden sich hier verstreut einzelne Flecken schwarzen Pigmentes. In dem Gürtel selbst, dessen Farbe nicht das reine Weiss darbot, wie ich es bei älteren Myopen im analogen Fall stets gesehen habe (man vergl. Fig. 3), vielmehr ein mit Grau gemischtes Weiss zeigte, fanden sich hier und da dunklere Streifen. Gegen die Peripherie grenzte der Gürtel an den dunkel pigmentirten Ciliarkörper.

Ein Vergleich der Figur 3 mit den Figg. 14 und 16 wird das Verhalten der peripheren Heerde bei älteren und jüngeren Myopen in überzeugender Weise characterisiren.

Ueber die Beziehungen der Hypermetropie resp. darrüber, ob die peripheren senilen Hintergrundsveränderungen wirklich in einem ätiologischen Abhängigkeitsverhältniss zu der Hypermetropie stehen, wie dies Frau Rosa Kerschbaumer[1]) anzunehmen geneigt scheint, vermag ich kein Urtheil zu fällen. Der ausgeprägteste Fall von peripheren Heerden bei einem Hypermetropen (vgl. Fig. 4) fand sich bei Hypermetropie von 3,5 Dioptrien. Von den 23 Hypermetropen meines Materials hatten nur drei eine Refractionsanomalie von 3,5 Dioptrien, alle anderen eine geringere.

Darf ich nunmehr die Resultate meiner Untersuchungen nochmals zusammenfassen, so hätten wir Folgendes gefunden:

1) Der Ciliarkörper ist theilweise der ophthalmoskopischen Untersuchung zugänglich und zeigt sich als ein ganz

[1]) a. a. O. p. 17.

peripher gelegener pigmentirter Gürtel mit strahligem oder zottigem Rand.

2) Der an den Rand des Ciliarkörpers anstossende Hintergrundsbezirk ist sehr oft auffallend heller gefärbt als der übrige Hintergrund, von dem er sich überdies oft mit bogigem Rand absetzt. In dieser entfärbten peripheren Zone sieht man meist auffallend viele feinere parallel verlaufende Chorioidealgefässe.

3) In der Peripherie des Augengrundes längs des Randes des Ciliarkörpers finden sich sowohl bei jüngeren, wie bei älteren Individuen eigenartige Erkrankungsheerde bei sonst normalem Augengrund.

4) Die Heerde treten entweder als kleinere resp. mittelgrosse ovale oder rundliche weisse Flecken oder als ein Netzwerk feiner weisser Linien auf, oder sie verschmelzen zu einem breiten die ganze Hintergrundsperipherie umziehenden Gürtel.

5) Im Bereich der Heerde findet sich meist Pigment und ist dasselbe bei grösserem Umfang der Heerde mit einer gewissen Gesetzmässigkeit längs des peripheren Randes des Heerdes angehäuft.

6) Für das jugendliche Auge ist in hochgradiger Myopie die Veranlassung für die Entstehung jener Heerde gegeben.

7) Im hochgradig myopischen Auge ist der periphere atrophische Gürtel eine characteristische, mit einer gewissen Gesetzmässigkeit auftretende Erscheinung.

8) Hinteres Staphylom und periphere Augengrundsveränderungen treten weitaus in den meisten Fällen nebeneinander auf (vergl. Seite 22).

9) Für ältere Augen, falls sie nicht in hohem oder mittlerem Grade myopisch sind, ist die Senescenz als Ursache der peripheren Heerde anzusehen.

10) Inwieweit Hypermetropie auf das Entstehen peripherer Heerde von Einfluss ist, vermag ich aus meinem Material nicht zu ermitteln.

Tafeln-Erklärung.

Tafel I.

Figur 1.

Rechtes Auge Myopie $^1/_4$. 35jähriger Lehrer. Längs des Ciliarkörperrandes eine entfärbte Zone mit parallel verlaufenden Gefässen und bogigem Pigmentsaum. Blick nach Unten.

Figur 2.

Rechtes Auge Myopie $^1/_{30}$. 20jähriger Kaufmann. Pigmentblatt des Ciliarkörpers erscheint auseinandergezogen, so dass ein Spalt entsteht. In diesem Spalt weisse Flecke; auch im Pigment selbst weisse Flecke. Blick nach Unten.

Figur 3.

Rechtes Auge Myopie $^1/_3$. 47jährige Frau. Blendend weisser Gürtel mit zahlreichen Pigmentflecken und Pigmentsaum am peripheren Rand. Am centralen Rand deutlich gezeichnete Chorioidealgefässe. Zwischen peripherem Rand und Ciliarkörper viele weisse und schwarze Fleckchen. Conus circularis posticus. Geringe Glaskörperflocken. Blick nach Unten.

Figur 4.

Rechtes Auge Hypermetropie $^1/_{11}$; volle Sehschärfe. 61jährige Frau. Uebriger Augengrund normal. Man sieht weisse Flecke mit Pigmentauflagerung in der linken Hälfte des Bildes. In der rechten Bildhälfte gelbliche Entfärbung des Hintergrunds mit graulichen Flecken; gruppirt sich um einen grossen Gefässbaum. In der linken Hälfte des Bildes gegen den Ciliarkörper viele schwarze Tüpfelchen. Cataracta incipiens. Blick nach Unten.

Figur 5.

Rechtes Auge Myopie $^1/_4$. 55jähriges Fräulein. Conus posticus circularis. Der Ciliarkörper tritt als breiter dunkelbrauner Gürtel in Erscheinung. In den Rand dieses Gürtels eingelagert sieht man einen weissen Fleck mit schwarzem Rand und an einer anderen Stelle eine hellere gelbliche Stelle gleichfalls mit schwarzer Umrandung. Ausserdem finden sich zwei kleinere Flecken in geringer Entfernung von den Zotten des Ciliarkörpers. Blick nach Unten.

Figur 6.

Rechtes Auge Myopie $^1/_{15}$. Kein Conus posticus. 29jährige Frau. Der Ciliarkörper als brauner Gürtel sichtbar und dicht an dem Rand desselben zwischen den Zweigen eines Chorioidealgefässes ein blendend weisser Fleck. Blick nach Unten.

Figur 7.

Linkes Auge Hypermetropie $^1/_{24}$. 80jährige Frau. In einiger Entfernung vom Ciliarkörper ein ovaler weisser Fleck, von dessen peripherem Rand ein schwarzer Pigmentstreifen bis zum Ciliarkörper hinzieht. An einzelnen Stellen sieht man schwarze Linien, welche grosse Aehnlichkeit mit Netzhautgefässen haben. Blick nach Unten.

Figur 8.

Rechtes Auge Myopie $^1/_{24}$. 37jähriger Stabsarzt. Geringer Conus posticus. Breiter gelbweisser Fleck, der dem Ciliarkörper dicht anliegt und am centralen Rand einen bogigen Pigmentsaum zeigt. Blick nach Unten.

Figur 9.

Linkes Auge desselben Individuums wie Figur 8. Kleine weisse Flecke in den Zotten des Ciliarkörperrandes; ein gelblicher verschwommener Fleck in einiger Entfernung von dem Ciliarkörper. Blick nach Unten.

Figur 10.

Rechtes Auge Hypermetropie $^1/_{30}$. 49jähriger Arbeiter. In der Peripherie des Augengrundes zwei gelbliche nicht ganz scharf umrandete Flecken mit Chorioidealgefässen, aber fast ohne alles Pigment. Blick nach Unten.

Tafel II.

Figur 11.

Rechtes Auge Myopie $^1/_4$. 30jährige Frau. Im ganzen Augengrund keine Spur einer Chorioiditis, aber längs der Peripherie ein ununterbrochener Gürtel kleiner theils rundlicher, theils ovaler weisser und schwarzer Flecke. Diese Flecke liegen an vielen Stellen zwischen zwei Chorioidealgefässen. Vom Ciliarkörper nichts sichtbar. Blick nach Aussen.

Figur 12.

Rechtes Auge Hypermetropie $^1/_{60}$. 46jähriger Landwirth. Grosser viereckiger Pigmentfleck mit weissem Saum und weissen eingesprengten kleinen Flecken. Im weissen Saum Chorioidealgefässe. Blick nach Unten.

Figur 13.

Linkes Auge Myopie $^1/_3$. 35jährige Frau. Mässiger Conus posticus und Glaskörperflocken. In der Peripherie hier und da Anhäufungen von Pigmenttüpfelchen auf entfärbtem Untergrund. Blick nach Aussen.

Figur 14.

Rechtes Auge Myopie $^1/_4$. 18jähriger Jüngling. Linkes Auge ist emmetropisch und ohne jede Veränderung in der Peripherie. Am rechten Auge ragen sehr deutlich graubraune Streifen von der äussersten Peripherie her in das Augenspiegelbild hinein. Zwischen den Spitzen des Ciliarkörpers hier und da ein weisser Fleck. In einiger Entfernung von dem Ciliarkörper zahlreiche grössere schwarze Pigmentflecke mit weissen Stellen, meist um Chorioidealgefässe gelagert. Blick nach Unten.

Figur 15.

Rechtes Auge; gemischter Astigmatismus mit überwiegender Myopie. 29jähriger Arbeiter. Ein zackiger unregelmässig gestalteter Pigmentfleck mit entfärbter Chorioidea. Blick nach Unten und Aussen.

Figur 16.

Linkes Auge Myopie $^1/_{17}$. 16jähriger junger Mann. Blick nach Oben. Sehr schmale Sichel am macularen Rand der Papille. Ein Netz feiner weisser Linien, zwischen denen hier und da die Chorioidea leicht entfärbt ist. Ablagerung von graubraunem Pigment findet sich zwischen und längs den weissen Linien.

Wo liegt die vordere Grenze des ophthalmoskopisch sichtbaren Augenhintergrundes?

Von

Dr. A. Groenouw,

Assistenzarzt an der Universitäts-Klinik für Augenkranke zu Breslau.

Mit 2 Figuren im Text.

Veranlasst durch Herrn Geheimrath Förster bei Gelegenheit einer Cysticercus-Extraction trat ich der Frage näher, wie weit man im Stande sei, mit dem Augenspiegel die Netzhaut nach vorn hin zu überblicken. Die genaue Kenntniss dieser Thatsache erscheint ausserordentlich wichtig für die Entfernung eines unter der Netzhaut oder im Glaskörper gelegenen Fremdkörpers z. B. einer Cysticercusblase oder eines Eisensplitters, da auf diese Weise ein gutes Mittel zur genauen Ortsbestimmung des Fremdkörpers und somit zur richtigen Schnittführung behufs Extraction desselben gegeben ist.

Die angeregte Frage ist merkwürdiger Weise bisher noch so gut wie gar nicht ventilirt worden, trotzdem über die Theorie der Augenspiegeluntersuchung und die Grösse des ophthalmoskopischen Bildes schon eine umfangreiche Literatur existirt. Die einzige Notiz über diesen Punkt

stammt von Donders[1]), welcher an zwei emmetropischen Augen fand, dass die vordere Grenze des sichtbaren Augenhintergrundes im horizontalen Meridian innen und aussen sich gleichweit erstreckt, nämlich je 8 mm nach hinten von dem Hornhautrande liegt. Donders hat diese Frage aber nur flüchtig gestreift, da er bei seiner Arbeit einen ganz anderen Zweck verfolgte.

Suchen wir uns zunächst klar zu machen, worauf es beruht, dass wir die vorderste Parthie der Netzhaut mit dem Augenspiegel nicht sehen können, so werden wir dies am einfachsten erreichen, wenn wir den Gang desjenigen Strahles betrachten, welcher von dem vordersten eben noch sichtbaren Punkte des Augengrundes herkommt. Diesen Strahl wollen wir als „Grenzstrahl" bezeichnen. Er hat die Eigenschaft, von einem Punkte der Netzhaut auszugehen, von welchem eben nur dieser einzige Strahl durch Linse, Pupille und Cornea aus dem Auge herausgelangen kann, während von jedem mehr nach hinten gelegenen Netzhautpunkte mehr als ein Strahl, von jedem weiter vorn liegenden überhaupt kein Strahl mehr aus dem Auge heraustreten kann.

Es wird offenbar ganz gleichgültig sein, ob wir untersuchen, wo derjenige Punkt der Netzhaut liegt, von welchem eben noch ein Strahl aus dem beobachteten Auge herausgelangen kann, oder welchen Punkt der Netzhaut derjenige Strahl trifft, welcher gerade noch in das beobachtete Auge hineintreten kann. Mit anderen Worten ausgedrückt wird die Frage: „Welches ist der vorderste Punkt der Netzhaut, welchen man noch sehen kann?" mit der Frage zusammenfallen: „Welches ist der peripherste Netzhautpunkt, zu welchem von aussen noch Licht hingelangen kann?"

Tritt nämlich auf einem bestimmten Wege ein Licht-

[1]) Archiv für Ophthalmologie, XXIII, 2, pag. 264.

strahl in das Auge hinein, so muss auch umgekehrt auf demselben Wege ein Strahl aus dem Auge heraustreten können. Dieser Satz widerspricht dem Gesetze von der totalen Reflexion durchaus nicht, da es eben unmöglich ist, dass ein aus einem optisch dünneren in ein dichteres Medium eintretenden Strahl in letzterem einen so grossen Brechungswinkel bildet, dass er bei umgekehrtem Verlaufe total reflectirt werden müsste.

Wir betrachten also, welches der äusserste Strahl ist, welcher von aussen noch zur Netzhaut gelangen kann, da diese Betrachtungsweise bedeutend einfacher ist, als die umgekehrte. Tritt ein Strahl in der Richtung der optischen Achse ins Auge hinein, so trifft er den hinteren Pol der Retina, bildet seine Richtung einen Winkel mit der optischen Achse, so gelangt er zu irgend einem anderen, mehr nach dem Ciliarkörper hin gelegenen Punkte des Augengrundes. Dieser Punkt wird um so weiter nach vorn hin rücken, je grösser der Winkel des einfallenden Strahles mit der optischen Achse ist. Doch ist dem Anwachsen dieses Winkels eine bestimmte Grenze gesetzt, da sonst der eintretende Strahl nicht mehr durch die Pupille zur Retina gelangt, sondern von der Iris aufgefangen wird, ohne den Augengrund zu erreichen. Wann tritt dieser Moment ein?

Fig. 1 zeigt einen Horizontalschnitt durch den Bulbus in der optischen Achse ABM. M ist der Mittelpunkt des grössten Kreises $ANRLR_3N_1$, in welchem die Sclera von dem Schnitte getroffen wird. NAN_1 ist die durchsichtige Cornea, NBN_1 ihre Basis, welche auf der optischen Achse AM senkrecht steht. N_1M_3 ist der Krümmungsradius am Hornhautrande, der Mittelpunkt dieser Krümmung braucht jedoch nicht gerade auf der optischen Achse zu liegen.

R_1GER_2 ist die vordere Linsenfläche, deren Krümmungsmittelpunkt in M_1 liegt, während die Lage des Krümmungsmittelpunktes der hinteren Linsenfläche durch M_2 gegeben ist.

$RR_1R_2R_3$ stellt die Iris dar.[1])

Denken wir uns nun zunächst einmal alle durchsichtigen Theile aus dem Auge entfernt, so dass nur das undurchsichtige Gerüst zurückbleibt. Wir würden dies erreichen, wenn wir die Hornhaut an ihrer Basis NBN_1 durch einen Verticalschnitt abtrügen und Linse nebst Glaskörper

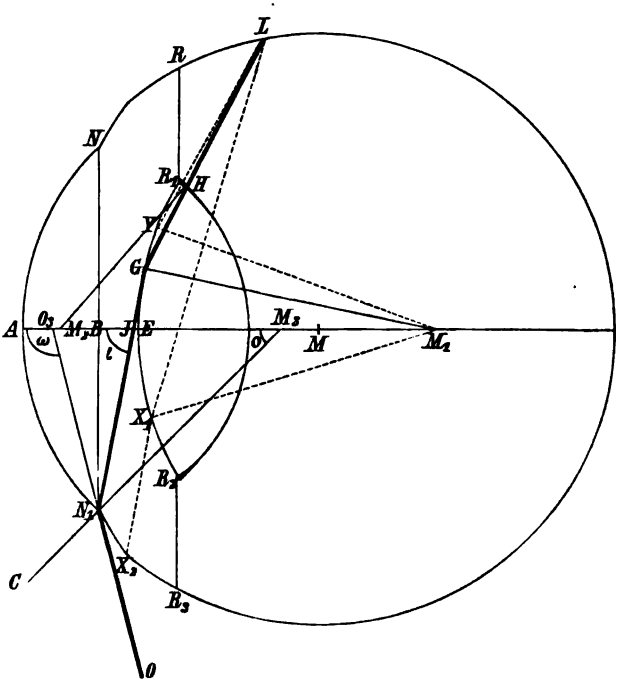

Fig. 1.

aus dem Inneren des Bulbus entfernten, so dass der von der Sclera umschlossene Hohlraum von Luft erfüllt würde,

[1]) In Fig. 1 ist zwar der Verlauf des Strahles in Cornea und Linse in vierfacher Vergrösserung genau wiedergegeben, doch ist die Krümmung der Sclera zu klein und die Iris zu weit nach hinten verschoben gezeichnet worden.

wobei wir natürlich voraussetzen, dass Iris und Sclera ihre normale Lage und Krümmung beibehalten. Dann ragt die undurchsichtige Sclera von N_1 bis R_3 resp. von N bis R als Ring von etwa 1 mm Breite über die Iris hervor, und wir werden den Augengrund nur bis zu einem Punkte hin überblicken können, in welchem ihn eine Linie $N_1 R_1$, d. h. eine Verbindungslinie des Hornhautrandes mit dem gegenüberliegenden Pupillarrande trifft, da wir eben nur in einer geraden Linie, aber nicht um eine Ecke herum sehen können. Dieser Punkt liegt etwa 6 mm hinter dem Hornhautfalze. Wir werden also selbst unter diesen günstigsten Umständen einen nicht ganz 6 mm breiten unmittelbar hinter dem limbus corneae gelegenen Streifen des Augengrundes ophthalmoskopisch nicht wahrnehmen können.

Sobald wir uns aber die brechenden Medien des Auges wieder an ihre normale Stelle gesetzt denken, ändern sich die Verhältnisse.

Sei ON_1 ein Strahl, welcher am Hornhautrande also durch den peripherstenTheil der durchsichtigen Cornea ins Auge eintritt, so wird dieser Strahl durch die brechenden Medien des Auges von seiner Bahn abgelenkt werden, zunächst in der Richtung $N_1 G$ verlaufen, darauf durch die vordere und hintere Linsenfläche noch zweimal gebrochen werden und in der Richtung GHL schliesslich zu dem Punkte L gelangen. Dieser Punkt L wird dem Hornhautfalze um so näher liegen, d. h. der in O befindliche Beobachter wird einen um so mehr nach vorn gelegenen Punkt des Augengrundes erblicken, je grösser der $\sphericalangle N_1 O_3 A = \omega$ ist, welchen die Verlängerung des Strahles ON_1 mit der optischen Achse $AO_3 B$ bildet.

Dieser Winkel darf aber eine bestimmte Grenze nicht überschreiten, da sonst der Strahl ON_1, oder richtiger seine durch die Hornhaut gebrochene Fortsetzung $N_1 G$, gar nicht mehr durch die Pupille $R_1 R_2$ zur Retina gelangt, sondern vor der Pupille vorbeigeht, um auf die Iris RR_1, auf die

Sclera RN oder gar auf die entgegengesetzte Hornhauthälfte AN zu treffen.

Bei N_1 wird der Strahl stets unter einem so grossen Winkel in die Hornhaut eintreten müssen, dass er nach seiner Brechung noch in der Richtung N_1G in die Pupille hineingelangen kann. Dies ist aber immer möglich, da einerseits aus einem dünneren Medium (Luft) in ein dichteres (Hornhaut-Kammerwasser) ein Strahl unter jedem beliebigen Winkel eintreten kann, andererseits der Grösse des Einfallswinkels in N_1 nur durch die sehr weit zurücktretende undurchsichtige Bulbuswand N_1R_3 eine Grenze gesteckt ist.

Der gebrochene Strahl muss nun, falls er der Grenzstrahl ist, innerhalb der vorderen Kammer so verlaufen, dass er mit der optischen Achse wiederum einen möglichst grossen Winkel $N_1JA = \iota$ bildet, ohne jedoch schon durch das Diaphragma RR_1 abgefangen zu werden. Man wird zunächst unwillkürlich annehmen, der Strahl müsse dann in der Richtung N_1R_1, also in einer Verbindungslinie des Hornhautrandes mit dem gegenüberliegenden Pupillarrande verlaufen. Doch ist dies gar nicht möglich, da die Linse etwas über die Pupillarebene hervorragt und also ein Strahl, welcher in der Richtung N_1R_1 verläuft, ehe er noch in R_1 angelangt, schon auf die Linse trifft und durch sie gebrochen wird. Der Grenzstrahl wird vielmehr in der von N_1 an die vordere Linsenfläche gelegten Tangente N_1G verlaufen, da dies derjenige von N_1 ausgehende Strahl ist, welcher den grössten Winkel mit der optischen Achse bildet und doch noch die Linse trifft. Der $\sphericalangle N_1GM_1$, welcher gleich dem Einfallswinkel des Strahles N_1G gegen die vordere Linsenfläche ist, beträgt also 1 R und der zugehörige Brechungswinkel M_1GL ist der grösste Winkel, unter welchem ein Strahl gegen das Einfallsloth GM_1 geneigt sein darf, um aus der Linse ins Kammerwasser austreten zu können, ohne total reflectirt zu werden.

Der Strahl GL wird in H beim Austritt aus der hinteren Linsenfläche in den Glaskörper noch einmal eine Brechung von dem Einfallslothe M_2H hinweg erleiden, doch ist diese Brechung, da der $\measuredangle M_2HG$ stets nur klein ist, so gering, dass wir sie vernachlässigen können.

Da der Grenzstrahl N_1G die Tangente an die vordere Linsenfläche bildet, so wird er solange von dem Pupillarrande der Iris nicht erreicht werden, als dieser sich weiter peripher befindet als der Punkt G. Sobald also die halbe Pupillenweite grösser ist als EG, wird das Stück des Augengrundes, welches wir ophthalmoskopisch überblicken, durch Erweiterung der Pupille nicht vergrössert werden. Da nun EG einem Pupillendurchmesser (nicht Radius) von etwa 3,5 mm entspricht, so ist die vordere Grenze des sichtbaren Augengrundes verhältnissmässig wenig von der Pupillenweite abhängig. Wenn wir trotzdem bei erweiterter Pupille den Augengrund weiter übersehen, als bei enger, so beruht dies vielmehr auf dem durch die Weite der Pupille vermehrten Lichteinfall, als darauf, dass bei enger Pupille die Iris die Strahlen, welche von dem peripherstenTheile des Augengrundes herkommen, nicht in unser Auge gelangen lässt.

Die Grösse des sichtbaren Theiles der Netzhaut hängt also von der Hornhaut und ihrer Krümmung gar nicht ab, von der Weite der Pupille nur insoweit, als letztere nicht gar zu eng sein darf, dagegen fast ausschliesslich von der Lage der vorderen Linsenfläche zum Hornhautrande, so dass wir um so weiter nach vorn hin blicken können, je näher die Linse dem Hornhautrande liegt, je enger also die vordere Kammer ist. Wir müssten also bei Accommodation des untersuchten Auges, wobei sich die Linse in die vordere Kammer hinein stärker vorwölbt, ihr Brechungsindex aber gleich bleibt, ein grösseres Stück des Augengrundes übersehen, wenn hierbei nicht der durch die Enge der Pupille verminderte Lichteinfall hinderlich wäre.

Bisher haben wir der Einfachheit halber den Weg betrachtet, auf welchem ein von aussen in das Auge eintretender Strahl zu einem möglichst weit nach vorn gelegenen Punkte des Augengrundes gelangen muss, wobei wir von der Voraussetzung ausgingen, dass dieser Punkt auch der peripherste Netzhautpunkt ist, von welchem umgekehrt noch Licht aus dem Auge herausgelangen kann, doch kann vielleicht noch ein Beweis dafür verlangt werden.

Nehmen wir irgend einen von dem Punkte L ausgehenden Strahl z. B. LY, welcher die Linse näher ihrem Rande trifft als der Strahl LG, in die Linse hineintritt und in Y zur vorderen Linsenfläche gelangt, so wird derselbe mit dem Radius YM_1 dieser Fläche, welcher zugleich das Einfallsloth ist, den $\measuredangle LYM_1$ bilden. Dieser Winkel ist aber grösser als $\measuredangle LGM_1$, wie sich leicht geometrisch zeigen lässt, wenn man bedenkt, dass L ein Punkt ausserhalb des Kreises M_1 ist, und L und M_1 mit einem Punkte der Peripherie dieses Kreises verbunden werden, wobei der von ihnen eingeschlossene Winkel um so grösser ist, je näher Y an L heranrückt.

$\measuredangle LGM_1$ stellt den grössten Winkel dar, unter welchem ein Strahl noch aus der Linse ins Kammerwasser heraustreten kann, wird der Einfallswinkel noch grösser, z. B. $= LYM_1$, so kann der Strahl LY nicht mehr aus der Linsensubstanz heraustreten, sondern wird in Y total reflectirt, gelangt so zu irgend einem anderen Punkte der vorderen Linsenfläche, in welchem er nochmals reflectirt wird, und kann so schliesslich wieder in den Glaskörper zurückgelangen, jedenfalls aber nicht aus der Linse ins Kammerwasser austreten.

Denken wir uns nun, es ginge von L ein anderer Strahl aus, welcher durch Glaskörper und Linse zur vorderen Fläche der letzteren gelangt, und dieselbe nicht in G, sondern in einem weiter nach R_2 zu gelegenen Punkte z. B. in X_1 trifft, so wird dieser Strahl LX_1 mit dem Einfallslothe X_1M_1

einen kleineren Winkel als LGM_1 bilden, er wird also nicht total reflectirt werden, sondern aus der Linse heraustreten und in der Richtung X_1X_2 verlaufen. Aber auch dieser Strahl wird nicht in das Auge des Beobachters gelangen, vielmehr auf den undurchsichtigen Theil der Hornhaut resp. Sclera zwischen N_1 und R_3 treffen.

Von L aus kann also nur ein einziger Strahl LG durch die Linse ins Kammerwasser heraustreten, jeder andere Strahl dagegen wird entweder, wenn er einen Punkt der vorderen Linsenfläche trifft, welcher von G aus weiter nach R_1 hin liegt, total reflectirt werden, oder aber, wenn er auf das Stück GR_2 der vorderen Linsenfläche trifft, so wird er zwar aus der Linse heraustreten können, jedoch von dem undurchsichtigen Theile der Bulbuswand N_1R_3 aufgefangen werden. Die Brechung an der hinteren Linsenfläche haben wir hierbei aus den oben angeführten Gründen vernachlässigt.

Nehmen wir statt L einen Punkt, welcher noch weiter vorn liegt zwischen L und R, so wird der Winkel, welchen ein von ihm ausgehender Strahl an der vorderen Linsenfläche mit deren Radius bildet, stets grösser sein als der Winkel, welchen ein von L nach demselben Punkte der Linsenvorderfläche gehender Strahl mit demselben Radius bildet, es wird also ein solcher Strahl ebenfalls entweder total reflectirt werden oder auf das undurchsichtige Stück N_1R_3 der Bulbuswand treffen.

Der Punkt L ist also wirklich der peripherste Punkt des Augenhintergrundes, von welchem aus noch Licht aus dem Auge heraus gelangen kann, d. h. welcher mit dem Augenspiegel noch sichtbar ist.

Auf Grund dieser theoretischen Betrachtungen ist es möglich, aus dem Neigungswinkel des Strahles ON_1 gegen die optische Achse ($\sphericalangle \omega = AO_3N_1$) und den sonstigen Krümmungs- und Brechungsverhältnissen des Auges die

Entfernung des Punktes L von dem Hornhautrande N zu berechnen.

Am einfachsten erscheint es, den $\measuredangle \omega$ an den Knotenpunkt anzutragen und so die Grösse NL zu bestimmen. Indessen ergiebt diese Methode stets für NL eine etwas zu geringe Länge gegenüber der auf die später zu erwähnende Weise direct gemessenen Entfernung der beiden Punkte von einander, da der Knotenpunkt des schematischen Auges wahrscheinlich etwas zu weit nach vorn liegt, ein Resultat zu dem auch Donders gekommen ist. Die Differenz ist allerdings nicht sehr ins Gewicht fallend und nur wenig grösser als bei der noch zu besprechenden Methode, doch hat dieses Verfahren ein grosses theoretisches Bedenken. Bei allen Betrachtungen über die Brechung durch Linsen resp. gekrümmte Flächen gehen wir nämlich von der Voraussetzung aus, dass die einfallenden Strahlen mit der optischen Achse einen kleinen Winkel bilden. In dem vorliegenden Falle ist der fragliche Winkel aber sehr gross, so dass man mit Recht erhebliche Bedenken gegen die Gültigkeit der allgemeinen Formeln für Bild- und Objectweite und gegen die Einführung eines Knotenpunktes für mehrere brechende Flächen erheben kann.

Um diesem Einwande zu entgehen, wollen wir die Strecke NL zu berechnen suchen, indem wir den Gang des Grenzstrahles in der oben erörterten Weise der Berechnung zu Grunde legen.

In Fig. 2 [1]) ist ebenso wie in Fig. 1 NN_1 die Hornhautbasis, AM die optische Achse, M der Mittelpunkt der Kugeloberfläche der Sclera, auf welcher L liegt, M_1 der Krümmungsmittelpunkt der vorderen Linsenfläche EG.

Ist ON_1 der Grenzstrahl, welcher mit der optischen Achse den $\measuredangle N_1 O_3 A = \omega$ bildet und ist $N_1 M_3$ der Krüm-

[1]) Fig. 2 ist schematisch, die Lage und Grössenverhältnisse der Theile zu einander sind etwas geändert.

mungsradius am Hornhautrande, dessen Neigungswinkel gegen die optische Achse $\measuredangle A M_3 N_1 = o$ ist, so ist $\measuredangle O N_1 C = \alpha_1$, der Einfallswinkel des Strahles $N_1 O$ gegen die Hornhaut. Verläuft dieser Strahl nach der Brechung in der Richtung $N_1 G$, so ist $\measuredangle G N_1 M_3 = \beta_1$ der Brechungswinkel

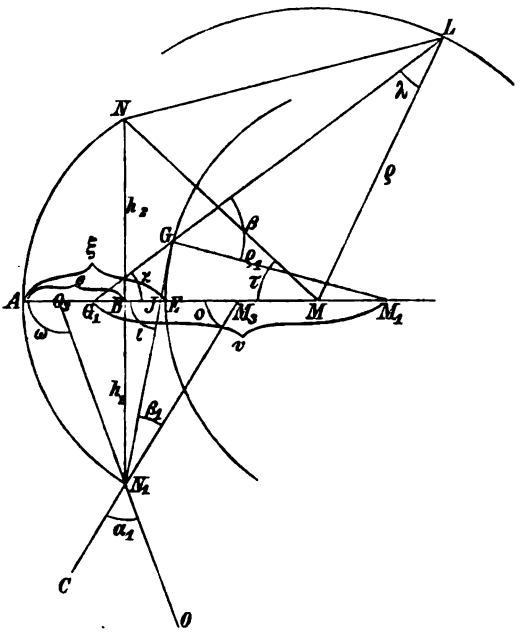

Fig. 2.

und nach dem allgemeinen Brechungsgesetze besteht die Gleichung

$$\sin \beta_1 = \frac{1}{n_0} \sin \alpha_1$$

wenn wir unter n_0 den Brechungsindex von Hornhaut, Kammerwasser und Glaskörper (nach Matthiessen $= 1{,}3350$) verstehen.

$$\measuredangle \alpha_1 = \measuredangle \omega - o \qquad \text{daher}$$

1) $$\sin \beta_1 = \frac{1}{n_0} \sin (\omega - o).$$

Der in N_1 gebrochene Strahl N_1G bildet die Tangente an die vordere Linsenfläche (daher $\sphericalangle N_1GM_1 = 1R$) hier wird er nochmals gebrochen und verläuft in der Richtung GL.

Der Brechungswinkel M_1GL sei β, so wird dessen Grösse bestimmt durch die Gleichung

$$2) \qquad \sin\beta = \frac{n_0}{n_1}$$

wenn wir mit n_1 den Brechungsindex der äussersten Corticalschichten der Linse bezeichnen (nach Matthiessen = 1,3750).

Nur die äussersten Corticalschichten kommen hier in Betracht, da der gebrochene Strahl, wie man sich an einer genau construirten Zeichnung z. B. Fig. 1 leicht überzeugen kann, in den oberflächlichsten Parthieen der Linse verläuft, ohne die tieferen stärker brechenden Schichten zu berühren, ein Umstand, der die Berechnung ausserordentlich vereinfacht, indem wir auf die Linse als einen geschichteten Körper keine Rücksicht zu nehmen brauchen, sondern sie für die hier eine Rolle spielende Zone als homogen betrachten können.

Bei den angegebenen Brechungsexponenten ist

$$\sphericalangle\beta = 76^\circ\ 36'\ 22''.$$

Um nun das Stück NL zu berechnen, verlängern wir zunächst LG bis G_1 und führen die aus Fig. 2 ersichtlichen Bezeichnungen ein.

Aus $\triangle\ G_1GM_1$ ergiebt sich

$$\sphericalangle\varkappa = \sphericalangle\beta - \sphericalangle G_1M_1G$$

ferner aus $\triangle\ JM_1G$

$$\sphericalangle G_1M_1G = 1R - \iota$$

und aus $\triangle\ JM_3N_1$

$$\sphericalangle\iota = o + \beta_1$$

woraus durch Eintragen dieser Werthe in die erste Gleichung schliesslich folgt

$$3) \qquad \sphericalangle\varkappa = \beta + \beta_1 + o - R.$$

Bezeichnen wir G_1M_1 mit v, GM_1 als Radius der vorderen Linsenfläche mit ϱ_1, so folgt aus $\triangle G_1M_1G$

$$G_1M_1 : GM_1 = \sin\beta : \sin\varkappa$$

daher ist

$$v = \varrho_1 \frac{\sin\beta}{\sin\varkappa}. \tag{4}$$

Aus $\triangle G_1ML$ ergiebt sich

$$G_1M : LM = \sin\lambda : \sin\varkappa$$

$$G_1M = G_1M_1 - MM_1$$

$$G_1M_1 = v$$

$$MM_1 = AM_1 - AM$$

$$= AE + \varrho_1 - AM$$

setzen wir AE_1 die Tiefe der vorderen Kammer, $= \xi$ und $AM = LM = \varrho$ als Radius der Scleralkrümmung, so ergiebt sich aus obiger Gleichung schliesslich

$$\sin\lambda = \frac{\big(v + \varrho - (\xi + \varrho_1)\big)\sin\varkappa}{\varrho}. \tag{5}$$

Aus dem rechtwinkligen Dreieck MBN ergiebt sich

$$\text{tang. } BMN = \frac{BN}{BM}$$

setzen wir $\measuredangle BMN = \tau$

$BN = h_2$, als die halbe Hornhautbasis

$AB = e$, als Hornhauthöhe,

so ist $BM = \varrho - e$ und

$$\text{tang}\,\tau = \frac{h_2}{\varrho - e}. \tag{6}$$

In $\triangle NML$ ist

$$\overline{NL}^2 = \overline{NM}^2 + \overline{ML}^2 - 2NM \cdot ML \cos NML$$

$$\measuredangle NML = \measuredangle G_1ML - \measuredangle G_1MN$$

$$= 2R - (\lambda + \varkappa + \tau)$$

$$NM = \frac{h_2}{\sin\tau}$$

daher ist schliesslich

$$NL = \sqrt{\frac{h_2^2}{\sin^2\tau} + \varrho^2 - \frac{2h_2\varrho}{\sin\tau}\cos\big(180^0 - (\lambda + \varkappa + \tau)\big)}. \tag{7}$$

Von den in diesen 7 Formeln vorkommenden Grössen kann man

$$\measuredangle \omega,\ \measuredangle o \text{ und } h_2$$

auf eine einfache Art und Weise messen, während die Grössen

$$\rho_1,\ \rho,\ e \text{ und } \xi$$

einer directen genauen Messung nicht so leicht zugänglich sind. Ich habe sie daher nach den allgemeinen Durchschnittszahlen, welche ich zum Theil der „Karte des menschlichen Auges" von Flemming entnommen habe, folgendermaassen in Rechnung gesetzt:

Radius der vorderen Linsenfläche bei accommodationsloser Linse . . . . . $\rho_1 = 10$ mm
Radius der Scleralkrümmung . . . . . $\rho = 12$ mm
Wirkliche Tiefe der vorderen Kammer . . . . $\xi = 3{,}7$ mm
Hornhauthöhe . . . . . $e = 2{,}5$ mm

Mit Hilfe dieser theils direct gemessenen, theils als Durchschnittszahlen angenommenen Grössen kann man aus den obigen 7 Formeln NL berechnen. Doch ist die Rechnung, obwohl sie sich in Folge des constanten Werthes verschiedener Grössen sehr vereinfacht, immerhin noch umständlich genug. Es ist daher vortheilhafter die graphische Methode zu wählen.

Zeichnet man nämlich den Horizontalschnitt eines Bulbus in zehnfacher Vergrösserung auf, und trägt auf der optischen Achse in der Entfernung AB = 2,5 mm nach hinten von dem Hornhautscheitel die Senkrechte $BN_1 =$ der halben gemessenen Hornhautbasis (h_2) nach beiden Seiten hin auf, so kann man die Linie N_1G sehr leicht construiren, indem man das Complement des $\measuredangle AJN_1 = \iota$ an N_1B in N_1 anträgt, den $\measuredangle \iota$ findet man nach den Formeln

$$\sin \beta_1 = \frac{1}{n_0} \sin (\omega - o)$$

und $$\measuredangle \iota = o + \beta_1.$$

Auf der Linie N_1G errichtet man dann eine Senkrechte $GM_1 = \varrho$ (10 mm), deren freier Endpunkt auf AM liegt. An diese Linie trägt man in G

$$\sphericalangle \beta = 76^0\ 36'\ 22''$$

an, der freie Schenkel treffe den mit $ML = MA = \varrho$ (12 mm) um M beschriebenen Kreis in L, so ist NL die gesuchte Grösse, welche man bei der angenommenen Vergrösserung von 1 : 10 sehr bequem noch bis auf $\frac{1}{10}$ mm genau ablesen kann. Da der Messungsfehler etwa 1 mm beträgt, so ist die Construction ausreichend genau.

Wir haben stets die Sehne NL und nicht den Bogen NL bestimmt, da es practisch entschieden einfacher und genauer ist, wenn man diese Sehne mit dem Zirkel resp. durch Visiren über einen Millimetermaasstab bestimmt, als wenn man durch ein gebogenes Papiermaass den Bogen misst, zumal derselbe gar kein Kreisbogen ist, da das Stück RL (Fig. 1) zwar ein Theil der Kugeloberfläche ist, welche mit ML um M beschrieben wird, RN aber ganz anders gekrümmt ist, indem der Hornhautfalz etwas einspringt.

Es ist jetzt noch erforderlich, die Methode kennen zu lernen, durch welche man die in Betracht kommenden Grössen, insbesondere $\sphericalangle \omega$ und $\sphericalangle o$ bestimmen kann.

$\sphericalangle \omega$ ist der Winkel, welchen der Grenzstrahl mit der optischen Achse bildet. Um ihn zu messen, untersuchte ich zunächst, unter welchem Winkel zur Gesichtslinie man mit dem Augenspiegel noch rothes Licht vom Augengrunde erhält. Zu diesem Zwecke benutzte ich das Perimeter, da es mir darauf ankam, eine Methode anzuwenden, welche unter Umständen jeder Practiker ohne besonders kostspielige Apparate ausüben kann. Die Genauigkeit und leichte Ausführbarkeit der Messungen am Perimeter liess für die hier in Betracht kommenden Zwecke nichts zu wünschen übrig, so dass ich diese Methode für alle Winkelmessungen anwandte.

An dem Förster'schen Perimeter liess ich die Kinnstütze durch einen untergelegten Holzklotz soweit erhöhen, dass das Auge des Untersuchten sich noch etwas höher befand als die durch den oberen Rand des horizontal gestellten Perimeterbogens gelegte Ebene. Für einmalige Messungen genügt es natürlich, die Stütze genügend weit in die Höhe zu schrauben oder, falls dies nicht ausreicht, irgend einen Gegenstand von geeigneter Dicke zwischen Kinn und Stütze einzuschalten, um das Auge in die nöthige Höhe zu bringen. Als Fixationszeichen diente das sonst als Prüfungsobject benutzte weisse Quadrat, welches jedoch an dem verschiebbaren Schlitten nach oben statt wie gewöhnlich nach unten hin gerichtet war, was man am einfachsten mit etwas Klebwachs improvisiren kann. Der benutzte Concavspiegel wurde an einem besonderen Schlitten befestigt, so dass er einerseits um seine verticale Achse drehbar war, andererseits aber noch höher und tiefer gestellt werden konnte. Dies lässt sich ziemlich einfach erreichen, wenn man den Spiegel durch die vertical gestellte Bohrung einer horizontal stehenden Klemmschraube hindurchsteckt und durch Anziehen der Schraube fixirt. Es genügt auch vollständig, den Spiegel mit der Hand an einer bestimmten Stelle des Perimeterbogens so festzustellen, dass sein Stiel möglichst vertical steht.

Besondere Sorgfalt wurde bei allen Messungen darauf verwandt, dass das untersuchte Auge, die centrale Oeffnung des Concavspiegels, durch welche der Beobachter blickt, und das Fixationszeichen sowie die Flamme der dicht am Perimeter aufgestellten Lampe sich genau in einer Horizontalebene befanden.

Stellt man den Spiegel an einer bestimmten Stelle des Perimeterbogens fest und wirft mit ihm Licht in das beobachtete Auge, welches fest auf das Fixationszeichen gerichtet jeder Bewegung desselben folgt, so kann man es durch Verschieben des fixirten Objectes erreichen, dass die

schmale Sichel des von dem Augengrunde reflectirten rothen Lichtes, welche man bei stark seitlichem Hineinleuchten in das beobachtete Auge erblickt, gerade verschwindet. Die Entfernung des Spiegels von dem Fixationszeichen in Perimetergraden giebt dann den Neigungswinkel gegen die Gesichtslinie an, unter welchem der Augengrund eben noch sichtbar ist. Man kann sich hierbei leicht überzeugen, dass dieser Moment eintritt, sobald sich der undurchsichtige Hornhautrand mit dem gegenüberliegenden Pupillarrande scheinbar deckt. Doch ist es eigentlich nicht genau der Pupillarrand, sondern ein etwas mehr peripherer gelegener Theil der Iris, welcher in Frage kommt, wie wir bereits bei der theoretischen Betrachtung gesehen haben, was freilich bei der directen Beobachtung nicht zu entscheiden ist, da die Entfernung zwischen dem Pupillarrande und dem fraglichen Theile der Iris an und für sich schon sehr gering ist, bei dem schrägen Hineinblicken in das Auge aber noch kleiner wird, da sie in sehr erheblicher Verkürzung erscheint. Falls die Grenze der Sichtbarkeit des rothen Lichtes nach aussen hin bestimmt werden soll, wobei sich der Spiegel natürlich an der Nasenseite befinden muss, ist es nothwendig, den Kopf etwas nach der Seite des Spiegels hin zu drehen, damit der Nasenvorsprung nicht hinderlich ist.

Man erhält auf diese Weise den Winkel zwischen Gesichtslinie und Grenzstrahl, doch muss dieser Winkel erst auf den Winkel zwischen optischer Achse und Grenzstrahl zurückgeführt werden, da nur die optische Achse im Auge eine symmetrische Lage hat. Hierzu ist die Kenntniss des Winkels zwischen optischer Achse und Gesichtslinie ($\measuredangle \gamma$) erforderlich. Zu seiner Bestimmung benutzte ich eine Methode, ähnlich der von Grossmann und Mayerhausen[1]), da die ophthalmometrische Messung zwar genauer, aber

[1]) Archiv für Ophthalmologie, XXIII, 3, Seite 217.

auch umständlicher ist. Das Princip dieser Methode ist Folgendes.

Befestigt man auf dem Bogen des Perimeters eine kleine Wachskerze, so entwirft dieselbe ein kleines, scharfes und genügend helles Spiegelbildchen auf der Hornhaut, dessen Verbindungslinie mit der Wachskerze mit dem Krümmungsradius der Hornhaut an dem betreffenden Punkte — nicht etwa mit dem radius vector der Ellipse — zusammenfällt, da ein Strahl, der nach der Reflexion zur Lichtquelle zurückkehrt, in der Richtung der betreffenden optischen Achse d. h. des Krümmungsradius verläuft.

Verschiebt man das Fixationszeichen am Perimeter so lange, bis das Hornhautbildchen, der Hornhautrand und die Lichtflamme sich in einer geraden Linie befinden, so giebt der Winkel zwischen Fixationszeichen und Flamme den Winkel zwischen dem Krümmungsradius am Hornhautrande und der Gesichtslinie an.

Benutzt man ein brennendes Stückchen Wachsstock als leuchtendes Object, so kann man sehr gut durch den unteren blauen nicht leuchtenden Theil der Flamme hindurch Hornhautbildchen und limbus beobachten. Statt des Wachskerzchens kann man sich auch in derselben Weise wie vorher eines Concavspiegels eines schmalen Planspiegels bedienen, welcher von einer Lampenflamme ein virtuelles hinter dem Spiegel gelegenes Bild entwirft, das zur Erzeugung des Hornhautbildchens dient. Allerdings wird hier die Verbindungslinie des Spiegelbildes auf der Hornhaut mit dem zu seiner Erzeugung benutzten virtuellen Bilde der Lampenflamme in dem Planspiegel nicht immer genau mit der centralen Durchbohrung des Spiegels, durch welche der Beobachter hindurchblickt, zusammenfallen, indessen ist diese Abweichung, falls der Planspiegel nicht zu breit ist, nur gering und fällt practisch wenig ins Gewicht, wie mir dies eine Anzahl vergleichender Messungen nach beiden Methoden gezeigt hat.

Auf diese Weise ist der Winkel zwischen Krümmungsradius am Hornhautrande und Gesichtslinie zu bestimmen. Denkt man sich nun aussen und innen den betreffenden Radius gezogen, so wird die Halbierungslinie des von beiden eingeschlossenen Winkels auf der Hornhautbasis senkrecht stehen. Diese Senkrechte fällt dann also mit der Hornhautachse und auch ungefähr mit der optischen Achse zusammen, und der Winkel zwischen dieser Halbirungslinie und der Gesichtslinie ist der gesuchte $\measuredangle \gamma$. Nennt man den Winkel zwischen Hornhautradius am äusseren Cornealrande und Gesichtslinie o_1 und den entsprechenden Winkel innen o_2, so ist

$$\measuredangle \gamma = \frac{o_1 - o_2}{2},$$

wie leicht aus der geometrischen Betrachtung folgt.

Diese Methode, den $\measuredangle \gamma$ am Perimeter zu bestimmen, dürfte sich vielleicht für manche Fälle, in denen es mehr auf eine schnell und leicht ausführbare als auf eine sehr genaue Messung ankommt, empfehlen.

Mit Hilfe des $\measuredangle \gamma$ lässt sich der gefundene Werth für den Winkel zwischen Grenzstrahl und Gesichtslinie auf die optische Achse reduciren. Wir erhalten so den $\measuredangle \omega$ in Fig. 1 und 2.

Für die Berechnung ist noch die Kenntniss des Durchmessers der Hornhautbasis erforderlich, welche man mittelst eines Millimetermaassstabes eventuell unter Zuhilfenahme einer Lupe (Pupillometer) messen kann. Die Tiefe der vorderen Kammer, der Krümmungsradius der vorderen und hinteren Linsenfläche und der Durchmesser des Bulbus ist bedeutend schwieriger zu finden und ohne besondere Instrumente überhaupt nicht zu messen, ich habe daher diese Grössen nach den allgemeinen Durchschnittszahlen angenommen, wie bereits oben erwähnt.

Um genaue Resultate zu erhalten begnügte ich mich in keinem Falle mit nur einer Messung, sondern machte

bei jeder Untersuchung mindestens drei Ablesungen, aus welchen das Mittel gezogen wurde. Bei einiger Uebung stimmen die Resultate der einzelnen Messungen sehr gut mit einander überein, den möglichen Fehler schätze ich auf 2°. Es wäre nicht besonders schwierig, die zu messenden Winkel noch genauer zu bestimmen, jedoch ist die Feststellung des Punktes, bei welchem das rothe Licht des Augengrundes noch eben sichtbar ist, nicht mit mathematischer Genauigkeit auszuführen, so dass eine allzugenaue Messung des betreffenden Winkels vollkommen überflüssig ist.

Auf Grund der gefundenen Werthe ist nach den angegebenen Methoden die Entfernung des peripherstен, ophthalmoskopisch noch sichtbaren Punktes des Augenhintergrundes vom Hornhautrande zu berechnen, doch habe ich zur Prüfung der Richtigkeit der Rechnung diese Grösse auch direct zu bestimmen versucht. Dies ist bei hell pigmentirten etwas prominenten Augen möglich. Lässt man nämlich, wie das Donders auch gethan hat, ein solches Auge stark nach aussen wenden, und dann das Licht einer aussen und hinten stehenden Lampenflamme auf die Hornhaut fallen, so erscheint nach innen von dem Hornhautrande auf der Sclera ein umgekehrtes Bildchen der Flamme. Rückt die Flamme immer weiter nach hinten, so verschwindet endlich das Bildchen, obwohl noch Licht auf die Hornhaut fällt. Es ist dies der Augenblick, in welchem durch die Pupille kein Licht mehr auf die Netzhaut gelangen kann. Bestimmt man am Perimeter, indem man die Flamme an einem festen Punkte aufstellt und das Fixationszeichen verschiebt, den Punkt, wo das Flammenbildchen gerade noch sichtbar ist, so kann man dessen Entfernung von dem Hornhautrande direct messen mit Hilfe eines Schiebezirkels mit Nonius und ebenso den Winkel oder richtiger Bogen zwischen Lampe und Fixationszeichen als Einfallswinkel des Grenzstrahles, welchen man natürlich erst auf die optische Achse reduciren muss.

Auf diese Weise ist eine directe Messung ausführbar, durch welche eine Controlle der berechneten Werthe möglich wird, nur ist dabei zu beachten, dass die Entfernung des Centrums des Scleralbildchens vom Hornhautrande nicht absolut genau zu messen ist, da das Flammenbildchen in Folge des durch die schräg gestellte also schlitzförmige Pupille einfallenden nur schmalen Lichtkegels sehr wenig hell ist und ferner der Hornhautrand bei der schlechten Beleuchtung — die Messung findet im völlig verdunkelten Zimmer statt, in dem nur die zur Erzeugung des Scleralbildchens benutzte Lampe brennt — nicht gerade als mathematisch genauer Punkt betrachtet werden kann. Auch stören sehr häufig die Lider die Messung etwas, so dass man sie erst weiter auseinanderziehen muss, ebenso zucken die Patienten, sobald man sich dem Auge mit dem Zirkel nähert nicht selten unwillkürlich zusammen, so dass das eben noch deutliche Scleralbild plötzlich verschwindet. Bei sehr prominenten Bulbis und besonders bei ausgebildetem Exophthalmus machen sich diese störenden Momente weniger geltend, so dass dann die Resultate der Messungen genauer werden, im Allgemeinen dürfte der Messungsfehler 1 mm kaum überschreiten.

Die Entfernung des Scleralbildchens vom Hornhautrande auf der äusseren Seite der Sclera ist nur bei stark hervorstehenden Augen zu messen, da für gewöhnlich der Nasenvorsprung den Lichteinfall von der inneren Seite des Auges her sehr beeinträchtigt.

Wir erhalten also einerseits die Grösse NL direct durch Messung, andererseits können wir sie aus den gemessenen Winkeln berechnen resp. construiren. Beide Werthe, der wirklich beobachtete und der theoretisch berechnete stimmen ziemlich gut mit einander überein, wenn man erwägt, dass der Messungsfehler allein etwa 1 mm beträgt, und dass die Tiefe der vorderen Kammer, der Durchmesser des Bulbus und der Krümmungsradius der vorderen Linsenfläche

nicht genau bestimmt worden sind. Es muss die in der folgenden Tabelle vorkommende Differenz bis zu 1,3 mm also den Messungsfehlern zugeschoben werden.

Die Tabelle giebt eine Uebersicht über die von mir untersuchten Augen nach ihrer Refraction geordnet, indem an erster Stelle das Auge mit der hochgradigsten Myopie steht, dann schwächere Grade von Kurzsichtigkeit, weiterhin Emmetropie, Hypermetropie und schliesslich Aphakie folgen. Spalte 4 giebt die Refraction des betreffenden Auges nach der Zollscala, welche zunächst functionell mit Gläsern geprüft, dann aber auch meist noch mit Hilfe des Refractionsbestimmers von Schmidt-Rimpler objectiv festgestellt wurde, zum Theil unter Anwendung von Atropin, worüber Colonne 6 genauere Auskunft giebt. Die scheinbare Weite der Pupille ist nur der Vollständigkeit halber in die Tabelle mit aufgenommen worden, da sie, wie wir bereits wissen, auf das Resultat kaum einen Einfluss ausübt.

Aus Colonne 8 ersieht man die bekannte Thatsache, dass $\measuredangle\gamma$ bei Myopen kleiner ist als bei Emmetropen und Hypermetropen.

Spalte 9—12 beziehen sich auf den Fall, dass das Licht von aussen einfällt, das Scleralbildchen resp. die fragliche Hintergrundsgrenze also innen liegt, während Colonne 13—16 den umgekehrten Fall betreffen. Spalte 9 und 13 mit der Ueberschrift „Lampe" bezeichnen die Stellung der Lampe, bei welcher das Scleralbildchen eben noch sichtbar ist, während „Spiegel" über Colonne 10 und 14 sich auf die Lage des Augenspiegels bezieht, bei welcher noch rothes Licht vom Augengrunde zu erhalten ist. Die für den Augenspiegel gefundenen Werthe für $\measuredangle\omega$ in Spalte 10 und 14 sind meist etwas grösser als die entsprechenden Grössen in der Spalte „Lampe". Dieser Umstand findet seine Erklärung darin, dass man mit Hilfe des Augenspiegels zwar noch unter einem ziemlich grossen Einfallswinkel einen schmalen Streifen rothen Lichtes erkennen kann, dass

aber, falls sich an Stelle des Spiegels eine Lampe befindet, der durch die schräg gestellte Pupille einfallende schmale Lichtkegel nicht mehr genügt, ein deutliches Scleralbildchen zu entwerfen. Es muss vielmehr durch Verkleinerung des Einfallswinkels das die Pupille passirende Lichtbüschel etwas verbreitert also lichtstärker gemacht werden, um noch ein deutliches Scleralbildchen zu erzeugen. Die Differenz zwischen Spalte 9 und 10 beträgt, ausser in Fall 11, stets nur wenige Grade und ist ausser durch die eben angeführten Verhältnisse zum Theil noch durch die sehr einfache, also nicht absolut genaue Methode der Winkelmessung bedingt.

Aus der Tabelle ergiebt sich für die gesuchte Grösse ein Werth von 7,6—9,8 mm, im Durchschnitt 8,5 mm. Die vorkommenden Schwankungen betragen also nur etwa 2 mm.

Zufällig fand ich eine Beobachtung, welche diese Thatsache vollständig bestätigt. Laqueur berichtet nämlich im Centralblatt für Augenheilkunde 1888, Seite 291, von einer Scleralwunde, deren vorderes Ende 10 mm vom Hornhautrande entfernt lag, und welche als schwarzer Streifen, an dessen beiden Enden rundliche weisse Flecke lagen, mit dem Augenspiegel sichtbar war. Die vordere Grenze des sichtbaren Augengrundes lag in diesem Falle also dem Hornhautrande noch etwas näher als 10 mm, was mit dem von mir gefundenen Durchschnittswerthe von 8,5 mm sehr gut übereinstimmt. Diese Beobachtung beweist zugleich, wie man sich übrigens leicht überzeugen kann, dass es möglich ist, von dem Augengrunde auch bis an die Grenzen seiner Sichtbarkeit ein deutliches Bild und nicht nur einen unbestimmten rothen Lichtreflex zu erhalten.

Da der Hauptfehler bei der theoretischen Berechnung entschieden durch die Annahme einer schematischen Linse gemacht worden ist, die directe Messung des Linsenradius aber ausserordentlich schwierig ist, so suchte ich einen geeigneten Fall von Aphakie, um an ihm dieselben Messungen anzustellen, da dann der Grenzstrahl nur durch die

1.	2.	3.	4.	5.	6.	7.	8.
№	Name und Alter	rechtes oder linkes Auge	Refraction	Pupillenweite mm	Mydriaticum	Durchmesser d. Hornhautbasis mm	$\measuredangle\gamma$
1.	Adelheid R. 36 J.	r.	M $\frac{1}{2^1/_4}$	8,0	Homatropin	11,0	$-2{,}7^0$
2.		l.	M $\frac{1}{2^1/_4}$	8,0	Homatropin	11,0	-2^0
3.	Emma T. 18 J.	r.	M $\frac{1}{4}$	7,2	Homatropin	10,6	$+2^0$
4.		l.	M $\frac{1}{6}$	8,2	Homatropin	10,7	$+1{,}9^0$
5.	August W. 20 J.	l.	M $\frac{1}{8^1/_2}$	7,9	Atropin	11,3	$+5{,}2^0$
6.	Martha K. 29 J.	r.	M $\frac{1}{10}$	8,5	Atropin	12,0	$+2{,}4^0$
7.		l.	M $\frac{1}{10}$	8,0	Atropin	12,0	$+3^0$
8.	Pauline J. 29 J.	l.	M $\frac{1}{30}$	—	ohne Mydriat.	—	$+4{,}9^0$
9.	Marie B. 31 J.	r.	M $\frac{1}{30}$	8,0	Atropin	12,0	$+6^0$
10.		l.	M $\frac{1}{40}$	7,0	Homatropin	11,6	$+5{,}3^0$
11.	Willy M. 21 J.	r.	M $\frac{1}{40}$?	8,8	Atropin	12,1	$+5{,}4^0$
12.	Paul St. 16 J.	l.	E	8,0	Atropin	12,0	$+7^0$
13.	Christiane S. 42 J.	l.	H $\frac{1}{60}$				
14.	Auguste B. 24 J.	l.	H $\frac{1}{17}$	—	Atropin	—	$+5{,}5^0$
15.	Eduard B. 37 J.	r.	Aphakie [1])	7,0	ohne Mydriat.	11,4	$+2^0$

[1]) cf. Seite 54 Absatz 2.

9.	10.	11.	12.	13.	14.	15.	16.	17.
∢ ω aussen (zur optischen Achse)		Grenze innen		∢ ω innen (zur optischen Achse)		Grenze aussen		∢ o
Lampe	Spiegel	gemessen mm	berechnet mm	Lampe	Spiegel	gemessen mm	berechnet mm	
86,7°		8,8	10,1	86°		8,5	9,3	41,3°
92°		8,5	9,0	89°		8,6	9,7	40,5°
89,2°	93°	9,1	9,2	83°	83,2°		11,2	39,3°
90,9°	87,6°	9,2	9,6		83,7°		11,1	38,7°
88,8°	91,5°	8,5	9,4		92,2°		9,4	41,0°
97°	99,3°	7,8	7,4	92,4	90,4°	7,6	8,7	44,4°
97,3°	97,3°	7,6	8,0	93,0	95,3°	8,8	8,7	42,0°
89,1°	89,6°	8,1	9,2		88,4°		9,5	43,4°
94,3°	97°	8,1	9,2		96,3°		9,6	35,5°
95,6°	94,3°	8,5	9,0		96,6°		9,9	34,6°
88,2°	97,4°	9,8	10,5		90,1°		10,0	36,4°
88,5°	92,7°	9,25	9,25		93,5°		9,1	39,6°
		9,2						
98,8°	95,8°	7,7	8,3		91,8°		9,1	42,8°
89,5°		6,5	6,8		94°		9,4	40°

Hornhaut gebrochen wird, deren optische Constanten leicht messbar sind.

Alle Fälle von Aphakie nach Kataraktoperationen erwiesen sich als unbrauchbar, da die fast ausnahmslos restirenden geringen Kapselreste jede genaue Messung unmöglich machten, doch führte mir der Zufall einen Patienten zu, bei welchem in Folge eines Traumas die vollständig klare Linse etwas nach aussen hin verschoben war (Fall 15 der Tabelle), so dass man an der Innenseite neben der Linse vorbei den Hintergrund erkennen konnte. Das Auge war daher in der inneren Pupillenhälfte als aphakisch anzusehen und das deutlich durchschimmernde Scleralbildchen machte eine genaue Messung möglich, während die Refraction in der äusseren Pupillenhälfte schwach hypermetropisch war.

Der gemessene Werth 6,5 mm stimmt mit dem berechneten von 6,8 mm gut überein. Der Grenzstrahl bildet in diesem Falle die Verbindungslinie des Hornhautrandes mit dem gegenüber liegenden Pupillarrande. Nimmt man an, die Linse befinde sich in dem Auge noch an ihrer alten Stelle, so würde der Grenzstrahl allerdings, da die Linse etwas über die Ebene der Iris hervorragt, mit der optischen Achse einen grösseren Winkel bilden als bei Aphakie, doch kann dieser geringe Unterschied vernachlässigt werden. Würde der Grenzstrahl durch die Linse gebrochen, so würde er einen 9,6 mm hinter dem Hornhautrande gelegenen Punkt des Augengrundes treffen, wie die Berechnung ergiebt. Bei der vorhandenen Aphakie beträgt die Entfernung aber nur 6,5 mm, die ophthalmoskopische Grenze wird also durch die Linse um etwa 3 mm weit nach hinten hin verschoben.

Die Tabelle zeigt ferner noch, dass die Sichtbarkeit des Augengrundes, wie das bei dem ziemlich symmetrischen Bau des Auges nicht anders zu erwarten ist, nach aussen und innen sich fast gleich weit erstreckt. Allerdings ist die Entfernung nach aussen hin meist etwas grösser, die

Grenze des Augenhintergrundes also weiter nach hinten hin gerückt, aber dies ist doch nicht immer der Fall, und vor allen Dingen sind directe Messungen aussen nur selten auszuführen, so dass die Controlle für die Richtigkeit der Beobachtungen fehlt. Auch für die nur schwer zu messende Grenze nach oben und unten werden wir ähnliche Werthe voraussetzen können, zumal sich die überhaupt vorkommenden Schwankungen innerhalb der sehr engen Grenze von 2 mm halten.

Was den Einfluss der verschiedenen Theile des Auges auf die Lage der ophthalmoskopischen Grenze betrifft, so ist schon erwähnt worden, dass die Tiefe der vorderen Kammer der wichtigste Factor ist. Daher erscheint bei Hypermetropie, bei welcher die vordere Kammer meist enger ist als bei Myopie, die Grenze etwas nach vorn hin gerückt, während sie bei Myopie nach hinten hin zurück weicht. Doch gilt dieses Gesetz nur im Allgemeinen, aber durchaus nicht für jeden einzelnen Fall.

Bei dem einzigen Falle von stärkerer Hypermetropie in der vorliegenden Tabelle (No. 14) beträgt die Entfernung 7,7 mm, bei den höheren Graden von Myopie (M $\frac{1}{2}$ und mehr) schwankt sie von 8,5 bis 9,2 mm und beträgt durchschnittlich 8,9 mm, während sie in den zwischenliegenden Fällen ungefähr in der Mitte steht zwischen 7,6 und 9,25 mm, im Durchschnitt 8,4 mm. Fall 11 ist hinsichtlich seiner Refraction zweifelhaft, indem es sich um einen nicht genau zu bestimmenden Astigmatismus handelt.

Die vordere Grenze des ophthalmoskopisch sichtbaren Augengrundes liegt also 8,5 mm hinter dem Hornhautrande, bei Myopen etwas weiter, bei Hypermetropen etwas weniger weit, wobei der mögliche Fehler kaum mehr als 1 mm beträgt, bei Aphakie reducirt sich diese Entfernung auf 6,5 mm. Dieses Resultat dürfte für alle practischen Bedürfnisse vollkommen genügen.

Auf Grund der bisherigen Betrachtung können wir die Ausdehnung desjenigen Theiles des Augengrundes berechnen, welchen wir mit dem Augenspiegel übersehen können. Diese Grösse beträgt für den horizontalen Meridian 45 mm d. h. der sichtbare Theil der Netzhaut erstreckt sich von dem hinteren Augenpol nach jeder Seite hin 22,5 mm oder 16 Papillenbreiten weit, wenn wir den Durchmesser der Sehnervenpapille = 1,4 mm setzen. Da sich dieser Werth in den übrigen Meridianen des Bulbus nur wenig ändert, so können wir ein Stück des Augengrundes übersehen, welches 770mal oder in runder Summe 800mal so gross ist wie die Papilla optica.

Zum Schlusse meiner Arbeit ist mir eine angenehme Pflicht, Herrn Geheimrath Förster für die Anregung zu derselben, sowie für seine rege Antheilnahme und Unterstützung bei meinen Versuchen meinen ergebensten Dank auszusprechen.

Pathologisch-anatomische Studien über die Anfänge des Altersstaares.

Von

Dr. Hugo Magnus,

a. ö. Professor der Universität Breslau.

Hierzu Taf. III und IV, Fig. 1—15.

---

§. 1. Ueber die für die vorliegende Arbeit in Anwendung gebrachte Untersuchungstechnik.

Während man die den Altersstaar bedingenden pathologisch-anatomischen Veränderungen bisher ausschliesslich auf dem Wege der mikroskopischen Untersuchung kennen zu lernen getrachtet hat, versucht die vorliegende Arbeit es, mit Hülfe einer anderen Untersuchungstechnik, nämlich der Loupen-Untersuchung, die Anfänge des Altersstaares darzulegen. Die Loupen-Untersuchung mit durchfallendem Licht gewährt den ganz ausserordentlichen Vortheil, die zum Altersstaar führenden pathologischen Vorgänge im lebenden Auge studiren zu können. Und deshalb bildet sie neben der mikroskopischen Untersuchung eine für die Erkenntniss der Staarentwickelung nicht allein hochwichtige, sondern, wie ich behaupte, unentbehrliche Untersuchungsmethode. Da aber die Loupe für die Untersuchung der Linse noch auffallend wenig verwerthet worden ist, so dürfte es sich empfehlen, zuvörderst einige Worte über die Technik der Loupen-Untersuchung der Linse vorauszuschicken.

In meiner Klinik wird die Loupen-Untersuchung der Linse schon seit längerer Zeit in der Weise geübt, wie sie auch Hirschberg[1]) seiner Zeit beschrieben hat. Auch ich setze, wie Hirschberg, hinter den Spiegel ein starkes Convexglas und untersuche die Linse nicht mit auffallendem, sondern mit durchfallendem Licht. Und gerade die Verbindung der Loupe mit dem durchfallenden Licht ist es, welche für die Untersuchung der in der Linse sich abspielenden pathologischen Vorgänge von grösster Wichtigkeit ist. Doch habe ich in letzter Zeit insofern eine Abänderung getroffen, als ich nicht mehr mit einer starken, sondern mit zwei schwächeren Linsen untersuche. Ich habe mir zu diesem Behufe einen Spiegel so herstellen lassen, dass ich zwei Linsen hinter demselben einlegen kann. Es stellt also ein solcher Spiegel nichts weiter dar, als die Combination eines Spiegels mit der bekannten Doppelloupe. Ausserdem habe ich den Spiegel so einrichten lassen, dass man, je nachdem man mit stärkerer oder schwächerer Beleuchtung zu untersuchen wünscht, einen Concav- oder einen Planspiegel in das Spiegelgestell einlegen kann, also eine Einrichtung, wie man sie in vielen Spiegeln z. B. dem Landolt'schen wiederfindet. Die Stärke der Vergrösserung, welche ich mittelst Combination verschiedener Convexgläser hauptsächlich benutzt habe, beträgt 6—11, doch lässt sich dieselbe natürlich noch erhöhen, wenn man statt zwei Convexgläser deren drei benutzt, wie sich dies ja leicht ausführen lässt, wenn man sich eine Convexlinse in einem Brillengestell vor das untersuchende Auge legt und dann den Loupenspiegel mit der Doppelloupe gebraucht. Bei solcher Combination habe ich unter Umständen eine zwanzigfache Vergrösserung benutzt. In der Regel verwerthe ich für die Untersuchung der Linse zuvörderst

[1]) Hirschberg, Ueber neugebildete Hornhautgefässe. Centralblatt f. praktische Augenheilkunde 1886, p. 333 und Klinische Kasuistik ebendaselbst 1888, p. 361.

eine geringere Vergrösserung, wie ich sie durch die Combination von $+3^1/_2$ und $+4$ erziele; es ergiebt diese Zusammenstellung eine etwa sechsfache Vergrösserung. Habe ich mich mit dieser Combination über die etwaigen Veränderungen der Linse im Allgemeinen unterrichtet, so benutze ich zur specielleren Untersuchung einzelner Theile stärkere Vergrösserungen. Die von mir diesem Aufsatz beigegebenen Bilder sind fast alle bei der genannten Vergrösserung gezeichnet.

Die Loupen-Untersuchung der Linse ist, wie dies auch Hirschberg[1]) sehr richtig betont, eine recht schwierige. Besonders gilt dies von solchen Linsen, in denen eine Katarakt noch in den ersten Entwickelungsstadien begriffen ist. Gerade die frühesten Phasen der Staarbildung sind so zarter Natur, dass schon eine gewisse Uebung dazu gehört, ihrer ansichtig zu werden. Während man bei den deutlicher in Erscheinung tretenden Veränderungen bald die richtige Entfernung, in der man dieselben zu untersuchen hat, findet, fällt es für die feineren Anfangsveränderungen des Staares ungemein schwer, ohne Weiteres zu wissen, wie man auf dieselben einstellen soll. Mit einer überraschenden Klarheit zeigen sich übrigens die feineren Veränderungen, wenn man dieselben in der Weise untersucht, dass der weisse Reflex der Papille den Hintergrund für dieselben bildet. Ich möchte diesen Handgriff ganz besonders angelegentlichst empfehlen. Sodann ist es rathsam, wie dies auch Hirschberg bemerkt, den Spiegel öfters leichte Drehungen machen zu lassen; es treten dadurch Veränderungen deutlich in Erscheinung, welche bei einem anderen Lichteinfall wenig oder gar nicht bemerkbar waren. Uebrigens empfiehlt es sich bei Linsenuntersuchungen den lichtschwachen Planspiegel zu benutzen; der lichtstarke Concavspiegel ist eben wegen seiner Lichtstärke für die Untersuchung fei-

[1]) Centralblatt für praktische Augenheilkunde 1888, p. 362.

nerer Veränderungen lange nicht so geeignet wie der Planspiegel.

Schliesslich will ich auch nicht unterlassen darauf aufmerksam zu machen, dass Schleimtröpfchen, fremde Partikelchen u. dgl. m. auf der Cornea sich finden, welche unter Umständen gewissen Veränderungen in der Linse sehr ähnlich sehen; man wird sich vor einer Verwechselung mit den genannten Gebilden schützen, wenn man die Cornea des untersuchten Auges durch Reiben mit dem Lid ab und zu von den auf ihr haftenden Körperchen befreit oder den Patienten im Laufe der Untersuchung öfter mit dem oberen Lid schlagen lässt.

Dürfen wir nun noch, bevor wir zu einer Schilderung der von uns durch zahlreiche Loupen-Untersuchungen gewonnenen Resultate übergehen, kurz darauf hinweisen, was die Loupen-Untersuchung der lebenden Linse überhaupt dem Arzt zu bieten vermag, so müssen wir betonen, dass die Loupen-Untersuchung hauptsächlich für die frühesten Stadien der Staarbildung von Bedeutung ist. Die Loupen-Untersuchung lässt uns die kataraktösen Linsenveränderungen schon in sehr frühen Phasen ihrer Entwickelung deutlich erkennen und ermöglicht uns auch ein Urtheil über ihre pathologische Wesenheit. Wir vermögen mittelst der Loupe die Anfangsstadien der Kataraktbildung früher zu bemerken, als wie wir dies mit den bisher üblichen Untersuchungsmethoden in der Lage waren. Die Loupen-Untersuchung der Linse gewährt also dem Staar gegenüber ganz gewiss eine Erweiterung unseres diagnostischen Könnens. Ist der kataraktöse Process erst weiter vorgeschritten, so gewährt die Loupen-Untersuchung lange nicht mehr die Vortheile, die wir ihr in frühen Perioden der Staarbildung nachrühmen konnten. Denn diagnostische Vortheile bietet sie in diesen Phasen vor den anderen Untersuchungsmethoden nicht mehr und die zu der Linsentrübung führenden Vorgänge lassen sich bei einigermaassen

ausgesprochener Trübung auch nicht mehr in genügender Weise mit der Loupe durchleuchten. Wir betonen es also nochmals: der Schwerpunkt der Loupen-Untersuchung kataraktöser Linsen liegt vornehmlich in den frühesten Stadien der Staarbildung. In Berücksichtigung dieser Thatsache habe ich für die vorliegende Arbeit nur die Ergebnisse benützt, welche ich mit der Loupe in den frühen und frühesten Phasen der Kataraktentwickelung gewonnen habe. In meiner Klinik werden schon seit längerer Zeit systematisch Loupen-Untersuchungen der Linse ausgeführt und aus der grossen Zahl der bisher vorgenommenen Untersuchungen habe ich für die vorliegende Arbeit ausschliesslich nur solche Fälle benützt, welche die Anfangsstadien der Cataracta senilis repräsentiren.

§. 2. Der Entwickelungstypus des Altersstaares im Allgemeinen.

Die Loupen-Untersuchungen lassen als Beginn des Altersstaares ein System von Lücken und Spalten erkennen. Diese initialen Lücken und Spalten zeigen nicht allein, wie wir bald sehen werden, ganz characteristische, immer in der nämlichen Weise wiederkehrende Formen, sondern sie nehmen ihren Anfang auch immer in bestimmten Gegenden der Linse. Im Allgemeinen lassen sich zwei Haupttypen unterscheiden, in denen sich der Beginn des Altersstaares zeigt; bei dem einen Typus erfolgt das erste Auftreten der Linsentrübungen längs des Linsenäquators und zwar auf zwei zum Linsenäquator parallel verlaufenden Zonen, von denen die eine vor, die andere hinter dem Linsenäquator verläuft und für die ich den Namen „vordere“ und „hintere Trübungszone“ vorschlagen möchte. Es sind diese beiden Trübungszonen die von Ammon[1]) als Geron-

[1]) von Ammon, Zur Lehre von dem Consensus morbosus partium ex situ im menschlichen Auge. v. Graefe's und v. Walther's Journal f. Chirurgie u. Augenheilk. Bd. XIII, Heft 1, p. 114—116. — von Ammon, Ueber krankhaften Consensus der Hornhaut, der

toxon lentis beschriebenen Linien, welche auch Schön[1]) in neuester Zeit zum Ausgangspunkt seiner Theorie von der Entstehung des Altersstaares gemacht hat. Diese beiden Zonen fassen den Linsenäquator zwischen sich, sodass man unter Umständen den transparenten Linsenäquator von zwei dunklen Linien eingefasst sieht. Erst bei weiter fortschreitender Staarentwickelung wird der klare, zwischen den Trübungszonen belegene Linsenäquator in die Trübung einbezogen. Uebrigens brauchen die fraglichen Zonen keineswegs immer in allen Theilen gleich klar gezeichnet zu sein. In den frühesten Phasen der Staarbildung pflegen die Trübungszonen sogar meist noch gar nicht deutlich ausgeprägt zu sein. Man bemerkt in diesen Phasen nichts als hier und da vereinzelte Bläschen von birn- oder spindelförmiger Form, welche sich concentrisch zum Linsenäquator anordnen; aber eine wirkliche, ausgesprochene lineare Zeichnung wird durch dieselben in diesem Stadium noch nicht gebildet (Fig. 2). Eine solche entwickelt sich meist erst, wenn die Lücken in grösserer Zahl auftreten (man vergl. Fig. 1B, 6, 7). Bisweilen vermochte ich allerdings die hintere Trübungszone als eine gräuliche, feinkörnige Linie zu sehen, ohne dass schon deutliche Lücken auf ihr nachweisbar gewesen wären. Uebrigens ist die hinter dem Linsenäquator gelegene Erkrankungszone der Loupen-Untersuchung im lebenden Auge

---

Krystalllinse und ihrer Kapsel oder den Marasmus dieser Organe. von Ammon's Zeitschrift für die Ophthalmologie, Bd. I, p. 119. — Schön, Ueber den Marasmus senilis der Kapsel und Linse im menschlichen Auge. v. Ammon's Zeitschrift für die Ophthalmologie, Bd. I, Heft 2, p. 151.

[1]) Schön, Die Accommodations-Ueberanstrengung und deren Folgen. Aetiologie des Glaukoms und der Alterskatarakt. Archiv für Ophthalmologie, XXXIII, 1. — Ueberanstrengung der Accommodation und deren Folgezustände. Beitrag zur Aetiologie des Glaukoms u. d. Aequatorialkatarakt. Archiv für Augenheilk. Bd. XVII. — Die Ursache des grauen Staars. Archiv für Augenheilkunde, Bd. XIX, Heft 1.

viel zugänglicher, als die vor dem Aequator gelegene; die letztere wird auch bei ausgiebiger Mydriasis durch die Iris grösstentheils gedeckt und gelangt erst dann zur Kenntniss des mit der Loupe Untersuchenden, wenn die auf ihr sich gruppirenden Veränderungen eine gewisse Breite erreicht haben. Man sieht dies Verhältniss in Figur 8 angedeutet. Hier bemerkt man einen Abschnitt der hinteren Trübungszone, welcher durch einen schmalen weissen Saum vom Rand der Zeichnung getrennt ist und unmittelbar aus dem Rand der Zeichnung treten einzelne Gebilde als Andeutung der auf der vorderen Trübungszone stehenden Bläschen auf. Aehnlich ist auch Figur 6 beschaffen. Die hintere Trübungszone ist hier als breiter Gürtel bemerkbar, während von den Bläschen der vorderen Trübungszone nur die obersten Spitzen über den Rand der Zeichnung hervorragen.

Uebrigens gewinnt man auch den Eindruck, als ob die hintere Trübungszone in allen Fällen beträchtlich früher zur Entwickelung gelange, als die vordere und als ob ihre Entwickelung auch eine kräftigere und energischere sei. Auch scheint die untere Hälfte der Linse im Allgemeinen früher den Beginn der Staarbildung zu zeigen, als wie die obere; doch ist dies letztere Verhältniss keineswegs ein so häufiges, dass man es zur Regel erheben dürfte.

Bei dem in Rede stehenden Typus muss es also als Regel gelten, dass die Staarentwickelung vom Linsenäquator — oder, sagen wir genauer von den circumäquatorialen Parthieen — ihren Ausgang nimmt und von hier aus allmählig die übrigen Abschnitte der Linse ergreift. Dieser Entwickelungstypus ist der bei Weitem häufigste. Unter 166 Untersuchungen der frühesten Staarphasen konnte ich den genannten Typus 154 mal, also in 92,77 % nachweisen. Die Figuren 1—12 bringen diesen Entwickelungsgang des Altersstaares zur Darstellung.

Der zweite Typus der Staarbildung, gekennzeichnet durch die Figg. 13—15, zeigt den Kernäquator als die Anfangsstelle der frühesten kataraktösen Erscheinungen. Hier findet man in den betreffenden Fällen, vorausgesetzt, dass man in sehr frühen Phasen der Staarbildung die Untersuchung vornehmen kann, längs des Kernäquators ein System von Spalten und Lücken, während die circumäquatorialen Trübungszonen noch gar nicht oder nur in geringen Spuren angedeutet sind. Entweder sieht man längs des Kernäquators hier und da eine vereinzelte Kugel und spindelförmige Lücke (Figur 13), oder man sieht eine zahlreiche Menge spindelförmiger Lücken zu einem concentrisch den Kernäquator umziehenden Bogen zusammentreten (Figur 15). Dabei sind am Linsenäquator entweder gar keine Veränderungen wahrnehmbar, oder dieselben sind sehr gering, bestehen nur aus einer vereinzelten, grösseren Lücke auf einer der Trübungszonen (Figur 13) oder aus kleinen, der Trübungszone anliegenden oder unregelmässig über die oberflächlichen Linsenschichten verstreuten kleinen Spindeln (Figur 14). Fehlen aber die Veränderungen des Linsenäquators ganz oder doch so gut wie ganz, sind sie nur auf ein Minimum beschränkt, so entfällt in solchen Fällen wohl doch die Berechtigung, zwischen den am Kern- und den am Linsenäquator auftretenden Veränderungen engere genetische Beziehungen anzunehmen. Das Auftreten der Veränderungen des Kernäquators zu einer Zeit, wo der Linsenäquator noch ganz oder so gut wie ganz frei ist, spricht dafür, dass die Veränderungen des Kernäquators unter Umständen auch selbstständige sein können, keineswegs immer in directem Abhängigkeitsverhältniss zu den Veränderungen des Linsenäquators zu stehen brauchen. Wir möchten diesen Punkt deshalb ganz besonders betonen, weil Schön[1])

[1]) Archiv für Augenheilkunde, Bd. XIX, Heft 1, p. 87 Satz 2 und 3.

in neuester Zeit bekanntlich die Kernveränderungen unter allen Verhältnissen als Secundärerscheinungen der Aequatorialsclerose aufzufassen geneigt ist. Wenn nun auch Schön im Interesse seiner Staarentwickelungstheorie die unmittelbare Abhängigkeit der Kern- von der Aequatorialsclerose zum Princip erheben muss, so ist dieses Princip doch entschieden unrichtig, lässt, wenn auch in seltenen Fällen, Ausnahmen zu. Die 166 Loupen-Untersuchungen, welche ich über die Frühstadien der Cataracta senilis angestellt habe, ergaben nämlich in 12 Fällen, also in 7,22 %, das Auftreten der Kernsclerose zu einer Zeit, wo der Linsenäquator entweder noch gar keine oder doch nur sehr geringe Veränderungen aufwiess, oder aber Veränderungen, die jedenfalls viel weniger weit vorgeschritten, also genetisch wohl auch jünger waren, als die Veränderungen am Linsenäquator.

Wenn wir also den Schön'schen Satz von der principiellen Abhängigkeit der Kern- von der Aequatorsclerose als allgemein gültigen Grundsatz nicht gelten lassen können, so ist das selbstständige Auftreten der Kern- vor der Aequatorsclerose doch jedenfalls als der um Vieles seltenere Typus der Staarbildung aufzufassen, denn in 92,77 % nimmt der Staar von dem Linsenäquator seinen Anfang und nur in 7,22 % ist der Beginn der Staarentwickelung zuerst am Kernäquator nachzuweisen.

Uebrigens ist es auch nicht richtig, wenn Schön das Auftreten der Kernsclerose erst nach dem sechzigsten Lebensjahr zugeben will. Unter den zwölf Individuen, bei denen ich die Kernsclerose unabhängig von Veränderungen des Linsenäquators sich entwickeln sah, hatten acht das sechzigste Lebensjahr noch nicht erreicht, nur vier dasselbe überschritten.

Die Untersuchung mit der Loupe lehrt schliesslich auch, dass die ersten Anfänge des Altersstaares in viel früheren Lebensperioden zu finden sind, als man dies bisher anzunehmen geneigt gewesen ist. Bei einer beträchtlichen Menge

von Individuen, welche in den zwanziger oder dreissiger Lebensjahren standen, vermochte ich die zweifellosen Anfänge des Altersstaares nachzuweisen, wie dies auch einzelne meiner Figuren darthun. Wir befinden uns bezüglich dieses Punktes in bester Uebereinstimmung mit Schön, welcher ja auch das Auftreten des Altersstaares in verhältnissmässig frühen Lebensperioden wiederholt beobachtet hat.

§. 3. Eingehende Beschreibung der für die Frühstadien der Cataracta senilis charakteristischen Erscheinungen.

Die Veränderungen, welche sich in den ersten Phasen der Staarbildung in der Linse nachweisen lassen, sind ausnahmslos Lücken oder Spalten. Die Loupen-Untersuchungen der Linse mit durchfallendem Licht, wie ich dieselben stets übe, beweisen auf's klarste, dass die ersten Veränderungen der beginnenden Cataracta senilis in verschieden geformten Spalten bestehen. Der Umstand, dass wir mit dem durchfallenden Licht die einzelnen Gebilde, welche die Linse bei beginnendem Staar zeigt, von allen Seiten beleuchten können, befähigt uns, dieselben plastisch, körperlich zu sehen. Wir vermögen mittels der durchfallenden Beleuchtung auf den einzelnen Gebilden Reflexe wahrzunehmen, wie wir sie an Körpern mit rundlicher Oberfläche zu sehen gewöhnt sind; wir sind ferner im Stande, durch den Umfang und die Lage des Schattens, den wir auf und um die einzelnen Gebilde sehen, deren plastische Verhältnisse genau zu bestimmen. Die Transparenz giebt uns ein Mittel, um über den Inhalt der Gebilde und über die Beschaffenheit ihrer Oberfläche uns auf das Genaueste zu unterrichten. Dank dieser verschiedenen Merkmale können wir uns die sichere Ueberzeugung verschaffen, dass wir es im Beginn des Staares mit kugel- oder spindelförmigen, mit transparenter Flüssigkeit gefüllten Gebilden zu thun haben, welche in die Linsensubstanz hineingebettet sind.

Wenn Förster[1]) und Becker[2]) seiner Zeit diese Gebilde als Lücken und Spalten zwischen den einzelnen Linsenfasern resp. Linsenschichten aufgefasst haben, so lehrt die Loupen-Untersuchung, wie Recht jene beiden Forscher mit ihrer Ansicht über die Natur der ersten Linsenveränderungen bei der Staarbildung gehabt haben. Der Angriff, welchen Schön[3]) in neuester Zeit gegen diese Auffassung gerichtet hat, ist sonach völlig unbegründet. Die weissen Punkte und Striche, welche Schön im Beginn der Katarakt längs der Trübungszonen bemerkt hat, sind ganz gewiss vorhanden; aber wenn Schön die Natur dieser Striche und Punkte näher studirt, wenn er ihre pathologisch-anatomische Bedeutung eingehender geprüft, sie mit einer befriedigenden Untersuchungsmethode betrachtet hätte, so würde er sich haben überzeugen können, dass diese Striche in Wirklichkeit keineswegs Striche, sondern wassergefüllte Lücken zwischen den Elementen der Linse sind. Dass mit dieser Erkenntniss von der pathologisch-anatomischen Bedeutung der ersten Linsenveränderungen bei beginnender Katarakt die Schön'sche Hypothese der Staarbildung eine ganz erhebliche Erschütterung erfahren muss, ist wohl eigentlich selbstverständlich. Da wir uns aber mit der Schön'schen Hypothese vor der Hand nicht weiter zu befassen gedenken, so beschränken wir uns auf den Hinweis, dass der Hauptsatz Schön's: „der Staar beginnt nicht mit Spalten" unbedingt unrichtig ist. Für die Beurtheilung der

[1]) Förster, Zur pathologischen Anatomie der Katarakt. Archiv für Ophthalmologie, Bd. III, Abth. 2.

[2]) Becker, Zur Anatomie der gesunden und kranken Linse. Unter Mitwirkung von Dr. H. Schäfer und Dr. Gama da Pinto. Drittes Capitel, p. 58. Wiesbaden 1883.

[3]) a. a. O. Archiv für Augenheilkunde, Bd. XIX, Heft 1, p. 87. Der erste Satz Schön's, auf den wir uns bei der obigen Textstelle beziehen, lautet: „Der bisher als Cataracta senilis bezeichnete Process beginnt stets als Aequatorialkatarakt mit feinen weissen Punkten und Strichen, nicht mit Spalten."

Schön'schen Ansichten dürfte diese Thatsache von Wichtigkeit sein.

Gehen wir nunmehr zu der Betrachtung der für die Frühstadien der Cataracta senilis charakteristischen Erscheinungen über, so treten uns dieselben im Allgemeinen in folgenden fünf verschiedenen Formen entgegen, als:

1) eigenthümliche birnförmige Lücken (Figg. 1B, 2, 3, 4, 5, 6, 7: besonders charakteristisch in Figg. 1B, 6, 7).

2) grössere spindelförmige Lücken oder Schläuche (Figg. 6—12). In höchst ausgeprägter Form treten diese Gebilde in den Frühstadien des Naphthalinstaares in Erscheinung.[1])

3) kleinere spindelförmige Spalten (Figg. 3, 4, 6, 11).

4) grössere oder kleinere Kugeln (Figg. 1—5, 11).

5) feiner Staub, der sich mit der Loupe in eine Unzahl feinster Körnchen zerlegen lässt, hier und da aber auch sich als zu kleineren Kügelchen zusammengeballt zeigt (Fig. 1A).

Doch finden sich diese fünf verschiedenen Formen nicht in allen Theilen der Linse in gleicher Vertheilung vor, viel-

---

[1]) Ich bin auf Grund einer grösseren Reihe eigener Beobachtungen in der Lage, gerade den Naphthalinstaar für das Studium der spindelförmigen vom Aequator ausgehenden Schläuche zu empfehlen. Nur darf man nicht vergessen, dass die Entwickelung des Naphthalinstaares bei Verfütterung einer grösseren täglichen Dose sich ungemein rasch vollzieht. Giebt man jungen Thieren grosse Gaben, etwa täglich 3,0 Naphthalin, so gehören nur zwei oder drei Tage dazu, um das erste Auftreten der spindelförmigen circumäquatorialen Spindeln zu sehen; doch erfolgt die weitere Entwickelung des Staares bei dieser Dose in so rascher Weise, dass man sich sehr beeilen muss, die ferneren Schicksale der Spindeln zu beobachten. Die rasche Entwickelung des Naphthalinstaares ist alsdann der Loupenuntersung, besonders was die späteren Stadien anlangt, gerade nicht sonderlich förderlich. Bei geringeren täglichen Dosen etwa $^1/_2$—1 Gramm erfolgt die Staarbildung viel langsamer.

mehr beobachten wir in dem Auftreten derselben in gewissen Bezirken der Linse ein gesetzmässiges Verhalten.

Die unter 1) aufgeführten birnförmigen Lücken kommen nämlich ausschliesslich nur in den beiden vorhin schon erwähnten, zum Linsenäquator concentrisch verlaufenden Trübungszonen vor. In keinem anderen Theile der Linse vermochte ich auch nur die geringste Andeutung dieser Gebilde wiederzufinden. Die vordere und hintere circumäquatoriale Trübungszone müssen als der ausschliessliche Entwickelungsort dieser Spaltform gelten.

Die unter 2) angeführten grösseren spindelförmigen Lücken oder Spalten sind im Beginn der Staarbildung gleichfalls an die Trübungszonen gebunden. Von diesen gehen sie aus und dringen bei weiterer Fortentwickelung des Staares allmählig in die centralen Regionen der Linse vor. Bei Staaren in späteren Stadien sieht man unter Umständen allerdings auch grössere spindelförmige Lücken, die keine directe Verbindung mit den Trübungszonen haben; doch gilt dies eben nur für die späteren Staarformen, während für die Frühformen der Satz festgehalten werden muss: die grossen spindelförmigen Schläuche gehen immer von einer der Trübungszonen aus.

Die unter 3) genannten kleinen Spindeln finden sich über alle Schichten der Linse verstreut. Zwar sieht man in den Frühstadien auch die kleinen Spindeln in ganz besonderer Menge längs der Trübungszonen circumäquatorial angeordnet, doch kann man schon in frühen Entwickelungsphasen der Katarakt mehr oder minder zahlreichen Mengen dieser kleinen Spindeln auch in anderen Regionen als gerade unmittelbar längs der Trübungszonen begegnen. In einzelnen Fällen gewinnt man fast den Eindruck, als wenn die Entwickelung der kleinen Spindeln von den circumäquatorialen Zonen ausgehe; es sieht fast so aus, als ob die kleinen Spindeln längs der circumäquatorialen Parthieen in die Linse einwanderten und sich von hier aus

weiter verbreiteten. Uebrigens giebt es Staarformen, bei denen, wenigstens in gewissen Stadien, diese kleinen Spindeln das klinische Bild vollständig beherrschen.

Die Kugeln kommen verstreut in allen Schichten der Linse vor. Schon Förster[1]) bemerkte dieselben in späteren Stadien der Katarakt in allen Theilen der Corticalschicht, doch kann man sie auch in den frühesten Phasen der Staarbildung vereinzelt hier und da ohne gesetzmässige Anordnung wiederfinden.

Den Linsenstaub findet man in den Frühstadien längs der Trübungszonen und markiren sich unter Umständen diese Zonen nur durch eine mehr oder minder scharf in Erscheinung tretende aus Linsenstaub bestehende Linie. In späteren Phasen findet man zarte staubförmige Trübungen in allen möglichen Theilen der Linse.

Wir wollen nunmehr in eine specielle Beschreibung der genannten fünf, für den beginnenden Staar typischen Veränderungen eintreten und mit der Betrachtung der durch ihre Form und den Ort ihres Auftretens so scharf charakterisirten birnförmigen Lücken beginnen.

§. 4. Die birnförmigen Lücken sind als eins der frühesten Symptome des kataraktösen Processes anzusehen. Ich habe dieselben bereits bei Personen gefunden, die im Anfang der zwanziger Lebensjahre standen und im Uebrigen auch nicht die geringste Spur einer Linsenerkrankung, weder functionell noch objectiv, darboten. Es treten diese Gebilde immer nur, wie ich dies bereits einmal betont habe, auf einer, entweder vor oder hinter dem Linsenäquator gelegenen, mit ihm parallel verlaufenden Linie auf. Doch vermag man sich von der Gesetzmässigkeit dieses ihres Auftretens hauptsächlich dann zu überzeugen, wenn bereits mehrere dieser Gebilde vorhanden sind. Sie pflegen sich alsdann meist zu zweien oder dreien und mehr aneinander

[1]) a. a. O. Archiv für Ophthalmologie, Bd. III, Abth. 2, p. 193.

zu schliessen und zeigen dann sehr deutlich den zum Linsenäquator parallelen Verlauf, sowie ihre Anordnung auf einer vor oder hinter dem Aequator gelegenen Linie (man vergl. Figg. 1B, 6). Finden sich nur erst vereinzelte dieser Gebilde, so scheinen dieselben regellos längs des Aequators verstreut zu sein und man muss mit der Eigenartigkeit ihres Auftretens durch viele Untersuchungen schon genügend vertraut sein, um auch in diesem Stadium ihre gesetzmässigen Beziehungen zu den vor und hinter dem Aequator gelegenen Parthieen zu erkennen (man vergleiche Figg. 2, 3). Treten aber die birnförmigen Gebilde in grösserer Zahl auf, so ist ihre gürtelförmige Anordnung gar nicht mehr zu verkennen. Besonders deutlich tritt dieselbe an der hinteren Linsenwand in Erscheinung (Fig. 6), da, wie schon vorhin bemerkt wurde, die unmittelbar hinter dem Linsenäquator gelegene Zone der Loupe wesentlich zugänglicher ist, wie die entsprechende vor dem Aequator verlaufende Zone. Doch kann man auch selbst jetzt noch, wenn schon zahlreiche birnförmige Gebilde vorhanden sind, über ihre gesetzmässige Anordnung hinwegsehen und glauben, dass sie regellos längs des Aequators gruppirt seien. Die auf der vor dem Linsenäquator verlaufenden Zone sich findenden Lücken ragen nämlich meist nur mit einem Theil über den Pupillarrand der Iris hervor und so kann es den Anschein gewinnen, als ob eine breite Schicht der birnförmigen Gebilde in der Weise längs des Aequators verlaufe, dass grössere birnförmige und kleinere mehr kugelförmige regellos mit einander abwechseln. Die kleineren mehr kugelförmigen Gebilde gehören aber bei diesen Bildern der vorderen Trübungszone an und sie erscheinen nur deshalb kleiner und mehr rundlich, weil sie, wie wir soeben bemerkt hatten, nur mit ihrem oberen Theil in das Pupillargebiet hineinragen, während dagegen die auf der hinteren Zone stehenden sich in vollster Ausdehnung dem Untersucher präsentiren.

Hält man an der soeben gegebenen Erklärung fest, so wird man sich im eventuellen Fall schnell über die Anordnung der Gebilde orientiren können und wissen, wo man sie zu suchen hat.[1]) Was nun die Lücken selbst anlangt, so zeigt schon die von uns gewählte Bezeichnung „birnförmige", dass sie unter einer charakteristischen Gestalt auftreten. Man kann ihre Form in der Weise schildern, dass man sagt: es entwickele sich aus einem dünnen Ende ein dickerer, rundlicher Kopf, eine Form, welche durch den Ausdruck „birnförmig", wie ich glaube, genügend charakterisirt wird (Figg. 1B, 6, 7 lassen diese Form in typischer Weise erkennen). Bisweilen erscheinen die fraglichen Gebilde mehr ei- als birnförmig (Fig. 2). Bei ihrem ersten Auftreten, also in den frühesten Phasen der Staarbildung, erscheinen die genannten Gebilde glashell und machen den Eindruck von mit klarer Flüssigkeit gefüllten Lücken oder Spalten zwischen den Linsenfasern oder Schichten. Uebrigens gewinnt man in späteren Phasen, wie wir gleich hören werden, noch vielmehr die Ueberzeugung, dass die fraglichen Gebilde als Lücken aufzufassen sind. In den Frühstadien sind sie übrigens oft von der umgebenden Linsensubstanz kaum zu unterscheiden und darum schwer zu finden. Oft gelingt es erst nach langem Suchen und besonders nach öfteren Drehungen des Spiegels ihrer ansichtig zu werden. Im weiteren Verlauf stellt sich eine leichte punktförmige Trübung der Wandung dieser Gebilde ein und zwar ist dieselbe meist in der Gegend des dickeren Kopfes viel deutlicher, als in dem dünneren

[1]) Eine ganz vortreffliche, wenn auch den Verhältnissen noch nicht vollkommen gerecht werdende Abbildung finden wir in einer unter Förster's Aufsicht gearbeiteten Dissertation: Gericke, De cataracta acquisita nonnulla aetiologica et anatomica. Dissertatio Inauguralis. Breslau 1858. Figur 1b und c. Es kommt in der Gericke'schen Abbildung das Verhältniss der birnförmigen Gebilde zu der vorderen und hinteren Trübungszone noch nicht zum Ausdruck.

Stiel. Durch diese Trübung gewinnt natürlich die Sichtbarkeit der Gebilde ungemein und kann man sich jetzt auch ohne Mühe davon überzeugen, dass es sich um wirkliche, in die Linsensubstanz eingebettete Lücken oder Blasen handelt. Man sieht nämlich auf der dem Licht zugekehrten Seite einen glänzenden Reflex, der auf Figg. 1B und 6 als weisser Saum dargestellt ist. Ein solcher Reflex könnte nicht entstehen, wenn es sich um flächenhafte und nicht um rundliche blasige oder kugelige Gebilde handelte. Je nachdem man mit dem Spiegel Drehungen ausführt und das Licht bald auf diese, bald auf jene Seite des Gebildes fallen lässt, wechselt auch der Ort des Reflexes. Allmählig nimmt die körnige Trübung an Intensität zu und während sie zuerst nur wie ein feiner Schleier über der Wandung des Gebildes lag, zeigt sie sich später in gesättigterer Form, aber noch immer eine körnige Zeichnung verrathend. Während man bis jetzt immer noch die einzelnen Gebilde von einander ohne Mühe zu unterscheiden vermochte, scheint schliesslich eine Phase einzutreten, in welcher die Umrisse des einzelnen Gebildes undeutlich werden, bis sie schliesslich ganz verschwinden und die bis dahin wohl begrenzten einzelnen Gebilde in einem gemeinsamen Trübungsheerd verschwinden (Fig. 9). Je nachdem nun dieser Verschmelzungsprocess um den ganzen Aequator herum oder nur an einzelnen Stellen erfolgt, sieht man jetzt entweder einen mehr minder breiten Trübungsgürtel hinter und einen vor dem Linsenäquator sich hinziehen, oder man sieht hier und da beschränkt grössere Trübungen. Sehr oft findet man in solchen, durch Verschmelzung mehrerer birnförmiger Gebilde entstandenen Trübungen noch eine Andeutung einzelner jener Gebilde (so in Fig. 5 in der unteren linken und in der oberen rechten Hälfte, auch sehr deutlich in Fig. 15). Recht oft bekommt man auch Bilder zu Gesicht, in denen die Entstehung solcher ausgedehnter, längs des Aequators hinziehender, zusammenhängender, grösserer

Trübungen aus jenen birnförmigen Gebilden sich dadurch verräth, dass an einer Stelle der Trübung noch wohl erhaltene, scharf umrissene birnförmige Gebilde vorhanden sind, während dicht neben ihnen plötzlich eine Unterscheidung der einzelnen Lücken unmöglich wird und hier nur die gemeinsame grössere Trübung vorhanden ist. Meist pflegt der dem Linsenkern zugewendete Saum dieser grösseren Trübungen einen schmalen Lichtreflex zu tragen, ähnlich wie die einzelnen birnförmigen Gebilde an ihrem kugeligen Kopf einen sehr deutlichen Reflex zeigten. Das weitere Wachsthum der auf solche Weise aus den einzelnen birnförmigen Gebilden entstandenen, als Gürtel vor und hinter dem Linsenäquator sich hinziehenden Trübungen scheint nun in doppelter Weise erfolgen zu können. Entweder schiebt sich nämlich der ganze Trübungsheerd in seiner Totalität in centraler Richtung weiter vor, oder der centrale Saum der Trübung treibt einzelne spindelförmige Ausläufer. Diese Ausläufer erscheinen zuerst wie glashelle Streifen, welche sich aber durch ihre reflectorischen Erscheinungen als rundliche, in die Linse eingebettete Canäle verrathen. Dabei kann man häufig diese Canälchen nach dem Centrum hin nicht mehr scharf von der umgebenden Linsensubstanz trennen; sie scheinen vielmehr mit verschwommenen Grenzen centralwärts zu endigen. Oefters macht es auch den Eindruck, als ob die glashellen Ausläufer sich vielfach verästelten und so ein Netzwerk von Canälchen bildeten. Doch empfiehlt es sich, solchen verästelten Figuren gegenüber mit einer gewissen Vorsicht zu verfahren, da ähnliche Bilder öfters durch über die Hornhaut ziehende Schleimfäden erzeugt werden. Allmählig verlieren die anfangs durchsichtigen wasserhellen Canälchen ihre Transparenz; sie erscheinen in einer körnigen Trübung, die an Intensität zunimmt; doch ist sehr häufig das centrale Ende noch glashell, während nach der Peripherie hin schon eine dunkle Körnung vorhanden ist. Dabei ist das centrale Ende

meist spitz zulaufend, sodass diese Gebilde in der beschriebenen Form nunmehr spindelförmig resp. prismatisch erscheinen (eine ähnliche Form zeigt Figur 6 in der linken Hälfte). Die körnige Trübung, welche die geschilderten Gebilde in den verschiedenen Phasen ihrer Existenz darbieten, möchte ich nicht auf ihren Inhalt beziehen. Entstünde die Trübung durch eine Füllung der Canäle mit einer molekulären Substanz, wie dies z. B. Förster[1]) für gewisse Formen der Canälchen annimmt, so müsste die körnige Trübung unbedingt über die Oberfläche der Canäle hin eine gleichmässige sein; das ist nun aber keineswegs der Fall. Man sieht sehr oft, wie eine Seite des prismatischen Canälchens an einer Stelle eine sehr ausgesprochene Körnung zeigt, während die anderen Seiten noch klar sind oder nur hier und da eine schwache Andeutung einer Körnung zeigen. Dieser Umstand spricht dafür, dass, im Beginn wenigstens, die Trübung lediglich in den Wänden der Canäle sich localisirt, dass zu dieser Zeit der Inhalt klar ist und die körnige Trübung lediglich in den die Wandung der Canälchen bildenden wandständigen Linsenfasern liegt.

Die Verschmelzung der birnförmigen Gebilde zu grösseren in die Fläche sich ausbreitenden Trübungen braucht nun aber nicht immer in allen Theilen der beiden periäquatorialen Trübungszonen, auf welchen wie erinnerlich die Gebilde sich entwickeln, erfolgen. Oft sieht man an einzelnen Stellen der beiden Zonen noch sehr scharf die Gebilde selbst, während sie an anderen schon zur Bildung grösserer Trübungen sich vereinigt haben.

Bisweilen scheinen aber auch einzelne Gebilde überhaupt keine Verschmelzung mit den Nachbarn einzugehen, vielmehr eine Sonderexistenz zu führen. Die Lücken fangen alsdann an sich allmählig nach dem Centrum der Linse hin

---

[1]) Förster, Zur pathalog. Anatomie der Katarakt. Archiv für Ophthalmologie, Bd. III, Abth. 2, p. 190.

vorzuschieben; man sieht nunmehr ein Gebilde, welches die birnförmige Gestalt noch mehr oder weniger deutlich gewahrt hat, aber viel grösser ist, als die dasselbe umgebenden anderen analogen Gebilde. Die Wandung desselben ist körnig getrübt und hat es bisweilen den Anschein, als ob die Wände keine glatte Oberfläche besässen, vielmehr mit Ein- und Ausbuchtungen, vielleicht mit Fortsätzen versehen wären. Wenigstens findet man bei Beleuchtung der Wände hier und da dunklere Schatten, während dicht neben diesen Schatten hellere Reflexe liegen. Uebrigens habe ich mich auch bei meinen Studien über die Entwickelung des Naphthalinstaares überzeugen können, dass die im Anfang glatten, vom Aequator ausgehenden spindelförmigen Schläuche in einer Phase ihrer Entwickelung deutliche Fortsätze nach den Seiten hin ausschicken. Die Schläuche erscheinen dann nicht mehr mit glatten Wänden, sondern die letzteren zeigen ein sägeartiges Aussehen, wobei die einzelnen Sägezähne eine unregelmässige Form besitzen, bald grösser bald kleiner sind. Die Möglichkeit, dass die Bildung ähnlicher Fortsätze auch beim Menschen stattfinden könne, liegt hiernach sehr nahe.

Was nun das weitere Schicksal der aus den birnförmigen Lücken hervorgegangenen grösseren Schläuche anlangt, so verliert sich die Birnengestalt sehr bald vollständig und das betreffende Gebilde gewinnt das Aussehen eines Prismas resp. eines spindelförmigen Schlauches. Gegen das centrale Ende spitzt sich ein solcher Schlauch allmählig zu (vergl. Fig. 4 des unteren rechten Quadranten) und bleibt dieses centrale Ende meist längere Zeit auffallend hell und verschwommen. Erst allmählig macht sich auch in der centralen Parthie eine scharfe Zeichnung und intensive Trübung bemerkbar. Schliesslich bieten die fraglichen Gebilde die Gestalt eines körnig getrübten resp. tief dunklen Prismas, dessen eine Spitze auf einer Trübungszone, dessen andere Spitze in der Polarebene der Linse liegt.

Uebrigens dürften die beschriebenen Gebilde in den oberen Corticalschichten liegen.

Die vorstehende Beschreibung hat also ergeben, dass die birnförmigen Lücken nur in den Frühstadien der Kataraktbildung zu beobachten sind. **Bei fortschreitender Entwickelung des kataraktösen Processes verschmelzen sie entweder zu grösseren, den Linsenäquator vorn oder hinten bandförmig umsäumenden intensiven Trübungsstreifen oder sie wachsen sich zu langen prismatischen Gebilden aus, welche schliesslich mit einer Spitze auf einer der beiden Trübungszonen mit der anderen in der Polarebene liegen.**

Wir wollen nicht unterlassen darauf aufmerksam zu machen, dass die von uns soeben beschriebenen birnförmigen Lücken eine auffallende Aehnlichkeit haben mit gewissen Gebilden, welcher in jüngster Zeit Fuchs[1]) gedacht hat. Fuchs hat nämlich bei Verletzungen der Linse längs des Aequators ein Netz neben- und übereinander liegender Schlingen beobachtet, welches nach seinen Angaben bisher noch von keinem Beobachter gesehen worden ist. Vergleicht man diese von Fuchs beschriebenen und durch Skizzen[2]) zur Darstellung gebrachten Erscheinungen mit unseren birnförmigen Lücken, so wird man eine hervorragende Aehnlichkeit beider kaum bestreiten können. Fuchs glaubt, dass die von ihm beschriebenen äquatoriellen Veränderungen eine Injection präformirter Lymphbahnen mit angestauter Ernährungsflüssigkeit darstellen könnten. Stellen wir uns auf den Fuchs'schen Standpunkt, so könnten wir auch in den von uns für den Beginn des Altersstaares als typisch beschriebenen Gebilden Stauungslücken sehen und so auf die Vermuthung kommen, dass die Cataracta senilis in ihren ersten Anfängen durch Stauungen der Nähr-

[1]) Fuchs, Ueber traumatische Linsentrübung. Wiener klinische Wochenschrift 1888, Nr. 3 u. 4. Separatabdruck p. 19.

[2]) Man vergleiche besonders die Figg. 9 und 15 bei Fuchs.

flüssigkeit längs des Linsenäquators bedingt sein könne. Was an dieser Vermuthung Wahres ist, werden wir aber erst dann zu beurtheilen in der Lage sein, wenn unsere Kenntnisse über die Ernährung der Linse geklärtere sein werden, als wie dies bisher der Fall ist.

§. 5. Grössere spindelförmige Lücken oder Schläuche sind im Beginn der Staarentwickelung, wie die im vorigen Paragraphen beschriebenen birnförmigen Lücken, gleichfalls an die beiden Trübungszonen gebunden. Erst in späteren Stadien der Katarakt begegnet man auch in anderen Abschnitten der Linse grösseren spindelförmigen Gebilden, ohne dass dieselben mit den circumäquatoriellen Trübungszonen irgend einen Zusammenhang aufzuweisen hätten.

Betrachten wir nun zuvörderst diejenigen Spindeln[1]), welche sich auf den beiden Trübungszonen lokalisiren. Untersucht man die auf den Trübungszonen sich findenden birnförmigen Lücken, so wird man gar nicht selten zwischen denselben plötzlich eine oder mehrere schlanke, spindelförmige Figuren erblicken (Figg. 4, 6, 7). Im Anfang sind diese Figuren genau so wie die birnförmigen Gebilde wasserhell, um allmählig im Laufe ihrer Weiterentwickelung eine getrübte Oberfläche zu zeigen. Oft findet man mehrere solcher Spindeln nebeneinander und scheinen sie unter Umständen die birnförmigen Lücken vollständig zu ersetzen, sodass man hauptsächlich nur Spindeln auf den Trübungszonen nachweisen kann (Fig. 8). Wie ich schon Seite 68 bemerkt habe, gilt dies Verhalten für den Naphthalinstaar als typisch (Fig. 12).

Die nach dem Centrum gerichtete Spitze der Spindeln ist schlank und scharf auslaufend, während dagegen

[1]) Es dürften unsere grösseren spindelförmigen Lücken oder Schläuche identisch sein mit den von Hirschberg (Centralblatt für praktische Augenheilkunde 1888, p. 361, Figur 1, Nummer 2 und 3) beschriebenen und dargestellten „Rindenkeilen und Gängen".

die an die Trübungszone angelagerte Basis breit ist. Bisweilen findet man die Spindeln auch in verschiedenen Richtungen gebogen (Fig. 4), sodass sie dann auffallend glashellen Canälen ähneln. Ich glaube solche Gebilde[1]) zuweilen als einzige Anzeichen des beginnenden Staares auf einer der Trübungszonen gefunden zu haben. Ob diese soeben geschilderten Spindeln etwa lediglich nur zufällig in ihrer Form geänderte birnförmige Lücken sein mögen, vermag ich nicht zu sagen. Doch wird man durch gewisse Bilder auf diese Vermuthung gebracht. Ich habe nämlich wiederholt Fälle gesehen, in denen scheinbar nur Spindeln auf den Trübungszonen sassen und zwar schon ziemlich grosse; hierbei machte es den Eindruck, als ob diese Spindeln in einer gewissen Entfernung von ihrer Basis eine Verdickung zeigten, die meist körnig getrübt war und von dieser Verdickung nach dem Centrum hin verjüngte sich nun das Gebilde, sodass die centrale Hälfte einen feinen Canal, die periphere einen grösseren Umfang aufwiess. Man könnte hiernach schon daran denken, dass die Spindeln unter Umständen auch nur die weiteren Entwickelungsstadien der birnförmigen Lücken seien, doch vermag ich, wie schon gesagt, diese Frage im Augenblick noch nicht zu entscheiden.

Unter Umständen findet man auch grössere Spindeln oder Schläuche, welche sehr deutlich eine Verzweigung zeigen. Man sieht alsdann, wie aus einer längeren schlanken

[1]) Ich möchte an dieser Stelle nochmals wiederholen, was ich bereits vorhin bemerkt habe, dass nämlich glashelle, verzweigte Canälchen mit einer gewissen Vorsicht betrachtet werden müssen. Unter Umständen können Secrete der Conjunctiva beim Passiren der Cornea ganz ähnliche Figuren hervorrufen. Doch ist durch Lidschlag, Berieselung der Cornea und durch die Art und Weise der Einstellung des untersuchenden Auges eine sichere Controlle darüber zu gewinnen, ob man es mit Hornhaut- oder mit Linsengebilden zu thun habe. Auch Veränderungen des Hornhautgewebes selbst, wie z. B. Flecke, können ähnliche Figuren zeigen.

Spindel plötzlich unter ziemlich spitzem Winkel ein Seitenast abgeht. Meist liegt diese Gabelungsstelle der Basis der Spindel, also der Trübungszone, aus welcher die Spindel herauswächst, sehr nahe (man vergl. Fig. 10).

Die geschilderten Spindeln oder Schläuche oder Gänge oder wie man sonst diese Gebilde zu nennen belieben mag, lassen bei der Untersuchung mit durchfallendem Licht sehr deutlich eine walzenförmige Rundung in ihrem ganzen Verlauf erkennen, sodass man sich überzeugt, man habe es hier mit wirklichen rundlichen, in die Linsensubstanz eingebetteten Hohlräumen zu thun. Ein feiner, längs der nicht beleuchteten Seite der grösseren Spindeln hinlaufender Schatten zeigt sogar, dass, besonders in den späteren Stadien, die beschriebenen Gebilde einen nicht unbedeutenden Umfang besitzen.

Die Spindeln scheinen nun die Neigung zu haben, sich in ziemlich raschem Tempo gegen die centralen Linsenschichten vorzuschieben. Dieses schnelle Wachsthum kann man an Bildern wie Fig. 7 deutlich bemerken. Man sieht hier, wie auf der hinteren Trübungszone die birnförmigen Lücken noch klein und wenig getrübt sind, während einzelne schlanke Spindeln sich schon so mächtig entwickelt haben, dass sie mit ihrem centralen Ende in die Polarebene hereinreichen. Da nun die birnförmigen Gebilde unter Umständen auch zu ähnlichen Formen, wie die Spindeln in Fig. 7 auswachsen können, so wäre man berechtigt, die Spindeln der Fig. 7 schliesslich auch für die weiteren Entwickelungsphasen der birnförmigen Lücken zu halten. Auffallend wäre es dabei nur, dass die Mehrzahl der birnförmigen Lücken in Figur 7 dann noch so winzig und wenig entwickelt und nur einzelne derselben zu so mächtigen Formen ausgewachsen sein sollten. Schliesslich ist es aber keine Frage von principieller Bedeutung, ob die auf den Trübungszonen erwachsenden Spindeln aus den birnförmigen Lücken hervorgehen oder von Haus aus selbstständige

Formen sind und so können wir die Entscheidung dieser Frage gestrost als unwesentlich vor der Hand beiseite schieben.

Im Anfang sind die grossen Spindeln vollständig transparent, doch verliert sich diese ihre Eigenschaft allmählig. Zuvörderst sieht man eine feine streifige Zeichnung an ihnen auftreten; feine zarte Linien laufen über die einzelnen Spindeln hin. Besonders wenn die spindelförmigen Schläuche einen grösseren Umfang erreicht haben, vermag man die streifige Zeichnung deutlicher zu erkennen. Ausserdem bemerkt man eine feine körnige Trübung in der Wand der einzelnen Schläuche und schliesslich sieht man grössere wandständige Blasen oder Vorsprünge an den Spindeln. Bei weiterer Entwickelung trübt sich die Wand des Gebildes immer mehr, bis man grosse spindelförmige oder prismatische Gebilde von tiefdunklem körnigem Aussehen vor sich hat. Die beleuchtete Seite scheint bei der Untersuchung dabei häufig noch ein wenig transparent. Schliesslich schreitet die körnige Trübung der Wandung so weit vor, dass die Spindeln jetzt wie grosse schwarze Balken sich präsentiren. Höchstens sieht man in diesen Spätstadien, dass die central gerichtete Spitze der Spindel, welche in der Entwickelung des gesammten Gebildes den jüngsten Theil darstellt, noch theilweise transparent, vielleicht auch weniger scharf gezeichnet ist, wie die peripheren Abschnitte der Spindel.

Nicht selten findet man übrigens auch, dass zwei oder mehr solcher grosser Spindeln sich dicht aneinander lagern und ein schwarzes Band bilden, welches von dem Aequator zu der Polarebene zieht.

Ich möchte nun noch auf ein Verhalten hinweisen, welches ich des Oefteren bei Spindeln beobachtet habe, welche noch zu keiner besonderen Grösse ausgewachsen waren, also noch eine geringere Länge zeigten. Man kann an solchen Spindeln resp. Schläuchen bemerken, dass die zwischen ihnen liegende, bis dahin klare Linsensubstanz sich anfängt

feinkörnig zu trüben. Diese Trübung der Zwischensubstanz kann soweit gehen, dass man grössere dunkle Parthieen bemerkt, in denen aber die einzelnen Schläuche meist noch wahrzunehmen sind (Fig. 9). Längs der Trübungszone ist die Trübung dabei stets am stärksten, um gegen die centralen Parthieen schwächer zu werden. Ist die zwischen den Schläuchen liegende Substanz noch nicht stark getrübt, so gewinnt es manchmal den Anschein, als grenzte sich der betreffende Bezirk central mit einer zarten Grenzlinie gegen die klare Substanz ab (Fig. 9). Halten wir daran fest, dass in den Spindeln Flüssigkeit sich befindet, welche bei längerem Verweilen Diffusionsvorgänge mit der ihre Wand bildenden Linsensubstanz eingeht, so wird es verständlich, dass nicht nur die direct die Flüssigkeit umgebenden Fasern sich trüben, sondern dass schliesslich auch die zwischen zwei Schläuchen liegende Linsensubstanz in die Diffussionsvorgänge einbezogen wird und darum die zwischen den Spindeln befindlichen klaren Parthieen schliesslich sich trüben.

Wir hätten nun noch mit einigen Worten jener grösseren spindelförmigen Schläuche oder Lücken zu gedenken, welche in den verschiedensten Abschnitten der Linse auftreten, aber niemals zu den circumäquatorialen Trübungszonen in genetischen Beziehungen stehen. Den Frühstadien gehören dieselben so gut wie niemals an, sondern finden sich wesentlich nur bei schon weiter fortgeschrittener Staarbildung. Es pflegen dieselben meist in den tieferen Corticalschichten zu liegen und sich als dicke bauchige Hohlräume zu präsentiren (Fig. 4). Häufig begegnet man ihnen in der Gegend der Pole. Besondere Merkmale bieten dieselben nicht dar und auch ihre weiteren Schicksale scheinen von denen der soeben geschilderten spindelförmigen Hohlräume nicht wesentlich verschieden zu sein.

Ausser diesen dickbauchigen Spindeln sieht man auch Gebilde, welche sich durch ihre Schlankheit von diesen

dickbauchigen Hohlräumen wesentlich unterscheiden. Diese Art der grossen Spindeln unterscheidet sich in der Form von den Eingangs dieses Paragraphen beschriebenen Schläuchen wenig oder gar nicht, ist von ihnen aber dadurch wesentlich unterschieden, dass sie zu den circumäquatorialen Trübungszonen in keinerlei Beziehung steht. Man kann übrigens diesen Gebilden auch bei jenem Staartypus begegnen, der mit Veränderungen um den Kernäquator beginnt; man sieht alsdann um den Kernäquator unter den anderen für diese Gegend charakteristischen Spaltformen auch einzelne schlanke grössere Spindeln. Dieselben zeigen ab und zu eine Anschwellung und öfters kolbige Verdickungen an dem einen oder anderen Ende. Sie stehen meist in radiärer Richtung (Fig. 15).

§. 6. Kleine spindelförmige Lücken werden, wie wir dies schon auf Seite 69 erwähnt haben, in den Frühstadien der Kataraktbildung zwar an den verschiedensten Theilen der Linse angetroffen, doch kann man meist als Ausgangspunkt ihrer Bildung, entsprechend den beiden Haupttypen der Staarentwickelung überhaupt, auch zwei Gegenden der Linse in Anspruch nehmen. Entweder treten sie nämlich längs der circumäquatorialen Trübungszonen auf (Figg. 3 und 4), oder der Ort ihres ersten Auftretens ist der Kernäquator (Figg. 13—15).

Was nun zuvörderst die erste Form dieser kleinen Spindeln anlangt, also diejenigen, welche längs der beiden Trübungszonen, also längs des Linsenäquators[1]), sich zu entwickeln scheinen, so sind dies kleine, ovale, schlanke, im Beginn wasserhelle Gebilde. Man muss sich besonders in den Frühstadien hüten, sie mit kleinen, auf der Cornea sitzenden Schleimtröpfchen zu verwechseln. Es ist gar nicht

[1]) Gericke a. a. O. Figur 1b hat diese periphere circumäquatoriale Anordnung der kleinen Spindeln bereits zur Abbildung gebracht.

zu verkennen, dass diese kleinen zierlichen Gebilde sich längs der Trübungszonen mit besonderer Vorliebe ansammeln; man begegnet gar nicht selten Fällen, in denen längs der circumäquatorialen Trübungszonen sich unzählige derartige Spindelchen vorfinden, die von hier aus in die übrigen Schichten sich zu zerstreuen scheinen. Sie scheinen übrigens hauptsächlich in den oberen Cortexschichten sich vorzufinden. Oft beherrschen sie das Bild der Staarentwickelung in dem Grade, dass alle anderen Gebilde vor ihnen ganz in den Hintergrund treten und die gesammte circumäquatoriale Zone mit diesen Spindelchen wie besät erscheint. Von dem Aequator aus dringen sie alsdann gegen die centralen Linsenparthien vor. Oft gewinnt man auch den Eindruck, als ob eine Stelle des Linsenäquators den Ausgangspunkt der Spindelchen gebildet habe; man sieht alsdann von einer Stelle des Linsenäquators aus einen zahlreichen Schwarm dieser Spindelchen centripetal sich verbreiten, während der übrige Aequator noch völlig intact ist. In ganz frühen Fällen (Figg. 3, 14) bemerkt man vereinzelt längs der circumäquatorialen Trübungszonen hier und da ein kleines zartes Spindelchen, doch sieht man auch schon in diesen frühesten Phasen bereits in einiger Entfernung centripetalwärts vom Linsenäquator vereinzelte dieser zarten Gebilde. Die lange Achse dieser Spindelchen steht dabei meist radiär, doch kann dieselbe auch dem Linsenäquator parallel gerichtet sein. Figg. 3, 11 zeigen mehr die erstere, Fig. 4 die andere Achsenstellung.

Im Anfang ihres Bestehens sind diese kleinen Spindelchen ungemein zarte Gebilde und sehr schwer zu finden; allmählig treten sie aber durch leichte Trübung ihrer Wandungen schärfer in Erscheinung. Ihre Contouren sind alsdann schärfer gezeichnet, ihre Grenzlinien dunkler und kräftiger entwickelt. Uebrigens eignen sich die Spindelchen der vorderen Corticalis hauptsächlich für das Studium; die entsprechenden Gebilde der hinteren Cortexschalen treten

meist wegen ihrer Feinheit nicht mehr mit genügender Schärfe in Erscheinung.

Nach Beobachtungen Gericke's sollen des Oefteren mehrere kleine Spindeln zu einer grösseren verschmelzen können; ohne diesen Verschmelzungsprocess irgendwie in Abrede stellen zu wollen, müssen wir doch bemerken, dass wir einen Beweis für denselben nicht zu erbringen im Stande gewesen sind. Allerdings giebt es ganz gewiss Spindeln von der charakteristischen Form der kleinen, welche aber zwei- bis dreimal grösser sind wie diese. Ob sie nun aber diesen bedeutenderen Umfang nicht durch eigenes Wachsthum, durch Hinausschieben ihrer Wandung erlangt haben können, denselben vielmehr ausschliesslich nur durch Vereinigung mehrerer kleinerer Spindeln erlangt haben müssen, dies zu entscheiden bin ich im Augenblick nicht in der Lage.

Wir müssen nun noch eines interessanten Vorganges Erwähnung thun, welchen wir an diesen kleinen Spindelchen wiederholt zu beobachten Gelegenheit hatten und der in Folgendem besteht. Man sieht des Oefteren kleine Spindelchen vom Linsenäquator aus sich in radiärer Richtung anordnen und so eine Speiche bilden, welche bis in die Polarebene hineinreicht. Es stellen die Spindelchen bei dieser Anordnung sich mit ihrer langen Achse parallel zum Linsenäquator (Fig. 6). Es unterliegt für mich gar keinem Zweifel, dass die so angeordneten Spindelchen schliesslich entweder mit einander verschmelzen, oder dass sich die zwischen ihnen liegende klare Linsensubstanz allmählig trübt und so schliesslich jene grossen Speichen[1]) entstehen, welche

[1]) Die Entstehung der Speichen kann nach unseren Untersuchungen in dreifacher Weise erfolgen. Erstens kann eines der unter Nummer 1 beschriebenen birnförmigen Bläschen nach dem Pol hin sich ausdehnen und zu einer breiten Speiche auswachsen. Zweitens kann eine der unter Nummer 2 beschriebenen grossen Spindeln allmählig so an Grösse zunehmen, dass sie den Pol er-

für das Bild des sich entwickelnden Staares so charakteristisch sind. Ich habe ganz bestimmt Speichen gesehen, die zwischen Aequator und Polarebene ausgespannt, also von beträchtlicher Länge waren und als Anzeichen ihrer Entstehung aus kleinen Spindelchen noch ganz deutliche Querstriche aufzuweisen hatten.

Wir hätten nunmehr noch jene kleinen Spindelchen zu betrachten, welche sich mit gesetzmässiger Ordnung längs des Kernäquators entwickeln. Da dieser Typus der Staarbildung, wie schon erwähnt wurde, überhaupt der bei Weitem seltenere ist, so werden wir die um den Kernäquator sich gruppirenden kleinen Spindelchen naturgemäss auch viel seltener zu sehen Gelegenheit haben. Die Figg. 13—15 zeigen den Entwickelungsgang der längs des Kernäquators auftretenden Staarbildung in typischer Weise; derselbe vollzieht sich in folgender Weise.

In den frühesten Stadien (Fig. 13) sieht man längs des Kernäquators und zwar nicht in der ganzen Ausdehnung desselben, sondern zuvörderst meist nur in einem oder dem anderen Abschnitt desselben einzelne sehr feine kleine Spindelchen. Dieselben sind deutlich als kleine ovale Gebilde zu erkennen, deren lange Achse meist schräg von

reicht und drittens können eine Anzahl kleiner Spindeln zur Bildung einer Speiche zusammentreten. Das Breitenwachsthum der Speichen erfolgt in der Weise, dass von den ausgewachsenen grossen Spindeln resp. birnförmigen Spalten sich zwei oder mehrere neben einander legen und so breite Trübungsheerde bilden. Sind die neben einander gereihten auswachsenden Spindeln nicht gleich lang, so entstehen verschiedene Formen der Trübungsheerde. Man sieht des Oefteren solche auswachsende Lücken verschiedener Grösse nach Art der Orgelpfeifen neben einander aufmarschirt und dann pflegt der durch sie gebildete Trübungsheerd eine dreieckige Form zu besitzen. Mau kann sodann auch beobachten, wie diejenige Speichenform, welche durch Aneinanderreihung kleiner Spindeln entsteht, sich in einem Abschnitt der Linse dicht neben einander wiederholt vorfindet. Ein Aneinanderlegen dieser Speichen erzeugt dann auch wieder grössere Trübungsheerde.

vorn nach hinten gerichtet zu sein scheint. Auffallend oft sieht man in diesen Frühstadien die kleinen Spindelchen paarweise zusammengeordnet und zwar bisweilen in der Art, dass zwei dieser Gebilde an ihrem der Linsenperipherie zugekehrten Ende sich unter einem mehr oder minder spitzen Winkel mit einander verbinden. Es macht den Eindruck, als ob ein derartig verbundenes Paar wie ein Dachreiter (ein Ausdruck, welchen Schön in sehr treffender Weise für gewisse Trübungen des Linsenäquators gebraucht hat) auf dem Kernäquator ritte. Ausser den soeben geschilderten Veränderungen brauchen keine weiteren Andeutungen von Kataraktbildung vorhanden zu sein; vor allem kann der Linsenäquator dabei völlig frei sein oder doch nur so geringe Erscheinungen darbieten, wie dies Figg. 13 und 14 zeigen. Im weiteren Fortgang der Staarbildung mehren sich die kleinen den Kernäquator umrandenden Spindeln in beträchtlichem Maasse und findet man jetzt an dem betreffenden Abschnitt des Kernäquators einen feinen grauen Streif, der sich aus zahllosen kleinen Spindelchen zusammengesetzt erweist. Die Form der Spindeln selbst hat sich dabei nicht geändert und zeigen dieselben noch genau dieselbe Beschaffenheit, wie wir sie soeben für die frühesten Phasen geschildert haben. Nur vermag ich jetzt, eben wegen der Menge der Spindelchen, die paarweis zusammengeordneten Dachreiter und Gruppen nicht mehr zu finden (Fig. 14).

Indem nun die Spindelbildung fortwährend zunimmt, ist schliesslich der gesammte Kernäquator mit einem Kranz kleiner Spindeln umgeben, wie dies Fig. 15 darthut. Es hat den Anschein, als ob in dieser schon weiter vorgeschrittenen Phase der Staarbildung die kleinen Spindeln etwas grösser geworden wären. Auch sieht man zwischen ihnen hier und da spindelförmige Gebilde von grösserer Ausdehnung, welche leichte knopfförmige Auftreibungen haben. Auch machen sich in dem den Kernäquator um-

ziehenden Spindelkranz hier und da Anhäufungen von Kügelchen bemerkbar. Auch dringen derartige Kügelchen sowie auch kleine und grössere Spindelchen nunmehr vom Kernäquator polarwärts vor. Jetzt zeigt übrigens auch der Linsenäquator all' die verschiedenen Veränderungen, die wir als charakteristisch für die Frühstadien der Kataraktbildung im Laufe dieser Arbeit geschildert haben, in mehr oder minder ausgedehntem Umfang. In noch späteren Stadien kann man den soeben beschriebenen Spindelkranz längs des Kernäquators nicht mehr in seine Einzelnheiten zerlegen, vielmehr präsentirt er sich jetzt als eine mit der Loupe nicht mehr in ihre Einzelnheiten auflösbare Trübung.

§. 7. Kugeln von grösserem oder kleinerem Umfang finden sich, wie dies früher bereits Förster und in neuester Zeit wieder Hirschberg betont haben, in allen Phasen der Staarbildung und zwar in allen möglichen Abschnitten der Linse. Ich habe sie im Verein mit den in den vorigen Paragraphen geschilderten Spaltformen schon bei Personen in den zwanziger Lebensjahren nachweisen können. Wenn sie auch, wie wir dies soeben bemerkt hatten, in allen möglichen Abschnitten der Linse auftreten, so will es mir doch scheinen, als ob sie unter Umständen zu den circumäquatorialen Trübungszonen in näheren Beziehungen stünden. Man kann nämlich beobachten, besonders in recht frühen Stadien der Staarbildung (Figg. 2 und 3), dass sich eine Reihe von Kugeln längs der hinteren Trübungszone hinzieht, etwa in gleicher Höhe mit den Köpfen der dort stationirten birnförmigen Lücken. Es machte mir diese Anordnung, so oft ich sie zu beobachten Gelegenheit hatte, stets den Eindruck, als handele es sich um birnförmige Gebilde, deren Köpfe zuvörderst in Erscheinung traten, während ihr dünnerer peripherer Hals noch nicht bemerkbar war. Ich kann mich in meiner Beobachtung, resp. in der Deutung der betreffenden Kugeln allerdings geirrt haben, was bei der ungemeinen Zartheit, welche die

Gebilde gerade im Beginn ihrer Entwickelung meist zeigen, ja leicht möglich ist.

In anderen Fällen macht es wieder den Eindruck, als ob von einer gewissen Stelle des Linsenäquators aus eine Einwanderung von Kugeln in die Linsensubstanz erfolgt sei (Fig. 11). Für die in §. 6 beschriebenen kleinen Spindeln konnte ja unter Umständen eine derartige circumäquatoriale Ausgangsstelle auch als wahrscheinlich angenommen werden.

In nicht seltenen Fällen vermag man an den Kugeln eine radiäre Anordnung sehr deutlich zu bemerken. Man sieht alsdann, wie vom Linsenäquator zu den Polen hin eine Reihe von Kugeln hintereinander aufmarschirt sind; sie folgen sich wie die Perlen eines Rosenkranzes (Fig. 5).

In seiner schon des Oefteren citirten Arbeit[1]) macht Förster auch darauf aufmerksam, dass unter Umständen bei Beginn des Altersstaares um den Kernäquator ein zarter grauer Nebel liege, welcher einzelne Kugeln erkennen lasse. Ich kann diese Beobachtung Förster's nur vollauf bestätigen, sie sogar noch erweitern, insofern ich Kugeln auch ohne jenen Nebel längs des Kernäquators bemerkt habe. Während in einzelnen Fällen nur wenige Kugeln längs des Kernäquators den beginnenden kataraktösen Process verrathen, gesellen sich wieder in anderen Fällen zu den hier stationirten Kugeln noch zahlreiche kleine Spindeln.

Schliesslich will ich übrigens noch bemerken, dass in nicht wenig Fällen nur ganz vereinzelte Kugeln in einer im Uebrigen ganz klaren Linse zu bemerken sind. Ich habe derartige Fälle des Oefteren gesehen, in denen eine einzige Kugel vorhanden war. Meist pflegen sich diese Einzelkugeln an bestimmte Abschnitte der Linse nicht zu binden.

Uebrigens möchte ich hier gleich beiläufig darum ersuchen, den Ausdruck „Kugel" nicht pressen zu wollen. Wenn man auch sehr häufig scheinbar kreisrunde Kugeln

---

[1]) a. a. O. Archiv für Augenheilkunde, Bd. III, Abth. 2, p. 192.

wahrzunehmen Gelegenheit hat, so finden sich doch Abweichungen von der Kugelgestalt nicht selten. Dies nebenher bemerkt. Uebrigens erreichen einzelne Kugeln unter Umständen solche Dimensionen, dass man sie, wie dies Hirschberg angiebt, auch bei seitlicher Beleuchtung schon mit einer guten Loupe zu bemerken vermag.

Im Anfang sind die Kugeln, wie die anderen Spaltformen der Staarbildung, wasserhell und klar; allmählig aber fangen die Umrisse der Kugeln an sich zu trüben und eine feinkörnige Zeichnung zu zeigen. Häufen sich zahlreiche Kugeln an einem Abschnitt der Linse zusammen (Fig. 11), so beginnt die zwischen den einzelnen Kugeln gelegene klare Linsensubstanz allmählig eine graue körnige Trübung zu zeigen, in welcher die Umrisse der einzelnen Kugeln dann schliesslich als sehr dunkle Kugelschalen bemerkbar sind. Schliesslich wird diese ganze Parthie dann so intensiv getrübt, dass man nur noch mit Mühe die Umrisse der einzelnen Kugeln nachweisen kann. Man hat dann einen breiten Trübungskeil vor sich, der von der Peripherie mit breiter Basis ausgehend nach der Polarebene hin spitz zugeht und aus einer Anzahl von Kugeln besteht, deren Zwischensubstanz getrübt ist (Fig. 11). Die Trübung der zwischen den Kugeln gelegenen klaren Linsensubstanz scheint in derselben Weise zu entstehen, wie die Trübung der klaren Linsensubstanz entstand, welche zwischen den langen, von den circumäquatorialen Trübungszonen ausgehenden Spindeln von uns beschrieben wurde (Seite 81). Jede einzelne Spalte in der Linse scheint eben der Ausgangspunkt einer concentrisch um dieselbe sich ausdehnenden Trübung der umgebenden Linsensubstanz werden zu können. Dieser Vorgang ist verständlich, wenn wir daran festhalten, dass die in den Spalten angesammelte Flüssigkeit allmählig einen Diffussionsprocess mit der umgebenden Linsensubstanz eingeht.

§. 8. Staub findet sich sowohl in den frühen wie in den späteren Stadien der Kataraktbildung in den verschiedensten Abschnitten der Linse. In den frühesten Phasen kann man längs des Linsenäquators (Fig. 1A) einen feinen staubartigen Niederschlag bemerken, welcher bisweilen die Trübungszone deutlich markirt. Mit der Loupe lässt sich dieser Linsenstaub in eine Unzahl kleinster Pünktchen auflösen, zwischen denen hier und da ein kleines Kügelchen sichtbar wird.

In den späteren Stadien sieht man, wie wir dies in den vorigen Paragraphen schon wiederholt betont haben, um und zwischen den einzelnen Spaltformen, wofern dieselben schon längere Zeit bestanden haben, staubförmige Trübung.

Hirschberg[1]) macht darauf aufmerksam, dass bei beginnendem Staar greiser Diabetiker in der hinteren Rinde eine feine Verschleierung vorkomme, die sich in unzählige feinste Punkte zerlegen lasse. Ich kann diese Angabe nur bestätigen und habe eine Andeutung dieser staubförmigen Verschleierung in Fig. 5 in der perinuclearen Schicht des hinteren Cortex zur Darstellung gebracht.

§. 9. Die Veränderungen zwischen den beiden Trübungszonen längs des Linsenäquators selbst.

Im Verlauf der vorliegenden Arbeit bin ich wesentlich bemüht gewesen, die Entwickelung der Staarbildung auf der circumäquatorialen Trübungszone, sowie längs des Kernäquators und das weitere Fortschreiten derselben in centraler Richtung zu schildern. Der Schicksale, welche der zwischen den beiden Trübungszonen liegende Linsenäquator dabei erleidet, haben wir aber bisher noch nicht gedacht. Wenn ich nun diesen Punkt noch in den Kreis meiner Betrachtungen zu ziehen mich anschicke, so muss ich gleich von vornherein bemerken, dass ich leider nicht in der Lage

[1]) a. a. O. p. 362.

bin, die zwischen den beiden Trübungszonen sich abspielenden Vorgänge mit der Gründlichkeit zu beschreiben, wie dies wünschenswerth wäre. Ich vermag hier nur einige wenige dürftige Bemerkungen zu geben. Ich habe lediglich nur finden können, dass der im Anfang völlig transparente von den beiden Gürteln eingefasste Linsenäquator allmählig anfängt sich zu trüben; ich konnte aber in dieser Trübung nur feine Körnchen bemerken, die ab und zu zu einer grösseren Kugel sich zusammenballen. In späteren Phasen bemerkt man ganz deutlich, wie die beiden Trübungsgürtel sich durch mehr oder minder breite Bänder mit einander verbinden (Schön's Dachreiter). Diese brückenartigen Verbindungsbänder entstehen in der Weise, dass sich zuvörderst eine leichte, zarte, körnige Trübung aus dem peripheren, dem Linsenäquator zugekehrten Ende der birnförmigen Lücken resp. Spindeln entwickelt. Diese bandförmige Trübung nimmt allmählig an Intensität zu, bis man schliesslich eine dunkle, nicht mehr zu durchleuchtende Verbindungsbrücke zwischen einer birnförmigen Lücke der vorderen und der hinteren Trübungszone vor sich hat.

Tafel-Erklärung.

Figur 1A.

Rechtes Auge, 61jährige Frau. Circumäquatorialer Staub und Andeutung einzelner spindelförmiger Lücken und Kugeln.

Figur 1B.

Rechtes Auge, 47jährige Frau. Birnförmige Lücken auf der hinteren Trübungszone; einzelne der vorderen Trübungszone angehörige Lücken stehen unmittelbar auf dem Rand der Figur. Ausserdem einzelne Kugeln gegen das Centrum der Linse hin, sowie kleine Spindeln und Kugeln circumäquatorial angeordnet.

Figur 2.

Rechtes Auge, 38jährige Frau mit Myopie 6 D. Vereinzelte helle circumäquatoriale Lücken und Kugeln. Dieselben sind noch glashell, zeigen nur geringe Anfänge einer Trübung und liegen in den peripheren Corticalschichten.

Figur 3.

Rechtes Auge, 22jähriges Mädchen mit Myopie 5 D. Circumäquatoriale Lücken, Kugeln und kleine Spindeln. Die Kugeln und kleinen Spindeln sind zum Theil gegen das Centrum der Linse weiter vorgerückt. Die Lücken liegen in den peripheren Corticalschichten.

Figur 4.

Rechtes Auge, 45jährige Frau. Circumäquatoriale Lücken auf den Trübungszonen. Kleine Spindeln und Kugeln, die zum Theil schon gegen die centralen Linsenparthieen vorgeschoben sind. In den tieferen perinuclearen Schichten grössere spindelförmige Lücken. In der hinteren Corticalis, dem Pol entsprechend, strich- und staub-

förmige Trübungen. Im rechten unteren Quadranten der Zeichnung eine Lücke, welche sich gegen die centralen Linsenparthieen schon vorgeschoben hat; ihr peripherer Abschnitt ist schon stark getrübt, ihr centraler zeigt erst den Beginn der Trübung.

Figur 5.

Rechtes Auge, 55jährige diabetische Frau. Circumäquatoriale Lücken, die körnig getrübt und an einzelnen Stellen bereits zu grösseren schalenförmigen Trübungen verschmolzen sind. Perinucleare Kugeln, welche an einzelnen Stellen sich in radiärer Anordnung gegen den Linsenäquator hin erstrecken. In der hinteren Corticalis staubige Trübungen.

Figur 6.

Rechtes Auge, 45jährige Frau. Auf der hinteren Trübungszone ein sehr charakteristisch entwickelter Gürtel von birnförmigen Lücken. Ueber den Rand der Figur ragen ganz vereinzelt hier und da die Spitzen von Lücken, welche auf der vorderen Trübungszone stehen. Der zwischen hinterer und vorderer Trübungszone gelegene, dem Linsenäquator entsprechende Theil zeigt eine feine körnige Trübung. Die birnförmigen Lücken zeigen vereinzelt intensive Trübung. Man sieht an ihnen sehr deutlich einen hellen Saum, als Andeutung des Lichtreflexes. Ueber dem centralen Ende einzelner birnförmiger Lücken sieht man hier und da eine leicht angedeutete Blase. Zwischen den birnförmigen Lücken stehen auf der hinteren Trübungszone auch einzelne grössere Spindeln. Ausserdem sieht man drei durch kleine Spindeln gebildete Speichen und eine grössere Speiche, welche entweder durch Auswachsen einer circumäquatorialen Lücke, oder durch Verschmelzung zahlreicher kleiner Spindeln entstanden ist.

Figur 7.

Rechtes Auge, 50jährige Frau. Auf der hinteren Trübungszone ein charakteristischer Gürtel von birnförmigen Lücken. Dazwischen einzelne grosse Spindeln, die zum Theil bis an den Pol der Linse reichen. An einzelnen derselben sieht man die Andeutung einer bläschenartigen Zeichnung.

Figur 8.

Rechtes Auge, 45jähriger Mann. Ein Theil der hinteren Trübungszone ist mit schlanken Spindeln besetzt. Die Spitzen der auf der vorderen Trübungszone stehenden Lücken ragen über den Rand der Figur hervor. Untere Linsenhälfte.

Figur 9.

Linkes Auge, 70jähriger Mann. Ein Theil der hinteren Trübungszone der unteren Linsenhälfte. Rechts sieht man eine Reihe birnförmiger Lücken zu einem Trübungsband verschmolzen. Aus diesem Trübungsheerd treiben einzelne glashelle Keile gegen das Centrum der Linse hervor. Nach links sieht man eine Reihe schlanker grosser Spindeln mit Trübung der zwischen ihnen befindlichen Linsensubstanz.

Figur 10.

Rechtes Auge, 36jähriger Mann. Auf der hinteren Trübungszone einzelne grosse Spindeln, welche an ihrer Basis sich theilen, sodann zwei birnförmige Lücken.

Figur 11.

Rechtes Auge, 48jährige Frau. Von links oben sieht man eine grosse Anzahl kleiner Spindeln in die vordere Corticalis eindringen und sich in derselben polarwärts verbreiten. In den tieferen Schichten derselben Stelle sieht man zahlreiche Kugeln angehäuft, zwischen denen grauer feiner Staub sich zeigt. Die Ansammlung der Kugeln geht bis in das Centrum der Linse. Unten rechts auf der hinteren Trübungszone einzelne grosse Spindeln. Hier sieht man auch die Spitzen grosser Spindeln, die auf der nicht sichtbaren vorderen Trübungszone stehen und nur mit ihren Spitzen in das Pupillargebiet hineinragen.

Figur 12.

Innere Hälfte der Linse des rechten Auges eines Kaninchens mit Naphthalinstaar. Zahlreiche grosse Spindeln.

Figur 13, 14, 15
stellen den Typus der Staarentwickelung längs des Kernäquators dar.

Figur 13.

Rechtes Auge, 37jähriger Mann. Längs des inneren Randes des Kernäquators vereinzelt kleine Spindeln, die paarweise angeordnet sind und hier und da Dachreiterform zeigen. Vom äusseren Rand her ragt eine von der hinteren Trübungszone ausgehende lange Spindel in die klare Linsensubstanz hinein.

Figur 14.

Rechtes Auge, 54jährige Frau. Längs des inneren Randes des Kernäquators eine zusammenhängende Reihe kleiner Spindeln. Vom Linsenäquator her dringen einzelne kleine Spindeln vor.

Figur 15.

Rechtes Auge, 45jährige Frau. Weiter fortgeschrittene Staarbildung um den Kernäquator. Der Kernäquator wird in seiner ganzen Ausdehnung von einem Kranz kleiner Spindeln mit dazwischen gestreuten grösseren Spindeln und Kugeln gebildet. Auch gegen die Pole hin dringen Spindeln und Kugeln vor. Längs des Linsenäquators auf der hinteren Trübungszone birnförmige Lücken mit zarter körniger Trübung, hier und da Linsenstaub mit kleinen Kugeln.

Ein theilweise resorbirter Cysticercus in einer tuberculösen Neubildung im Innern des Auges.

Von

Dr. Th. von Schroeder,

älterem Ordinator an der St. Petersburger Augenheilanstalt

nebst pathologisch-anatomischem Befunde und drei Tafeln

von

Dr. H. Westphalen in Dorpat.

Hierzu Taf. V—VII, Fig. 1—4.

Da die gänzliche oder auch nur theilweise Resorption eines Cysticercus meines Wissens bisher überhaupt noch nicht beobachtet worden ist, so beansprucht nachstehender Fall ein besonderes Interesse, das noch erhöht wird durch die eigenthümliche und bisher nie beobachtete Coincidenz eines Cysticercus mit einer höchst wahrscheinlich tuberculösen Neubildung im Bulbus.

Ein weiteres Moment von Interesse für diesen Fall bildet der Umstand, dass der Cysticercus im Innern des Auges in Russland bisher nur sehr selten beobachtet worden ist. Ich habe in der Literatur nur vier derartige Fälle finden können[1]), von denen der eine in Kiew (Talko und Milliot), der zweite in Moskau (Loshetschnikow), der dritte in Warschau (Jodko) und der vierte in St. Peters-

[1]) Nagel's Jahresbericht pro 1871, pag. 466.

burg (Magawly 1860) zur Beobachtung kam. In der St. Petersburger Augenheilanstalt ist nachstehender Fall der zweite diagnostisch sichere in den letzten dreissig Jahren, in welchen gegen 370,000 Kranke das Ambulatorium der Anstalt passirten; das macht 1 auf 185,000 aller Kranken. In der That ein ungemein seltenes Vorkommen, besonders im Vergleich mit Norddeutschland, wo A. von Graefe in Berlin und Alfred Graefe in Halle einen Cysticercus im Bulbus auf 1000, Hirschberg in Berlin sogar einen Cysticercus auf 500 Augenkranke zählen.

Trotz der grossen Zahl der in der Literatur bereits veröffentlichten Fälle von Cysticercus im Auge, glaube ich doch in Rücksicht auf den ganz eigenartigen pathologisch-anatomischen Befund den Verlauf der Krankheitserscheinungen in unserem Falle nicht mit Stillschweigen übergehen zu dürfen. Er ist in Kürze folgender:

Jahn Akmen, 23. a. n., wird am 5. Juni 1887 in die St. Petersburger Augenheilanstalt aufgenommen. — Er ist aus Kurland gebürtig, hat die letzten Jahre in Riga als Hausknecht gelebt und ist erst vor einigen Wochen nach Petersburg übergesiedelt. Seinen Vater hat Patient in frühester Kindheit an einer ihm unbekannten Krankheit verloren, ebenso einen Bruder später; seine Mutter und Schwester leben und sind gesund. Mit dreizehn Jahren hat Patient einen Typhus von zweiwöchentlicher Dauer durchgemacht, sonst ist er nie krank gewesen, hat namentlich nicht an den Lungen gelitten, nicht gehustet, keinen Bandwurm gehabt. Die anfangs vom Patienten gemachte Angabe, er habe eine „venerische Krankheit" gehabt, wird später wiederholt und entschieden als auf einem Missverständniss beruhend zurückgezogen. Seit einigen Jahren ist Patient anämisch.

Im Januar 1887 bemerkte Patient eine allmälig, aber stetig zunehmende Verschlechterung des Sehvermögens des linken Auges, ohne Röthung und Schmerz. Zuerst zeigten sich schwarze Streifen, die sich allmälig zu einem dichten Nebel vor den fixirten Gegenständen gestalteten. Am 20. März stellte sich Patient in der Augenheilanstalt zu Riga beim Director derselben, Herrn Dr. Stavenhagen vor, durch dessen Freundlichkeit ich kürzlich die folgenden Notizen erhielt. Es fanden

sich in dem äusserlich ganz normalen, völlig reizlosen Auge flockige und diffuse Glaskörpertrübungen; der Augenhintergrund war im Ganzen gut sichtbar, die Grenzen der Papille verschleiert, diese selbst geröthet, von verwischter Zeichnung. Je einen Durchmesser nach oben und nach innen von der Papille eine blasenförmige Abhebung der Netzhaut von ziemlich runden Contouren, ohne Faltungen, in deren Mitte eine weissliche, leicht glänzende Stelle; Tension normal; Visus $^{18}/_{70}$ unsicher, in der Nähe Jaeger No. 14; GF. nach aussen eingeschränkt. — Als Patient am 7. April in die Anstalt zu Riga aufgenommen wurde, waren die Glaskörpertrübungen noch dichter, fast membranartig geworden; die Papille kaum zu sehen. Die Ablösung erschien noch ein wenig grösser; in der Mitte des grauen Grundes zieht von oben nach unten ein zapfenförmiges Gebilde von viel hellerer Farbe, wolkig, etwas glänzend, das nach unten in eine Art Kopf endigt. Functionen wie früher, Pupille normal reagirend. — Die Diagnose wurde mit grosser Wahrscheinlichkeit auf Cysticercus gestellt, obgleich zu keiner Zeit Bewegungen nachweisbar waren. — Nach fünf Pilocarpininjectionen keine Klärung der Glaskörpertrübungen; Patient ging auf die vorgeschlagene Enucleation nicht ein und verliess die Anstalt am 22. April. —

Bei der Aufnahme in die St. Petersburger Augenheilanstalt am 5. Juni fand sich folgender Status praesens: Patient ist gracil gebaut, mager, blass; Brustumfang gering (phthisischer Habitus); auf der Haut zahlreiche Flecken, wohl Reste eines früheren Exanthems; die cervicalen, axillaren und cubitalen Lymphdrüsen mässig geschwellt, hart; am Penis keine Narbe. Percussion und Auscultation ergaben nichts Abnormes; die Lungen ganz normal.

Rechtes Auge: Em. $V = 1{,}0$; O. B.: normal.

Linkes Auge: $V = \frac{1}{\infty}$, die Projection der Lichtflamme fehlt im äusseren Theil des GF's, ist unten, oben und innen gut. Tension normal. Schmerz bei Berührung. — Starke Injection des Bulbus, Pupille unregelmässig erweitert, starr; Iris succulent. — O. B.: starke diffuse und flockige Glaskörpertrübungen; Papille nicht sichtbar. Auf dem inneren oberen Theil des Augenhintergrundes sieht man eine grauweisse, nicht fluctuirende Vorwölbung, deren Gipfel mehr röthlicher scheint; genauere Einzelheiten, namentlich in Bezug auf Gefässe, der Glaskörpertrübungen wegen nicht zu unterscheiden. —

Da die Resultate der früheren Untersuchung hier nicht bekannt waren, so konnte bei der ungemein grossen Seltenheit des Cysticercus im Auge der die heftige Iridochorioiditis bedingende Tumor nur als syphilitische oder tuberkulöse Neubildung angesprochen werden. Es wurde für erstere entschieden, gestützt auf das Resultat der Allgemeinuntersuchung und die anfängliche Anamnese, zum Theil auch deshalb, weil tuberkulöse Neubildungen im Auge hier ebenfalls zu den grossen Seltenheiten gehören. Die Behandlung bestand demgemäss, neben Atropin, Compresse echauffante, Antipyrin und Blutegeln, in einer Inunctionscur mit Ung. cinereum 4,0 pro die. Dabei beruhigte sich das Auge anfangs, bald aber verschlimmerte sich der Zustand wieder unter Zunahme der Schmerzen, besserte sich dann abermals und blieb wechselnd. Nach 20 Inunctionen, am 1. Juli, war im Wesentlichen keine Besserung eingetreten; im Gegentheil war die Projection der Lichtflamme auch in den übrigen Theilen des GF's geschwunden, so dass $V = 0$. Die Injection war dieselbe wie früher; der Schmerz wechselnd, bei Berührung nicht stark, aber stets vorhanden. Die starken Glaskörpertrübungen liessen gar keine Einzelheiten am Augenhintergrunde unterscheiden, es schien aber jetzt überall ein grauer Reflex vorhanden zu sein. Tension normal. —

Die Erfolglosigkeit der Behandlung musste Zweifel an der Diagnose hervorrufen, obgleich ja die Inunctionscur keineswegs immer im Stande ist, eine gummöse Chorioiditis zu beseitigen; die erneute genaue Aufnahme der Anamnese stellte die angenommene Syphilis strikt in Abrede und so blieb nur die Diagnose eines sogen. primären Tuberkels der Chorioidea übrig, die ihre Stütze in dem phthisischen Habitus des Patienten fand. Unter dieser Diagnose wurde denn auch am 2. Juli die Enucleation des linken Bulbus gemacht, mit der nicht länger gezögert werden durfte, da auf dem rechten Auge seit einigen Tagen leichte Lichtscheu und Thränenfluss bei sonst normalem Befunde aufgetreten waren. — Heilung normal; Patient am 9. Juli entlassen.

Mit guter Prothese versehen bekam Patient bald darauf eine Anstellung als Diener im hiesigen deutschen Alexanderhospital für Männer, wo ich ihn öfter sah. Er erfreute sich der besten Gesundheit, arbeitete stark. Das rechte Auge blieb normal, in der linken Orbita war nichts Abnormes zu bemerken, die Prothese wurde gut vertragen.

Am 23. Juli 1888, also ein Jahr nach der Enucleation, erkrankte Patient unter Fieber und starkem Husten und wurde in die Krankenabtheilung des Alexanderhospitals aufgenommen. Bald entwickelten sich die Symptome einer floriden Lungenphthise mit reichlichen Tuberkelbacillen im Sputum und nach wechselndem Befinden starb Patient schliesslich am 20. December 1888. Die Section, welche sich leider auf Brust- und Bauchhöhle beschränkte, bestätigte die Diagnose; im Darm fand sich keine Taenie. —

Den enucleirten Bulbus übergab ich Herrn Dr. Westphalen in Dorpat zur Untersuchung, der mir folgenden Befund mittheilte:

„Der mir von dem Herrn Dr. Th. von Schroeder zum Zweck einer mikroskopischen Untersuchung übersandte Bulbus wurde längere Zeit hindurch mit Müller'scher Flüssigkeit behandelt, nach genügendem Auswaschen in Alkohol nachgehärtet, hierauf unter den üblichen Vorbereitungsmethoden in Celloidin eingebettet und auf dem Thoma'schen Mikrotom geschnitten. Die Schnitte wurden mit Alauncarmin und mit Alauncarmin-Hämatoxylin gefärbt und in Xylolcanadabalsam eingeschlossen.

Die mikroskopische Betrachtung der Präparate zeigt bei Anwendung schwächerer Linsensysteme, dass ein Theil des Augeninnern, und zwar der hintere, von einem Tumor eingenommen wird (Fig. 1). Gleichzeitig erscheint die Netzhaut von der Chorioidea abgehoben, der Art, dass die Retina in der Form eines Kegels mit einer Spitze an dem hinteren Pole des Auges inserirt und mit einer nahezu kreisförmigen Basis ungefähr in der Aequatorialebene des Bulbus mit der Chorioidea in Verbindung tritt, während der Mantel dieses nach vorne hin offenen Retinalkegels von der Chorioidea völlig abgelöst erscheint.

In diesem Kegel befindet sich ein annähernd kugelförmiger Tumor, dessen vordere Hälfte frei in den Glaskörper hineinragt, während die hintere, im Spitzentheil des Kegels befindliche Hälfte mit der Retina und Chorioidea in Berührung tritt. Diese letztere Haut begrenzt insofern den hinteren Pol des Tumors, als sich hier von Retinalgewebe nichts entdecken lässt, die Retina bloss bis an die nächste Umgebung des Poles heranreicht, an dem Pole selbst aber anscheinend eine Continuitätstrennung erlitten hat und hier von der Chorioidea substituirt wird. Diese Gruppirung der verschiedenen Gewebselemente des Auges macht es unmöglich, irgend welche sicheren Schlüsse

über den etwaigen Ausgangspunkt des Tumors zu erzielen. Im Allgemeinen gewinnt man den Eindruck, als hätte sich die Neubildung von dem Glaskörper her an die Retina und Chorioidea angelehnt. —

Was nun die histologischen Details der Geschwulst anbetrifft, so wäre Folgendes zu bemerken: in der Peripherie baut sich der Tumor vorzugsweise aus Granulationszellen auf, welche an den Stellen, wo die Neubildung an die Retina und Chorioidea heranreicht, zahlreiche Uebergänge in ein mehr oder weniger zellenreiches, gefässhaltiges Bindegewebe zeigen (Fig. 2). Centralwärts begrenzt dieses Granulationsgewebe eine etwas heller tingirte Zone, welche zum grössten Theile aus grösseren Zellen gebildet wird, die grössere runde und ovale bläschenförmige Kerne führen und sich dem Aussehen der sogen. epitheloiden Zellen nähern. Im Centrum der Neubildung erscheint an Tinctionspräparaten das Gewebe am intensivsten gefärbt und besteht neben einem formlosen Detritus aus zahlreichen, dichtgedrängten, kleinen runden Zellen, welche im Allgemeinen an das Aussehen der Granulationszellen erinnern, durch ihre undeutlichen Contouren, ihre stellenweise ungenügende Färbung aber die Erscheinungen eines vielleicht käsigen Zerfalles darbieten. Daneben kann auch die Anwesenheit einzelner mehrkerniger lymphoider Zellen nicht mit Sicherheit ausgeschlossen werden. Sowohl innerhalb der centralen Abschnitte der Geschwulst, als auch namentlich am inneren Rande der epitheloiden Zellenschicht, also an der Grenze des Zerfalles finden sich noch zahlreiche kernhaltige grosse Riesenzellen, deren mehrere eine ausgesprochene Randstellung der Kerne aufweisen.

Diese Structur des Tumors dürfte in hohem Grade für die Diagnose einer der chronischen Infectionsgeschwülste sprechen, am ehesten für Tuberkulose, da das histologische Aussehen dieser intraocularen Geschwulst im Allgemeinen dem Charakter des sogen. solitären Tuberkels in den verschiedensten Organen entspricht. Eine nach verschiedenen Methoden mit Anilinwasser-Carbol-Borsäurefuchsin vorgenommene Färbung der Schnitte mit entsprechender Entfärbung derselben ergab bezüglich des Vorhandenseins von Tuberkelbacillen in dem Tumor völlig negative Resultate. Ich möchte diesem Umstande um so weniger irgend welche Beweiskraft zuerkennen, als das Präparat mit Müller'scher Flüssigkeit behandelt war, dieselbe aber bekanntlich eine nachträgliche Färbung der Tuberkelbacillen nur selten gelingen lässt. —

Wenngleich auch die histologische Gewebsanordnung in dem Tumor in hohem Grade die Diagnose einer tuberkulösen Neubildung stützt, so begegnen wir jedoch andererseits in der Geschwulst noch weiteren Befunden, die das Bestehen einer anderen Erkrankung mit voller Sicherheit beweisen. Wir entdecken nämlich in einzelnen Präparaten innerhalb der Zerfallsregion des Tumors die Reste einer mehrfach gefalteten stellenweise scharf begrenzten helleren und stärker glänzenden Membran, welche eine grosse Aehnlichkeit mit einer Chitinmembran nicht verkennen lässt. Daneben gelingt es auch noch andere Gebilde aufzufinden, welche wir als die Reste eines Parasiten anzusehen genöthigt sind. Es präsentiren sich uns zunächst an einer Stelle des Präparates drei, vielleicht auch vier ovale, in geringer Entfernung von einander belegene, allerdings nicht ganz vollständig erhaltene Körper. Dieselben zeichnen sich durch eine ausgesprochene radiäre Streifung aus und werden begrenzt von einer schärfer hervortretenden doppelt contourirten Membran. Durch diese Structur charakterisiren sich diese Körper als die Saugnäpfe einer Taenienart (Fig. 4).

Mehrfach begegnen wir ferner in den wenigen Präparaten, die sich auch durch die Anwesenheit der Saugnäpfe und der Chitinmembran auszeichnen, hellglänzenden Gebilden, die namentlich bei Anwendung engerer Diaphragmen besonders scharf hervortreten. Da diese Körper meist in schräger Lage innerhalb der Zerfallstheile des Tumors eingeschlossen sind, so gelingt es erst durch Heben und Senken des Tubus bei Anwendung stärkerer Vergrösserungen sich ein Urtheil über die Gestalt derselben zu bilden. Dieselben erscheinen dann als längliche, leicht gebogene Gebilde, die im Inneren einen feinen Canal einschliessen: sie verjüngen sich gegen das eine Ende hin und laufen gegen das andere in zwei kolbige Verdickungen aus. Was die Grösse dieser Körper anbetrifft, so ergab die Messung eines derselben eine Länge von 0,17 mm. Es dürfte zweifellos sein, dass wir es hier mit den Haken aus dem Hakenkranze eines Cysticercus, speciell eines Cysticercus cellulosae zu thun haben, mit dessen Haken diese Gebilde in Grösse und Form völlig übereinstimmen (Fig. 3).

Da nun durch den Nachweis der Saugnäpfe und Haken die parasitäre Natur des Tumors erwiesen ist, so spricht auch weiter nichts gegen die Annahme, dass sich dieser Cysticercus im Zustande der Resorption seitens seines Wirthes befindet. In diesem Sinne möchte ich anführen, dass wir nur einzelne

Theile und zwar anscheinend gerade die resistenteren Theile des Parasiten und nichts von einer diese Theile vereinigenden wohlorganisirten Grundsubstanz entdecken können; wir finden ferner die Erscheinungen einer regressiven Gewebsmetamorphose in der Form von käsigen Produkten, welche möglicher Weise im Zusammenhange mit der Tuberkulose des Patienten stehen könnten, schliesslich erkennen wir zahlreiche Riesenzellen, die, wie es scheint, im Sinne von Resorptionsvermittlern sich um die verschiedenartigsten Fremdkörper zu gruppiren pflegen. In wie weit die Tuberkulose des Patienten dem Tumor seinen Charakter verliehen hat, lässt sich, da keine Tuberkelbacillen gefunden wurden, nicht mit Sicherheit feststellen.

Bezüglich der übrigen pathologischen Processe, welche sich an dem Auge constatiren lassen, wäre zunächst die Retina zu erwähnen. An den Stellen, wo sich dieselbe von der Chorioidea entfernt, erscheinen ihre Elemente gewissermaassen der Länge nach verzogen. In den hierdurch entstandenen Spalträumen findet sich eine ziemlich reichliche Ansammlung von rothen Blutkörperchen, grösseren ovalen und runden Zellen mit grösseren meist bläschenförmigen Kernen und mehrkernigen Leukocyten. Letztere Zellen finden sich auch neben grösseren und kleineren hämorrhagischen Herden in wechselnder Anzahl, sowohl innerhalb des Retinalgewebes an verschiedenen Stellen der Membran, als auch als Auflagerung an der Glaskörperfläche derselben, während die gegen die Chorioidea gewandte Fläche der Retina diese Erscheinungen nur zum geringeren Theil darbietet. —

In ähnlicher Weise erscheinen auch die Iris, die Chorioidea und der Ciliarkörper stellenweise infiltrirt mit oft recht reichlichen mehrkernigen lymphoiden Zellen. Daneben erkennt man auch mehrfach in der Chorioidea die Erscheinung einer hyalinen Umwandlung derselben.

Auch im Glaskörper und zum Theil in der vorderen Augenkammer begegnen wir ähnlichen Vorgängen leicht exsudativer Natur. Wir finden rothe Blutkörperchen, mehr oder weniger reichliche mehrkernige Leukocyten neben grösseren Zellen mit runden und ovalen bläschenförmigen Kernen und ein Flechtwerk einer feinfädigen, oft hämorrhagisch tingirten Substanz (vermuthlich Fibrin), welche alle diese Formelemente einschliesst."

Werfen wir zunächst noch einen Blick auf den klinischen Verlauf unseres Falles, so sehen wir, dass er dem

oft geschilderten Bilde des Cysticercus im Bulbus ganz entspricht. Allmälig zunehmende Sehstörung, nach einigen Monaten Entzündung unter dem Bilde der Iridochorioiditis, welche zur Entbindung des Parasiten oder zur Enucleation nöthigt. — Wir erwähnten schon oben, weshalb trotzdem hier in Petersburg im Juni die Diagnose auf Cysticercus kaum gestellt werden konnte und wir uns schliesslich für die Diagnose Tuberkel der Chorioidea entschieden. Gegen letztere, die durch die spätere Allgemeinerkrankung so glänzend gerechtfertigt schien, sprachen in der That auch keine Momente des Krankheitsverlaufes, da auch der Tuberkel der Chorioidea zuerst Sehstörung ohne Entzündung und erst bei weiterem Wachsthum Iridochorioiditis hervorruft. Meist soll die letztere allerdings bald auftreten und hohe Grade erreichen; der Zeitpunkt des Eintrittes ist aber keineswegs so präcisirt, dass sich darauf eine Differenzialdiagnose gründen liesse. Es dürfte eine solche im weiter vorgeschrittenen Stadium der Erkrankung in der That schwierig sein. — Handelt es sich nun gar um die Frage, ob zu einem ophthalmoskopisch nachgewiesenen Cysticercus im Bulbus die Bildung eines Tuberkels hinzugekommen oder das durch den Reiz des Cysticercus gebildete Granulationsgewebe tuberkulös entartet sei, so wird sich diese Frage klinisch wohl gar nicht lösen lassen. Denn ob durch eine solche Combination die Heftigkeit der Iridochorioiditis zunimmt, ist nicht bekannt und wäre der Grad der Entzündung wohl auch ein zu relativer Begriff, um mit einiger Sicherheit aus demselben Schlüsse ziehen zu wollen; ferner kann die ophthalmoskopische Untersuchung nach Eintritt der Iridochorioiditis und Bildung von Glaskörpertrübungen keinen Aufschluss geben und endlich hindert die Nothwendigkeit der Enucleation ein Abwarten der später etwa eintretenden stärkeren Zerstörung des Bulbus. — Somit müssen wir uns beim Auftreten dieser Frage mit der theoretischen Betrachtung begnügen, dass höchst wahrscheinlich die Bildung eines

Tuberkels oder die tuberkulöse Entartung des Granulationsgewebes in einem mit Cysticercus behafteten und bereits an Iridochorioiditis leidenden Auge den klinischen Verlauf in keiner nachweisbaren Art zu ändern vermag. Auch das allein ist für unseren Fall schon wichtig.

Wenden wir uns jetzt der Betrachtung des pathologisch-anatomischen Befundes zu. Die Untersuchung wies zweifellos die Reste eines Cysticercus nach: Chitinmembran, Saugnäpfe und Haken, ganz verstreut in der Tumormasse eingebettet; der übrige Theil des Parasiten muss durch Resorption geschwunden sein. Das ist ein einzig-artiger Befund, da weder im Auge, noch in einem anderen Theile des Körpers jemals die auch nur theilweise Resorption eines Cysticercus beobachtet worden ist. Die Section der wegen Cysticercus enucleirten Bulbi hat stets den wohlerhaltenen Parasiten nachgewiesen, eingebettet in eine bindegewebige, bisweilen theilweise verkalkte oder verknöcherte Kapsel, in welche sich mehr oder weniger kleinzelliges Granulationsgewebe, in den nicht häufigen Fällen von gleichzeitiger eitriger Entzündung eingedickter Eiter fand (A. v. Graefe, S. Wells, Alf. Graefe, Schweigger, Jacobson, Saemisch, Hirschberg, Poncet, Ihlo, Leber u. a.). Und zwar war auch in den Fällen, wo der Cysticercus sich schon zehn oder gar zwanzig Jahre im Bulbus befand, keine Spur von Resorption nachzuweisen, ebensowenig wie dort, wo heftige Entzündung, Panophthalmitis bestand. Ausdrücklich hervorheben muss ich dabei, dass in keinem der untersuchten Fälle Riesenzellen im Granulationsgewebe nachgewiesen worden sind. —

Die Reste des theilweise resorbirten Cysticercus fanden sich nun nicht wie gewöhnlich eingeschlossen, sondern eingebettet in einen Tumor, wie er als Bett eines Cysticercus bisher auch noch nicht beobachtet worden ist, und auf dessen Natur wir daher etwas näher eingehen müssen. In seinem Bericht über die pathologisch-anatomische Unter-

suchung sagt Dr. Westphalen oben nach genauer Beschreibung des Befundes: „Diese Structur des Tumors dürfte in hohem Grade für die Diagnose einer der chronischen Infectionsgeschwülste sprechen, am ehesten für Tuberkulose, da das histologische Aussehen dieser intraocularen Geschwulst im Allgemeinen dem Charakter des sogen. solitären Tuberkels in den verschiedensten Organen entspricht.“ Er kann dem negativen Resultat der Untersuchung auf Bacillen gar keine Beweiskraft zusprechen, da der Bulbus vor dieser Untersuchung mit Müller'scher Flüssigkeit behandelt worden war und sagt zum Schluss: „In wie weit die Tuberkulose des Patienten dem Tumor seinen Charakter verliehen hat, lässt sich, da keine Tuberkelbacillen gefunden wurden nicht mit Sicherheit feststellen.“ — Sehen wir wie weit diese Feststellung, wenn auch nicht mit absoluter Sicherheit gelingt, da für diese eben strikt der Bacillennachweis gefordert wird, so doch an Wahrscheinlichkeit gewinnt beim Zusammenhalten des pathologischen Befundes mit dem klinischen Verlauf.

Entspricht das histologische Aussehen des Tumors dem Charakter des sogen. solitären Tuberkels und können wir in Berücksichtigung des durch Bacillennachweis und Section sicher constatirten Allgemeinleidens die übrigen chronischen Infectionsgeschwülste oder infectiösen Granulationsgeschwülste mit Sicherheit ausschliessen, so stehen wir hier nur vor der Frage, ob wir es in der That mit einer tuberkulösen Neubildung zu thun haben oder ob der Tumor als ein von der Tuberkulose des Patienten ganz unabhängiges Produkt der entzündlichen Reaction aufzufassen sei, wie dasselbe also auch bei einem nicht tuberkulösen Individuum hätte auftreten können. Gegen das letztere spricht nun zunächst die Thatsache, dass bei den bisher immerhin nicht selten gemachten Sectionen von Bulbi, welche Cysticercen verschieden lange und unter verschieden starken Entzündungserscheinungen beherbergten, eine ähnliche Bildung als

Bett des Cysticercus nie gefunden worden ist. Stets fanden sich mehr oder weniger Granulationszellen, nie aber Riesenzellen, geschweige denn in solcher Anzahl; nie bot das Bett des Cysticercus, wie hier, das Bild des solitären Tuberkels und ziehen wir nun in Betracht, dass dasselbe in unserem Fall sich von denen in den übrigen Fällen eben durch seinen tuberkulösen Charakter unterscheidet und dass sich unser Patient von den übrigen Patienten durch seine allgemeine Tuberkulose unterscheidet, so werden wir wohl zu dem Schlusse genöthigt, dass diese jenem den Charakter verliehen habe. — Wendet man ferner ein, dass, wenn nicht im Auge, so doch an anderen Stellen des Körpers bei sonst gesunden Individuen sich um die verschiedenartigsten Fremdkörper Granulationsgewebe mit Riesenzellen, also ein dem Tuberkel ähnliches Gewebe zu bilden pflege, was mithin auch im Auge vorkommen könnte, so ist dem entgegen zu halten, dass in einem solchen Gewebe die Riesenzellen spärlich sind und nicht die charakteristische Randstellung der Kerne zeigen, auch wohl dem Fremdkörper angelagert zu sein pflegen. Es kommt dort nicht, wie hier, zur Bildung der eigenthümlichen „Combination von Riesenzellen mit Anhäufung von epitheloiden Zellen in knötchenförmigen Herden", welche nach Ziegler (Lehrbuch der pathologischen Anatomie 1887, pag. 398) die Diagnose auf Tuberkulose sichern soll. In unserem Fall ist dies charakteristische Bild vorhanden und können wir nach dem Gesagten uns also wohl mit grösster Wahrscheinlichkeit, ja fast mit Gewissheit, trotz des mangelnden Bacillennachweises für die Diagnose einer tuberkulösen Neubildung entscheiden, wenn wir das Allgemeinleiden in Betracht ziehen. —

Allerdings liesse sich einwenden, dass die Lungentuberkulose beim Patienten erst $1^1/_2$ Jahre nach Erkrankung des Auges zum Ausbruch gekommen sei. So wenig ich nun beweisen kann, dass der Patient schon zu jener Zeit tuberkulös gewesen d. h. Tuberkelbacillen in seinem Körper, spe-

ciell wohl in den Lymphdrüsen beherbergt habe, so unzweifelhaft scheint es mir nach Allem, was wir über die Einwanderung und allmälige Ausbreitung dieser Mikroben wissen. Wird doch auch der Begriff der sogen. primären Tuberkulose des Auges jetzt nur noch so gefasst, dass man dieselbe als die erste nachweisbare Einwanderung in ein Organ aus den bis dahin allein afficirten Lymphdrüsen ansieht. Die Länge der Zeit aber von der ersten Invasion der Tuberkelbacillen in den Körper bis zur nachweisbaren Weiterverbreitung derselben in irgend ein Organ ist uns natürlich nicht bekannt.

Endlich ist noch hervorzuheben, dass der klinische Verlauf des Augenleidens, wie wir oben gesehen haben, der Bildung eines Tuberkels im Auge in keiner Weise widersprechen würde.

Können wir uns somit beim Zusammenhalten des pathologisch-anatomischen Befundes mit dem klinischen Verlaufe des allgemeinen und localen Leidens fast mit Gewissheit für den tuberkulösen Charakter des intraoculären Tumors, in welchem der Cysticercus eingebettet lag, entscheiden, so tritt uns jetzt die Frage betreffs der Coincidenz des letzteren mit der tuberkulösen Neubildung entgegen. An ein zufälliges Zusammentreffen ist doch wohl nicht zu denken und werden wir daher als nächstliegenden Causalzusammenhang annehmen müssen, dass die vom Cysticercus verursachte Reizung und reactive Entzündung, wie gewöhnlich die Bildung von Granulationsgewebe zu Wege gebracht, letzteres dann aber bald in Folge des bereits latent bestehenden Allgemeinleidens den tuberkulösen Charakter angenommen habe. Für diese Annahme möchte ich einen Ausspruch Leber's heranziehen, der in seinem Aufsatze über „Cysticercusextraction und Cysticercusentzündung" (Archiv für Ophthalmologie, XXXII Bd., 1. Abth., pag. 312) sagt: „Wenn wir also nicht für wahrscheinlich halten, dass die Cysticercen auf ihrer Wanderung Mikroben importiren, so

kann dagegen eine andere Möglichkeit, wofür auch sonstige pathologische Thatsachen sprechen, zur Zeit nicht ganz in Abrede gestellt werden, nämlich die, dass die durch das Wachsthum des Parasiten geschädigten Gewebe des Auges einen günstigeren Entwickelungsboden für solche Keime abgeben, welche erst später durch die Blutcirculation an Ort und Stelle gelangen, aber in dem normalen Organ nicht im Stande gewesen wären sich zu entwickeln."

Halten wir jetzt endlich die beiden Thatsachen zusammen, dass die Resorption eines Cysticercus bisher nie beobachtet worden und dass die Einlagerung eines solchen in eine tuberkulöse Neubildung ebenfalls noch nie beobachtet worden ist, so liegt es wohl nahe, die beiden Thatsachen in einen Causalnexus zu bringen. Zu dem Zwecke möchte ich auf den die tuberkulöse Neubildung auszeichnenden Reichthum an Riesenzellen hinweisen. Wir wissen, dass die Riesenzellen bei der Resorption verschiedenartiger Fremdkörper, nekrotischer Gewebstheile, Knochenstücke etc. eine wichtige Rolle spielen. Neuerdings hat Ssudakewitsch (Virchow's Archiv, Bd. 115, Heft 2, pag. 264) die Resorption elastischer Fasern der Haut bei der sogen. Sart'schen Krankheit und beim Lupus nachgewiesen; die einzelne elastische Faser fand sich theilweise umschlossen von einer Riesenzelle, welche den eingeschlossenen Theil derselben vollständig auflöste und zur Resorption brachte. Wenn nun die Riesenzellen eine so energische Thätigkeit entfalten können, dass sie so feste Gewebselemente, wie die elastische Faser, zur Auflösung und Resorption bringen, so lässt es sich denken, dass denselben bei hinreichender Anzahl auch die feste Chitinmembran des Cysticercus nicht zu widerstehen vermag. Eine solche ungewöhnlich grosse und darum wohl zur theilweisen Resorption des Cysticercus hinreichende Anzahl von Riesenzellen war in unserem Falle offenbar vorhanden.

17. April 1889.

Ueber einen merkwürdigen Fall von Dermoidgeschwulst mit rudimentärer Entwickelung des Auges.

Von

Dr. A. Wagenmann,

Privatdocenten und erstem Assistenten der Universitäts-Augenklinik in Göttingen.

Hierzu Tafel VIII und IX, Fig. 1—7.

Bekanntlich gehört das Dermoid der Cornea oder, genauer gesagt, das des Corneoscleralrandes keineswegs zu den grossen Seltenheiten. Der Name „Dermoid" und die anatomische Natur dieser Gebilde wurde zuerst von Ryba[1]) aufgestellt, der die in der früheren Literatur als Warzen beschriebenen, bei Menschen und bei Thieren beobachteten Fälle dieser Geschwulstbildung sammelte, durch eigene klinische und anatomische Beobachtungen ergänzte und als typische Geschwulstform hinstellte. Er fand, dass diese meist Härchen tragenden Tumoren aus Elementen zusammengesetzt waren, die mit dem Gewebe der Cutis übereinstimmten. Seine Befunde wurden durch Virchow[2]) und v. Gräfe[3]) und weiterhin durch zahlreiche andere Autoren

---

[1]) Prager Vierteljahresschrift 1853. X. Jahrg. 3. Bd. p. 1.

[2]) Archiv für pathologische Anatomie. VI. Bd. 4. Hft. p. 555.

[3]) v. Graefe's Archiv für Ophthalmologie, I, 2, p. 289. — II. 2, p. 334. — VII, 2, p. 3. — X, 1, p. 124. — XII, 2, p. 227.

bestätigt und in klinischer und anatomischer Hinsicht erweitert.

Die Dermoide sind wohl sämmtlich als congenitale Bildungen anzusehen. Sie sind häufig mit anderen Bildungsfehlern am Auge complicirt, wie z. B. mit Lidcolobom, mit Ectopie der Pupille etc.; sie kommen zusammen vor mit Dermoiden an anderen Körperstellen, wie in der Haut, am Ohr oder auch mit anderen Bildungsfehlern des Körpers, wie Gaumenspalte etc.

Der Natur nach verwandt mit den Dermoiden der Corneoscleralgrenze sind die subconjunctivalen Lipodermoide, die ja besonders häufig zwischen den äusseren und oberen geraden Augenmuskeln ihren Sitz haben. Ihr teratoider Charakter ist mehr und mehr nachgewiesen, sodass das Vorkommen reiner subconjunctivaler Lipome zweifelhaft erscheint. Es fehlt allerdings bei ihnen die theilweise oder vollständige Umsäumung durch Cutis. Ihr Gehalt an Fettgewebe ist meist ein grosser. Eine Zusammenstellung der beschriebenen Fälle hat Bögel[1]) gegeben. Ich möchte hier von diesen subconjunctivalen Lipodermoiden absehen und mich auf die Besprechung der Dermoide der Corneoscleralgrenze beschränken.

Ueberblickt man die Zahl der mitgetheilten Fälle von Dermoiden der Cornea, so kann man constatiren, dass wenn auch die bei Weitem grosse Mehrzahl der Tumoren als harmlos zu bezeichnen ist, doch Fälle beobachtet sind, von denen sich dieses nicht sagen lässt, da sie für die Entwickelung des Organs von Bedeutung waren. Der Einfluss, den das Dermoid auf die Bulbusentwickelung nehmen kann, hängt wohl von der frühen Zeit der Entstehung und von der Wachsthumsenergie während des fötalen Lebens ab. Man kann so zwei Gruppen unterscheiden, von denen die erstere, die an Zahl die weitaus grössere ist, alle die Fälle

[1]) Inaugur.-Dissertation, Göttingen, 1886. — v. Gräfe's Archiv für Ophthalmologie, XXXII, 1, p. 129.

umfasst, bei denen der Bulbus als solcher bei der congenitalen Anlage intact geblieben und wohl ausgebildet ist, bei denen die Tumoren mehr oder weniger oberflächlich der Cornea und Sclera aufsitzen. Die zweite Gruppe wird gebildet von Fällen, bei denen die Bulbusentwickelung durch das Dermoid in verschieden hohem Grade durch congenitale Störung gelitten hat.

Die erste Gruppe wird dargestellt durch die bekannte Form der Dermoide, bei der sich ein oder mehrere, meist relativ kleine Tumoren von dem bekannten Aussehen finden, die fast sämmtlich am Scleralbord gelegen und fast zu gleichen Theilen auf der Cornea und der Sclera implantirt sind. Am häufigsten sind sie nach unten aussen und aussen anzutreffen, doch kommen sie auch nach oben, nach innen unten etc. vor. Extrauterin vergrössern sie sich bei dem Wachsthum des Bulbus meist langsam ein wenig, erreichen aber ausser vereinzelten Ausnahmen keine für die Function des Auges bedrohliche Grösse, wenn auch das Sehvermögen an diesen Augen oft in Folge von unregelmässigem Astigmatismus oder durch andere Umstände herabgesetzt ist. Ihre Fortnahme, die nach den bekannten von v. Graefe aufgestellten Regeln zumal jetzt nach Einführung der Antisepsis ohne jede Gefahr bewerkstelligt wird, ist meist nur aus kosmetischen Rücksichten geboten mit Ausnahme der Fälle, wo ein rascheres Wachsthum auftritt, oder wo ein Reizzustand der Conjunctiva durch sie veranlasst ist. Es resultirt eine einfache Hornhautnarbe meist ohne Auftreten eines Recidivs. Nur ganz vereinzelte Fälle dieser Gruppe, die ich nachher im Auszuge mittheilen werde, weichen in Bezug auf die Wachsthumsenergie von dem gewöhnlichen Verhalten ab, indem die Tumoren ein progressives Wachsthum annehmen, sodass die Function des Auges stärker leidet. Mit Ausnahme dieser seltenen Fälle jedoch ist es für die Dermoide dieser ersten Gruppe die Regel, dass sie ein beschränktes Wachsthum zeigen.

In diese Kategorie gehörige Fälle haben beschrieben: Ryba[1]), der zugleich die in der älteren Literatur zerstreuten Fälle sammelte, v. Graefe[2]), Virchow[3]), Heyfelder[4]), Müller[5]), de Wecker[6]), Wicherkiewicz[7]), Oeller[8]), Fuchs[9]), Gallenga[10]), Wedl und Bock[11]), Bergmeister[12]), Carlo Lainati et Achille Visconti[13]), Emmert[14]), Weber[15]), van Duyse[16]), Strawbridge[17]), Vassaux[18]), Labouret[19]), Leplat[20]), Bögel[21]), Lannelongue[22]), Antokonenko[23]), Wellenberg[24]).

Es wäre mir ein leichtes, noch einige Fälle, die in den letzten Jahren in der hiesigen Klinik zur Beobachtung ka-

---

[1]) Prager Vierteljahresschrift 1853.

[2]) v. Graefe's Archiv für Ophthalmologie, I, 2, p. 289. — II, 2, p. 334. — VII, 2, p. 3. — X, 1, p. 214.

[3]) Archiv für pathologische Anatomie, Bd. VI, p. 555.

[4]) Deutsche Klinik 1858, No. 28.

[5]) v. Graefe's Archiv für Ophthalmologie, II, 2, p. 158.

[6]) Traité complet d'ophth. Bd. I.

[7]) Centralblatt für praktische Augenheilkunde 1882, Januar. — Dasselbe 1884, p. 19.

[8]) Archiv für Augenheilkunde, X, 2, p. 181.

[9]) Klinische Monatsblätter für Augenheilkunde 1880, p. 131.

[10]) Annal. d'ocul. XCIV, p. 215.

[11]) Pathologische Anatomie p. 404.

[12]) Wiener medicinische Presse 1884, No. 28.

[13]) Annal. d'ocul. IXXX, LVII, p. 262.

[14]) Centralblatt für Schweizer Aerzte 1873.

[15]) Inaugur.-Dissertation, Bonn 1876.

[16]) Annal. de la Soc. de med. de Gand 1882.

[17]) Americ. Journ. of med. science 1873.

[18]) Archives d'ophth. III, 1883.

[19]) Thèse de Paris 1885, No. 203.

[20]) Annal. de la Soc. méd.-chirurg. Liége 1888.

[21]) Inaugur.-Dissertation, Göttingen 1886, Fall 2. v. Graefe's Archiv für Ophthalmologie, 1886.

[22]) Bull. et mém. de la Soc. de Chir. VII.

[23]) Wjestnik Ophth. 1888, No. 1, p. 23.

[24]) Inaugur.-Dissertation, Königsberg 1889.

men, zur Vermehrung der Casuistik beizubringen, doch will ich darauf verzichten, da sie nichts neues bringen würden. Nur einen Fall will ich kurz anführen, der wegen der bestehenden Complicationen Beachtung verdient.

Friederike Bl., 18 Jahre aus Lippoldsberg. L. Ptosis congenita. Kleines Lidcolobom am oberen Lid auf der Grenze des inneren und mittleren Drittels. Erbsengrosses, mit Härchen besetztes Dermoid auf der äusseren Sclerocornealgrenze, halb der Cornea, halb der Sclera angehörend. In der äusseren Hälfte der oberen Uebergangsfalte ein zweites subconjunctivales Dermoid und eine dritte, kleine, lappige Geschwulst in der oberen Uebergangsfalte, gerade der Stelle des Lidcoloboms entsprechend.

Strabismus divergens. R. E. S = 1.

L. E. S = Finger in 3,5 m gezählt.

Die drei Geschwülstchen werden exstirpirt. Darauf wird eine Ptosisoperation gemacht, der nach einiger Zeit eine Externustenotomie nachgeschickt wird.

Die anatomische Untersuchung der drei Geschwülstchen bestätigte die Diagnose, indem die Geschwulst der Corneoscleralgrenze sich als ein gewöhnliches Dermoid darstellte, und indem die beiden anderen kleinen Tumoren sich als subconjunctivale Lipodermoide erwiesen. Die Befunde schlossen sich den bekannten Bildern an.

Wie ich oben erwähnte, sind nur vereinzelte Fälle dieser ersten Gruppe beobachtet, bei denen nach jahrelangem Stationärbleiben die Geschwulst einen progressiven Charakter annimmt und eine beträchtliche Grösse erreichen kann, sodass die Function des Auges stark beeinträchtigt wird.

v. Graefe[1]) theilt zwei solcher Fälle von progressiven Dermoidgeschwülsten mit, von denen der zweite jedoch möglicherweise einer anderen Geschwulstart angehört.

In dem ersten Fall handelte es sich um einen angeborenen linsengrossen Tumor an der unteren äusseren Sclerocornealgrenze, der nach einem achtjährigen Stationärbleiben anfing zu wachsen, bis er nach Verlauf einiger Jahre

[1]) v. Graefe's Archiv für Ophthalmologie, XII, 2, p. 227 ff.

die ganze Cornea bis auf einen schmalen Bezirk einnahm. Die Consistenz war weicher, die Farbe gelber, die Oberfläche lappig geworden. v. Graefe meint, dass es sich um reichlichere Fettbildung in dem Dermoid handle, die man als lipomatöse Degeneration des Dermoids bezeichnen könne. Der betreffende Name ist besser nicht zu gebrauchen für derartige Wucherungen, da er leicht zu Missverständnissen führen könnte, da ja keine Degeneration vorliegt.

Von dem zweiten Fall, den v. Graefe noch anführt, erscheint es mir sehr zweifelhaft, ob er zu den Dermoiden gehört; ich möchte ihn nicht dazu rechnen, sondern annehmen, dass es etwas anderes war. Die Geschwulst war nicht angeboren, sondern erst im vierzehnten Lebensjahre hatte sie als gelber Fleck an der äusseren Sclerocornealgrenze eingesetzt. Innerhalb zweier Jahre war ein grosser Theil der äusseren Corneahälfte davon bedeckt, sodass das Sehvermögen abnahm. Der Tumor wurde abgekappt, wobei der Boden stehen blieb. Nach drei Jahren hatte sich ein Recidiv aus den stehengebliebenen Wurzeln entwickelt. Ein weiterer kleiner Tumor war an der oberen Cornealgrenze in Erscheinung getreten, sowie ein weiterer an dem bis dahin gesunden linken Auge und zwar ebenfalls nach oben. Die mikroskopische Untersuchung des anfänglichen Tumors ergab unter einer Epithellage ein mit Fett durchsetztes Fasergewebe. Die nähere Beschreibung giebt v. Graefe nicht. Gegen ein Dermoid spricht das Auftreten im vierzehnten Lebensjahr, die Multiplicität, das Recidiviren. Die anatomischen Angaben sind zu kurz, als dass man aus ihnen etwas sicheres schliessen könnte. Doch scheinen Drüsen, Haare etc. gefehlt zu haben, sonst hätte sie v. Graefe sicher erwähnt.

Einen anderen hierher gehörenden Fall hat Hildige[1]) mitgetheilt:

[1]) Dubl. quat. Journ. of med. science 1868, p. 348.

Bei einem achtjährigen Kind fand er ein erbsengrosses Dermoid an der Corneoscleralgrenze des rechten Auges. Es kam damals nicht zur Operation. Nach einem Jahre sah er das Mädchen wieder. Das Dermoid war inzwischen beträchtlich gewachsen, bedeckte schon einen grossen Theil der Pupille und hinderte den Lidschluss. Zudem war ein Strabismus convergens aufgetreten. Bei der Abtragung musste ein grosses Stück der Cornea mit fortfallen, doch gelang die Exstirpation ohne Bulbusperforation.

Während nun in der ersten Gruppe der Bulbus normal gebildet ist, und die Geschwülste mehr oder weniger oberflächlich der Cornea und Sclera aufsitzen, kommen wir nun an die zweite Gruppe, die einige Fälle umfasst, bei denen die congenitale Bulbusanlage durch das Dermoid verschieden stark gelitten hat.

Als ersten Fall möchte ich hierher rechnen das von Schmidt-Rimpler[1]) beschriebene Dermoid der Cornea mit Dislocation der Linse, das, wenn es auch an einem Kalbsauge beobachtet wurde, doch hier mit in Frage kommt, da die Verhältnisse denen am Menschen analoge sind.

Auf der 1,9 cm messenden Cornea sass ein Hautstück mit Haaren auf, das am inneren Cornealrand begann und den grössten Teil der Cornea bedeckte, aber nicht auf die Sclera übergriff. Die Iris war mit dem Cornealrudiment verwachsen, es bestand keine vordere Kammer. Die Linse ragte durch den Pupillarraum in das Dermoid hinein. Die Linse besass dementsprechend eine Abschnürung, die Linsenkapsel war verdickt. Unter dem Dermoid fanden sich noch Reste von Cornealgewebe.

Schmidt-Rimpler erklärt den Fall so, dass das Hornblatt an der Stelle statt Epithel Epidermis gebildet habe, und die Kopfplatten mit Ausnahme der innersten Schicht, die in Hornhautsubstanz überging, zum Corium geworden sei. Die Linseneinschnürung hält er für eine Hemmungsbildung; die Linse habe sich vom Hornblatt noch nicht getrennt, als Iris und Ciliarkörper sich zu bilden begannen.

---

[1]) v. Graefe's Archiv für Ophthalmologie, XXIII, 4, p. 172.

Daher habe der nach vorn gehende Fortsatz der secundären Augenblase eine Einschnürung bewirkt.

Beachtenswerth an diesem Fall ist der ausschliessliche Sitz auf der Cornea, der von den Fällen, die ich zur ersten Gruppe rechne, nur in dem Fall Emmert beobachtet ist, da sonst die Dermoide so ziemlich durchweg halb auf der Cornea, halb auf der Sclera gelegen sind. Ferner ist das Dermoid so ausgedehnt, dass die Cornea fast ganz von der Geschwulst eingenommen ist. Nur die innersten Schichten wurden von einem Cornearudiment gebildet. Eine operative Entfernung einer solchen Geschwulst wäre ohne Bulbuseröffnung nicht möglich. Sodann ist beachtenswerth das Fehlen der vorderen Kammer und die merkwürdige Difformität der Linse. Ich glaube, dass man beide Befunde in Zusammenhang bringen und auf ein sehr frühzeitiges Auftreten der fötalen Entwickelungsstörung schieben muss, die zu der Geschwulstanlage und zu dieser Hemmungsbildung geführt hat.

Als zweiten Fall möchte ich hier den Fall anführen, der auf der v. Graefe'schen Klinik zur Beobachtung kam, seinerzeit von v. Graefe[1]) in der medicinischen Gesellschaft zu Berlin demonstrirt, von Leber anatomisch untersucht und von Swanzy[2]) veröffentlicht worden ist.

Es handelt sich um einen ungewöhnlich grossen, congenitalen Tumor bei einem achtmonatlichen Kinde, der seit der Geburt um das Doppelte gewachsen war. Der Tumor hatte zwei grössere Abtheilungen; die ganze Cornea war bis auf einen schmalen Saum von einem gewöhnlichen Dermoid eingenommen, welches durch einen kurzen, dicken Stiel mit einer kirschgrossen, rundlichen Dermoidgeschwulst zusammenhing, die zur Lidspalte hervorragte. Offenbar war durch den Druck der Lider eine Einschnürung der Geschwulst in der angegebenen Weise bewirkt worden. Die Beweglichkeit des Bulbus war nicht beeinträchtigt. Der Tumor war von Cutis bedeckt und trug feine Härchen.

[1]) Berliner Klinische Wochenschrift 1870, No. 9, p. 111.

[2]) Dubl. quaterl. Journ. of med. science 1871. May.

v. Graefe entfernte das Dermoid. Es ging dieses aber nur mit Eröffnung des Bulbus, wobei Glaskörper ausfloss. Von Linse war nichts zu sehen, wahrscheinlich bestand congenitale Aphakie. Mikroskopisch fand sich die Natur des Tumors als die eines Dermoids: Cutis mit Haaren, Schweissdrüsen, vereinzelte Papillen, spärliche Haarbalgdrüsen. Die Cornea fehlte als solche, ein Bindegewebe vertrat ihre Stelle. Die Iris war mit der Pseudocornea verschmolzen, das Irisgewebe an einem dicken Pigmentbelag kenntlich. Die vordere Kammer fehlte. Durch die Güte des Herrn Professor Leber standen mir noch Präparate der Geschwulst zu Gebote, an denen ich den früheren Befund bestätigen konnte. Swanzy meint, dass die Invagination der Linse ausgeblieben oder nach aussen erfolgt sei, dass daher dies möglicherweise zur Entstehung des Tumors Anlass gegeben habe.

Also auch in diesem Fall haben wir eine Implantation des Dermoids allein auf der Cornea mit rudimentärer Entwickelung derselben und eine Entwickelungsstörung des vorderen Bulbusabschnitts, die sich auf die Iris und die Linse bezieht. Das Irisgewebe ist mit dem Cornealrudiment verwachsen, eine vordere Kammer fehlt, von Linse ist nichts zu entdecken.

v. Graefe hob bei der Demonstration des Kindes in der Berliner medicinischen Gesellschaft besonders hervor, dass dieses Dermoid auf der Mitte der Cornea seinen Sitz habe.

Als weiterer Fall ist hier der von Bernheimer[1]) beschriebene aufzuführen:

Im August 1885 kam in der Heidelberger Klinik ein sechsmonatliches Mädchen in Beobachtung mit zwei halbkirschgrossen Tumoren am rechten Auge, die sich beinahe berührten und die Lidspalte offen hielten. Von der Cornea war nur oben und unten noch ein kleines Dreieck frei, auch auf die Sclera schien der Tumor ein wenig hinüberzugehen. An der Wurzel des rechten Nasenflügels fand sich ein kleiner Hautwulst. Im Februar darauf waren die Tumoren noch gewachsen und ineinander übergegangen, sodass die Cornea ganz bedeckt war.

[1]) Archiv für Augenheilkunde 1888, p. 171.

Das Auge wurde enucleirt. Die anatomische Untersuchung ergab, dass ein totales Hornhautstaphylom mit Irisverwachsung bestand. Die ganze Cornea wurde bis auf geringe Reste von dem Dermoid ersetzt. Die Descemet'sche Membran war erhalten, mehrfach perforirt und umgerollt. Die Iris, die nur unvollkommen vorhanden war, war mit der Cornea verschmolzen. Das übrige Auge war bis auf eine Atrophie des Nervus opticus intact.

Bernheimer schliesst sich in der Erklärung der van Duyse'schen Hypothese an, dass die Dermoide durch abnorme Verwachsungen mit dem Amnion entstünden. Doch genügt ihm diese Hypothese allein nicht, um seinen Fall zu erklären. Denn das totale Staphylom verlangt die Annahme einer intrauterinen Bulbusruptur. Allerdings glaubt er, den Befund auch ohne Ruptur erklären zu können, nämlich durch eine fötale Keratitis und Iritis, ausgehend von dem Amnionfusspunkt. Derselbe habe eine Erweichung der Cornea mit nachfolgender Ectasie bedingt, die ohne Ruptur nach aussen zu Rissen der Descemet'schen Membran geführt habe. Oder aber man könne annehmen, dass eine fötale Keratitis das erste gewesen, und dass die abnorme Verwachsung mit dem Amnion erst herbeigeführt worden sei durch die rauhe Oberfläche der entzündlich veränderten Cornea zu einer Zeit, als noch keine Amnionflüssigkeit vorhanden war.

Noch weit mehr gelitten hatte der Bulbus in einem Fall, den Manfredi[1]) mitgetheilt hat.

Bei einem sonst gesunden fünfjährigen Mädchen fand sich eine angeborene Deformität des linken Auges. Gleich nach der Geburt bemerkte man in der Mitte der wohlgebildeten Orbita anstatt des Auges nur ein erbsengrosses Kügelchen, das bei Bewegungen des rechten Auges sich mitbewegte. Die Missbildung nahm mit dem Wachsthum des Kindes etwas zu. Der Bulbusstumpf war vorn bedeckt von einer weissen Haut, die Härchen trug. In der Mitte war die Geschwulst weich, nach den Seiten hin resistenter.

[1]) Riv. clin. V. p. 129. 1869.

Professor Quaglino stellte die Diagnose auf Lipodermoid mit mangelhafter Bulbusentwickelung. Er entschloss sich die Geschwulst abzutragen. Sie wurde mit einer Pincette gefasst und mit einer Scheere abgetrennt. Dabei floss ein Tropfen Glaskörper aus und etwas Pigment.

Das abgetragene Stückchen zeigte die histologische Beschaffenheit des Dermoids. Da das Bulbusrudiment nicht mit entfernt war, so fehlt die anatomische Beschreibung desselben. Aber es steht fest, dass nur ein ganz rudimentärer Bulbus vorhanden war, dass also die fötale Geschwulst die Bulbusentwickelung stark beeinträchtigt hat.

An diese hier im Auszuge mitgetheilten Fälle schliesst sich nun der neue Fall an, den ich im Folgenden genauer beschreiben möchte. Er bildet in Bezug auf die Hochgradigkeit der Störung in der Bulbusentwickelung gewissermassen das Endglied der Reihe der bisher beobachteten Fälle und stellt, soviel ich die Literatur kenne, geradezu ein Unicum dar. Denn es findet sich bei ihm kein abgeschlossener Bulbus, sondern nur in der Mitte des Dermoids eingebettete Bulbusrudimente, die von dem Geschwulstgewebe vollkommen umwachsen und durchwachsen sind. Nur aus dem Charakter der an der betreffenden Stelle im Dermoid befindlichen Zellgruppen und Gewebselemente kann man mit Sicherheit schliessen, dass man rudimentäre Bulbustheile vor sich hat, die in dem Dermoid eingeschlossen zum Theil eine atypische Entwicklung genommen haben.

Am nächsten stehen meinen Befunden die Bilder, die man in Bulbusrudimenten bei sogenanntem Anophthalmus beobachtet hat, nur dass bei diesen die Tumorbildung fehlt. So geben z. B. Wedl und Bock[1]) eine Abbildung von einem rudimentären Bulbus, der sich bei scheinbarer Anophthalmie fand.

Klinisch wurde der Fall auswärts beobachtet. Das Präparat wurde nebst einer Anzahl davon gefertigten Schnitten

[1]) Pathologische Anatomie des Auges, Wien 1886, p. 425. — Tafel XXXII, No. 186.

von Herrn Dr. Geiss, praktischem Arzt in Gaugrehweiler in der Pfalz zur Untersuchung geschickt und Herrn Prof. Leber gütigst zur Verfügung gestellt.

Aus brieflichen Mittheilungen habe ich über die Herkunft des Tumors Folgendes erfahren. Die Geschwulst hing aus der linken Orbita eines Neugeborenen heraus. Hinten war sie durch einen federkieldicken Stiel in der Tiefe der Orbita implantirt. Dieser Strang wurde durchschnitten und die Orbita des sonst gesunden, wohlgebildeten und jetzt noch lebenden Kindes glich nun vollkommen der nach einer Enucleatio bulbi. Die Höhle war ausgekleidet von einer Schleimhaut, die ganz der Conjunctiva gleicht; ob Muskeln in der Tiefe vorhanden waren, war nicht sicher zu constatiren. Die Lider waren normal gebildet, mit Cilien besetzt, die Thränenpunkte an richtiger Stelle.

Von einem Bulbus wurde nichts entdeckt. Das Präparat wurde in Alkohol gehärtet und durch einen Horizontalschnitt von vorn nach hinten in zwei nicht ganz gleichgrosse Stücke getheilt. Herr Dr. Geiss legte noch einige Schnitte an dem ihm aufgeschnitten übersandten Tumor an. Dabei fand er an einem dem ersten parallelen Schnitt ein in Bindegewebe eingeschlossenes Knochenstückchen von 6 mm Länge und 4 mm Breite. Der Knochen wurde in Picrinsäure zu entkalken versucht, was nur unvollkommen gelang. Doch wurde die Knochenstructur durch mikroskopische Untersuchung festgestellt. Ferner machte Herr Dr. Geiss einige mikroskopische Schnitte, die er verschiedenen Stellen der Geschwulst entnahm. Als er auf das Bulbusrudiment stiess, fertigte er keine Schnitte mehr an, sondern übersandte das Präparat Herrn Professor Leber, der es mir zur Untersuchung überliess. Herrn Dr. Geiss möchte ich an dieser Stelle besten Dank sagen für die Erlaubniss, die Geschwulst zur Untersuchung verwerthen zu dürfen.

Makroskopische Beschreibung: (Taf. VIII, Fig. 1).

Die Geschwulst hat eine eiförmige Gestalt, ist von elastischer Consistenz, von einer zarten, glatten, mit feinen Härchen besetzten Cutis überzogen. Sie misst in ihrer längsten Ausdehnung von rechts nach links 4 cm, in ihrer Dicke 2,3 cm, in ihrer Breite 2,7 cm. Von der Hinterfläche geht ein kurzer Stiel ab, der nicht ganz central, sondern etwas excentrisch implantirt ist. Er ist ziemlich knapp am Tumor abgetrennt. In der nächsten Umgebung des Stiels finden sich einige kleine polypöse Abschnürungen. Der Stiel ist kreisrund, misst 4 mm im Durchmesser. Er besteht aus drei Schichten, von denen die äusserste Schicht nicht sehr fest, von bindegewebeähnlicher Beschaffenheit ist. Nach innen folgt eine schmale, ringförmige Pigmentschicht. Das Centrum, das $2^1/_2$ mm im Durchmesser beträgt, wird von einem festeren Gewebe gebildet. Von der Pigmentschicht aus zieht ein Pigmentstreif quer durch die Mitte.

Der Tumor ist von vorn nach hinten durch einen horizontalen Schnitt in zwei ungleiche Teile zerlegt. Der Schnitt läuft ungefähr 2 mm von dem Stiel entfernt. Die Orientirung an dem Tumor ist deshalb erschwert, weil sich an dem Präparat nicht mehr entscheiden lässt, was oben und was unten war. Der horizontale Durchschnitt ist nicht ganz glatt durchgeführt, sondern man hat im Centrum und im hinteren Theil mehr eine Bruchfläche statt einer glatten Schnittfläche vor sich.

Wie der Querschnitt zeigt, ist der Tumor von einer ca. 1 mm dicken Cutis rings umgrenzt. Die Hauptmasse der Geschwulst wird von alveolärem Fettgewebe gebildet, dessen Septa durch verschieden breite Bindegewebszüge gebildet werden; nur nach der einen Seite zu besteht sie aus einem grossen, weichen Fasergewebe, in das nur wenig Fettträubchen eingelagert sind. An dem grösseren Theil der Geschwulst hatte nicht ganz central das erwähnte Knochenstückchen gesessen. Die Stelle war von Dr. Geiss mit einer Nadel bezeichnet.

In der Gegend des Stiels erkennt man an dem grösseren Stück eine kleine 2 mm lange und 1 mm breite, gelblich gefärbte, in das Fettgewebe eingelagerte Prominenz. Der kleine Höcker liegt in einer Ebene, die von vorn nach hinten gezogen die Mitte des Stiels treffen würde, etwa $3^1/_2$ mm vom hinteren Rand der Geschwulst entfernt. Die Längsrichtung des Höckers entspricht der Sagittalaxe. Diesem kleinen Höcker entspricht an dem kleineren Stück eine ebensogrosse Delle mit glatter Oberfläche.

An den oben erwähnten, von vorn nach hinten senkrecht zum Horizontalschnitt angelegten, sagittalen Durchschnitten zeigt sich an dem kleineren Stück das Aussehen des Lipodermoids mit verschieden reichlichem subcutanen Bindegewebe. Ein an dem grösseren Stück angelegter Sagittalschnitt geht hart an dem Stiel der Geschwulst vorbei, die äusserste Schicht soeben streifend. Er ist nicht ganz senkrecht gefallen, sondern etwas schräg. Vorn hat er soeben den kleinen erwähnten Höcker seitlich berührt. An diesem Sagittalschnitt erkennt man Folgendes:

Am hinteren Ende ist der Stiel soeben getroffen: er zeichnet sich durch seine graue Farbe aus und trägt vorn ein Pigmentpünktchen. Seitlich grenzt an den Stiel Fettgewebe, das auch sein vorderes Ende umgiebt. Nach vorn grenzt an diesen schmalen Fettgewebsstreif ein Gebilde, das sich durch seine Farbe von dem umhüllenden Fettgewebe differenzirt. Das Gebilde stellt sich dar als ein 2 mm breiter Strang, der an dem Horizontalschnitt des Tumors seinen Anfang mit dem erwähnten Höcker nimmt, von da in einer Länge von 10 mm schräg nach vorn zieht und an einer Stelle eine kleine Einschnürung besitzt. Der Strang ist derber als das ihn einschliessende Fettgewebe, hat im Allgemeinen eine schiefrige Farbe, die von hellgrauen Fleckchen unterbrochen ist. Der kleine Höcker stellt sich auf dem Durchschnitt dar als eine kleine gelbe Sichel, die sich deutlich von dem übrigen Strang abhebt. Das Ganze wird umschlossen von dem Fettgewebe, das alle Buchtungen an der Seite ausfüllt und von dem Strang selbst nicht scharf abzugrenzen ist, auch sieht man von dem Strang Bindegewebszüge in das umgebende Fettgewebe ausstrahlen.

Das Stück von dem Tumor, das dieses Gebilde sammt Stiel enthält, wird in Celloidin eingebettet. Es werden nun zunächst einige Schnitte in frontaler Richtung durch den Stiel angelegt, welche den ganzen Durchschnitt des Stiels enthalten, und weiterhin wird das erwähnte Gebilde in sagittale Schnitte zerlegt, die an ihrem hinteren Ende den Stiel mittreffen.

Schon makroskopisch kann man an den Serienschnitten Folgendes constatiren:

Der Stiel tritt nach einigen Schnitten mit dem Strang in innige Verbindung, indem das trennende Fettgewebe sein Ende erreicht. Ganz nach vorn beginnt eine im Durchschnitt kreisförmige, kleine Cyste, die in ihrer grössten Ausdehnung 1 mm im Durchmesser misst (Taf. VIII, Fig. 2). Sie ist in den tieferen Schnitten nicht mehr vorhanden.

Es zeigt sich ferner, dass das in dem Stiel enthaltene Pigment einen flächenhaften Trichter bildet, der nach vorn offen ist und sich nach hinten zuspitzt. Er ist umgeben von einem grauen Gewebsstreif. Sein Inneres ist von festem Gewebe ausgefüllt.

Den schon oben erwähnten kleinen Höcker kann man in den Schnitten successive verfolgen; so weit er reicht, grenzt der Strang an den zuerst angelegten Horizontalschnitt des Tumors. Nachdem er sein Ende erreicht hat, ist das Bulbusrudiment von diesem Schnitt getrennt und zwar auch hier von Fettgewebe.

Der vordere Theil des Strangs lässt auch mehrfach kleine Pigmentpünktchen und Streifen erkennen, im Uebrigen besteht derselbe aus einem compacten Gewebe, das fleckig aussieht. Nachdem die erwähnte Cyste, die die vorderste Spitze des Stranges bildet, ihr Ende erreicht hat, tritt nach einigen weiteren Schnitten ein gelbliches, rundes Gebilde von $1^1/_2$ mm Breite vorn auf, das sich scharf von dem umgebenden Gewebe absetzt und durch sein apartes Aussehen sich auszeichnet.

Das Bulbusrudiment stellt also einen von Fettgewebe umgebenen rundlichen Strang mit ausgebuchteter Oberfläche dar, der vorn etwas breiter wird. Seine grösste Länge beträgt etwa 13 mm, sodass er noch um 1 cm von der Vorderwand des Dermoids entfernt bleibt. Seine grösste Breite beträgt etwa 7 mm und etwa ebensoviel seine Dicke, sodass das Bulbusrudiment rechts und links noch ca. $1^1/_2$ cm von den Seitenwänden des Tumors entfernt bleibt und oben und unten ca. $^3/_4$ cm.

Die mikroskopische Untersuchung bestätigt, dass inmitten eines Dermoids ein Bulbusrudiment eingeschlossen ist, das dem makroskopisch beschriebenen Strang entspricht, der von vorn nach hinten den Tumor durchzieht und in dem erwähnten Stiel sein Ende erreicht.

Der Tumor ist nach aussen von einer zahlreiche feine Härchen tragenden Cutis bedeckt, die sich bis auf den Stiel fortsetzt. Dieselbe besitzt eine mehrschichtige Epidermis, deren oberste Lagen verhornte Plattenzellen bilden. Das Gewebe der Cutis selbst ist ein mässig festes Bindegewebe mit vielen elastischen Fasern. Von Drüsen finden sich einmal zahlreiche, zum Theil sehr grosse Haarbalgdrüsen und sodann ziemlich viele gut entwickelte Schweissdrüsen, die weit in das subcutane Fettgewebe hineinreichen. Die Haut besitzt zahlreiche Papillen. Im subcutanen Gewebe trifft man reichliche Gefässe an. Die grösste Masse der Geschwulst besteht aus einem alveolären Fettgewebe. Verschieden breite Bänder von Bindegewebe durchziehen die Geschwulst, zweigen wieder immer feiner werdende Bindegewebsbalken ab, die verschieden grosse Alveolen umsäumen, die ihrerseits von Fettzellen ausgefüllt sind. Der Gehalt an Blutgefässen ist ein verschiedener. In der Nähe des Bulbusrudiments trifft man auffallend zahlreiche Gefässe an, die zum Theil ein ansehnliches Kaliber erreichen. Seitlich von dem Bulbusrudiment finden sich an mehreren Stellen zahlreiche lange Züge quergestreifter Muskelfasern, die ein spärliches interstitielles Bindegewebe besitzen. Die Fasern erreichen das Bulbusrudiment nicht ganz, sondern enden vorher in dem Bindegewebe.

In dieses Lipomgewebe ist nun das Bulbusrudiment ohne besondere Abgrenzung eingelagert. Die Faserzüge, die das Rudiment durchziehen, stehen in innigem Faseraustausch mit den Bindegewebsbalken der Geschwulst. Die Fettträubchen grenzen direct an das Rudiment und dringen vielfach ziemlich tief zwischen dessen Elemente ein. Im Grossen und Ganzen wird das Geschwulstgewebe nach dem Rudiment zu reicher an Bindegewebe, das viele Gefässe enthält. Eine Abgrenzung gegen die Geschwulst ist aber nirgends gegeben, sondern ringsum geht das Geschwulstgewebe direct in das Gewebe des Bulbusrudimentes über. Es lässt sich von dem das Bulbusrudiment durchziehenden Bindegewebe nicht sagen, ob es dem Bulbus oder der Geschwulst angehört. Einzelne Gefässe der Grenzschicht zeichnen sich durch ihre weiten Lumina und ihre dicke Adventitia aus.

Dass man wirklich in dem erwähnten Strang ein Bulbusrudiment vor sich hat, kann man somit nur erschliessen aus dem Auftreten bestimmter Zell- und Gewebsformationen, die nur im Auge vorkommen. Einzelne Gewebselemente haben eine

atypische Entwickelung genommen und sind mit Wucherungen anderer Herkunft durcheinander gewachsen. Dadurch sind die topographischen Verhältnisse stark beeinträchtigt und verschoben. Doch kann man einen vorderen und hinteren Bulbusabschnitt unterscheiden, die durch Bindegewebszüge gegeneinander abgeschlossen sind.

Dem vorderen Abschnitt giebt vor allem das Product der Linsenanlage das Gepräge. Ferner findet sich hier eine leicht gewölbte Membran, die man möglicherweise für eine rudimentäre Cornea halten darf, an deren Hinterfläche eine geronnene Eiweissmasse liegt, die vielleicht den Inhalt der rudimentären vorderen Kammer darstellt. Ausserdem trifft man hier Gewebselemente an, die man mit Iris und Ciliarmuskelkeimen und mit Keimen der äusseren Umhüllungshaut in Zusammenhang bringen muss. Das vorderste Ende dieses Theils nimmt die schon bei der makroskopischen Beschreibung erwähnte, in sich abgeschlossene Cyste ein, die ein Flimmerepithel trägt und daneben ist in Bindegewebe ein kleiner hyaliner Knorpel eingebettet, der schräg nach hinten und in die Tiefe sich verfolgen lässt (Taf. VIII, Fig. 2).

Der hintere Abschnitt des Bulbusrudiments wird in der Hauptsache gebildet von der rudimentären Retina, die von einem nach hinten sich verjüngenden Pigmenttrichter eingeschlossen ist. Nach hinten zu geht das Bulbusrudiment in den erwähnten Stiel über, mittelst dessen der Tumor in der Orbita implantirt war. Der Pigmenttrichter wird eingehüllt von einer zum Theil äusserst gefässreichen Schicht, die ganz aus glattem Muskelgewebe besteht. Der Vollständigkeit halber sei noch erwähnt, dass nach aussen von dem Trichter an einer Stelle ein Stückchen echten Knochens gelegen war.

Sehr interessant ist es nun, die einzelnen rudimentären Gebilde etwas genauer zu betrachten. Ich will mit dem vorderen Theil beginnen.

Der vordere Bulbusabschnitt wird zum grössten Theil gebildet von einem im Charakter mehrfach wechselnden und unregelmässig angeordneten Fasergewebe, in das die Linsenrudimente eingelagert sind. Dieses Fasergewebe, das mit dem Bindegewebe des Lipodermoids in directem Zusammenhang steht, ist offenbar zum Theil aus Keimen gebildet, die der Sclera-, Iris- und Ciliarkörperanlage entsprechen und zum anderen Theil aus Bindegewebe, das durch die Geschwulstbildung ins Bulbusinnere eingedrungen ist. Der Gehalt an Zellen, die Breite und Ver-

laufsrichtung der Fasern, der Gehalt an Gefässen wechselt vielfach. Neben einem fibrillären, welligen, zellarmen Gewebe mit paralleler oder verschieden orientirter Faserrichtung trifft man breitfaseriges, regelmässig geschichtetes Fasergewebe, das sehr an Scleralgewebe erinnert. Daneben hat man äusserst zellreiches, dem embryonalen Bindegewebe gleichendes Gewebe. Mehrfach sieht man Züge von glattem Muskelgewebe eingelagert, die sich durch ihre stäbchenförmigen Kerne als solches documentiren. Auch kleinere und grössere Nervenstämmchen sind hier wiederholt anzutreffen.

Neben gefässarmen Stellen trifft man Parthieen mit einem überaus starken Gehalt an Blutgefässen, deren Gefässscheiden zum Theil stark verdickt sind. Offenbar handelt es sich um rudimentäre Gefässhaut. Dieses wird noch dadurch wahrscheinlicher gemacht, dass hier einzelne Pigmentstreifen auftreten und dass diese Theile ziemlich peripher gelagert sind.

Höchst merkwürdig ist das Verhalten der Linse. Die Linse bildet kein abgeschlossenes Ganzes, sondern in dem Bindegewebe finden sich massenhafte kleinere und grössere Zellnester, deren Zellen der Abkunft nach auf Linsenzellen zu beziehen sind. Die Zellen haben zum Theil einen epithelartigen Charakter, zum grösseren Theil aber sind es Zellen, die vollkommen den bekannten Bläschenzellen gleichen, wie sie zuerst von Wedl beschrieben und von O. Becker mehrfach abgebildet sind (Taf. VIII, Fig. 3, Taf. IX, Fig. 4). Von Linsenfasern ist nirgends eine Andeutung zu sehen. Die epithelartigen Zellen sind zum Theil polygonal, mit einem grossen ovalen Kern versehen, zum Theil aber platt, auf dem Durchschnitt spindelförmig mit verschieden langen, meist kurzen Ausläufern. Die Bläschenzellen kommen in der verschiedensten Grösse vor. Besonders an einer Stelle liegen ganz enorm grosse Gebilde. Die kleinen haben meist eine zarte Zellmembran, die grossen dagegen auffallend dicke doppelt contourirte Membranen, die sich mit Eosin stark roth färben. Diese Hüllen bilden ein förmlich zusammenhängendes Balkenwerk. Der Inhalt dieser grossen Gebilde ist durchweg stark gekörnt. In vielen Zellen findet sich ferner eine überaus deutliche Faserung des Inhalts, die mehrfach eine radiäre Anordnung besitzt (Taf. VIII, Fig. 6). Zwischen den Fasern, die sehr an Fibrinfäden erinnern, liegen kleine, dunkle, fettartige Körnchen. Einen Zusammenhang dieser Fasern mit den Kernen konnte ich nicht constatiren. Die Kerne liegen meist ziemlich central, doch auch mehrfach am

Rand. Merkwürdig ist sodann, dass vielfach der Inhalt der ein alveoläres Gerüst bildenden Membranen fehlt oder nur aus Resten von amorpher Eiweisssubstanz und von fibrinähnlichen Fäden besteht.

An diesen Stellen hatte es wiederholt den Anschein, als ob das vorliegende Bild der mit einer auffallend dicken Membran versehenen Bläschenzellen ganz anders gedeutet werden müsste. Die bisherige Auffassung über die Entstehungsweise dieser Gebilde ist ja die von Becker[1]) gegebene, dass es sich um abnorm grossgewordene Abkömmlinge des Linsenepithels, um hydropische Zellen handele. Hier bekam ich aber mehrfach den Eindruck, als seien die breiten Zellmembranen grosse, zusammenhängende, platte Zellen und als sei das, was man sonst als hydropischen Zellinhalt annahm, eine zwischen den platten Zellen liegende, mit fädigem Fibrin durchsetzte Eiweisssubstanz, die die Zellen auseinander gerückt hätte. Die platten Zellen schienen eine Art alveolären Gerüstes zu bilden, dessen Inhalt mit ausserhalb von Zellen liegender Eiweisssubstanz ausgefüllt wäre. Die Entstehung wäre demnach die, dass zwischen die vom Linsenepithel stammenden platten Epithelzellen Eiweisssubstanz ausgeschieden würde, die aufquellend die Zellen auseinander drängten. Wiederholt konnte ich randständige Kerne, die den scheinbaren Zellmembranen anzugehören schienen, constatiren. Auch Herr Prof. Leber hatte früher aus Zupfpräparaten eines Krystallwulstes den Eindruck gewonnen, als beständen die als Bläschenzellen bezeichneten Gebilde aus Eiweissmassen, die zwischen platten vom Linsenepithel herrührenden Zellen eingelagert seien.

Freilich waren mir die Befunde noch nicht beweisend genug, zumal ich zu wenig randständige Kerne antraf, um die obige Erklärungsweise dieser bisher als grosse Zellen aufgefassten Gebilde sicher hinstellen zu können. Doch möchte ich nicht unterlassen, darauf hinzuweisen, dass neben

[1]) Zur Anatomie der gesunden u. kranken Linse 1883, p. 70 ff.

der jetzt wohl allgemein angenommenen Erklärung auch diese zweite in Frage zu ziehen und bei neuen Untersuchungen zu berücksichtigen wäre.

In den peripheren Theilen des Bulbusrudiments liegen diese Zellnester mehr zerstreut zwischen Bindegewebe eingeschlossen, in den tieferen Schichten jedoch ist neben kleineren zersprengten Zellgruppen ein ca. 1 mm grosser Hohlraum gebildet, der von concentrischen Bindegewebszügen umgeben ist und in dem neben vielen amorphen Eiweissmassen zusammenhängende Haufen von Bläschenzellen gelegen sind. Gerade an dieser Stelle kommen neben anderen Zellformen ausserordentlich grosse Gebilde vor, deren Umgrenzungsmembranen ein förmliches alveoläres Netz bilden. An einer Stelle der Wand dieses Hohlraumes trifft man eine schmale homogene Membran an, die als ein Stück Linsenkapsel anzusprechen ist. Ihre innere Seite ist von einer regelmässigen Lage von Epithelzellen besetzt. Ein grosser Theil der kleineren Zellgruppen bildet ebenfalls abgeschlossene Hohlräume, deren Wand von einer regelmässigen Epithellage umsäumt ist. Andere Zellgruppen zeigen keinen Abschluss, sondern liegen direct zwischen den Bindegewebsfasern. Vielfach bilden diese Conglomerate von Zellen, die hier auch fast durchweg die Form kleiner Bläschenzellen besitzen, förmliche Dolden. Von einer Seite tritt ein breites Bindegewebsbündel in eine solche Dolde ein, das sich baumartig in immer feinere Aestchen auflöst, bis schliesslich kleinste Hohlräume entstehen, die von einer Bläschenzelle oder von mehreren ausgefüllt werden. Vielfach haben die Zellen auch epithelähnlichen Charakter, und man kann neben einander zahlreiche Uebergänge finden, die man wohl so deuten muss, dass die epithelartigen Zellen in Bläschenzellen übergehen. Zwischen den Zellen trifft man wiederholt krümliche Eiweissmassen an. Die Wucherung dieser aus ursprünglichen Linsenkeimen hervorgegangenen Zellen ist der Masse und der Richtung nach eine ausgedehnte, sodass man in allen Schnitten des vorderen Teils des Bulbusrudiments zahlreiche derartige Zellnester antrifft.

Des Weiteren ist noch ein Gebilde hier näher zu beschreiben, das schon bei der makroskopischen Betrachtung als kleiner Höcker auffiel. Derselbe wird gebildet von einer nicht sehr dicken geschichteten Membran aus zum Theil sclerosirtem und mit Picrinsäure stark gelb gefärbtem Bindegewebe, in

dem in regelmässigen Abständen platte Zellen eingelagert sind (Taf. VIII, Fig. 3). Zwischen den Fasern verlaufen einzelne Gefässe. Die Fasern gehen am Rand zum Theil weiter in das Bindegewebe des Lipoms über, zum Theil aber biegen sie um und umgrenzen einen Hohlraum, der ausgefüllt ist mit einer geronnenen Eiweissmasse, in der vereinzelte Zellen sich finden. Hinten ist der Hohlraum nicht vollständig von dem Bindegewebe umgrenzt, sondern offen und grenzt hier direct an das Linsenrudiment. Die Faserzüge biegen dementsprechend wieder nach aussen um und verlieren sich in dem Bindegewebe des Bulbusrudiments. Auf seitlich durchgelegten Schnitten erscheint die Membran dünner und erreicht noch weiter nach der Seite hin schliesslich ihr Ende. Ihre Gestalt ist somit eine nach aussen convexe Scheibe, deren Innenfläche geronnenes Eiweiss anhaftet.

Von Epithel ist weder an der Vorderseite noch an der Hinterfläche etwas sicheres zu erkennen, wenn auch der letzteren vereinzelte platte Zellen anliegen. Dort, wo der obenerwähnte Faserzug nach dem Bulbusrudiment zu umbiegt, zweigt sich von ihm eine regelmässige einschichtige Zellenlage ab, welche das geronnene Eiweiss von hinten her eine Strecke weit begrenzt. Die Zellen haben ein epitheloides Aussehen und verlieren sich bald (Taf. VIII, Fig. 3c). Der Prominenz der rudimentären Cornea, die auf dem horizontalen Durchschnitt des ganzen Präparates zum Vorschein kommt, entspricht an dem anderen Theile der Geschwulst eine glatte Delle, in der aber, wie die mikroskopische Untersuchung feststellen konnte, nichts von Epithel zu finden ist. Nur etwas geronnenes Eiweiss findet sich, das also der convexen Seite der Cornea angelegen haben muss. Die Cornea ist im Ganzen 2 mm lang und 1 mm breit, sie wird von dem Linsenrudiment nach allen Seiten weit überragt.

Wie schon bei der makroskopischen Beschreibung erwähnt ist, findet sich am vorderen Ende des Bulbusrudiments eine circa 1 mm im Durchmesser betragende Cyste (Taf. VIII, Fig. 2). Dieselbe hat, wie man an der Schnittreihe feststellen kann, an der einen Seite mehrere kleine Ausbuchtungen, die aber bald confluiren. Dieselbe ist umgeben von concentrischen Zügen eines faserigen, gefässführenden Bindegewebes, das in den innersten Schichten besonders reich an Spindelzellen ist. Diese Cystenwand trägt an der inneren Seite eine regelmässige Lage eines Flimmerepithels. Es sind auffallend hohe,

nicht sehr breite Cylinderzellen, die nach dem Fusspunkt einen runden Kern besitzen. An ihrem inneren Ende tragen die Zellen deutlich ausgebildete Flimmerhaare. Zwischen den Cylinderzellen liegen an ihren Fusspunkten kleine rundliche Zellen. Der Cysteninhalt ist aus den Schnitten grösstentheils herausgefallen. Wo er noch vorhanden ist, besteht er aus krümlichen Massen und stellenweise aus länglichen, dicht zusammengelagerten faserähnlichen Massen ohne Zellfärbung, die wie abgestorbene Zellen sich ausnehmen. Die Cyste ist nach allen Seiten vollkommen abgeschlossen und steht mit keinem anderen Gebilde in Zusammenhang. Dicht neben dem hinteren Rand der Cyste liegt in Bindegewebe eingeschlossen das schmale Knorpelstückchen, das schräg nach hinten zieht und im Bindegewebe endet. Auch nachdem die Cyste ihr Ende erreicht hat, kann man es noch durch eine Anzahl Schnitte hin verfolgen. Seinem Charakter nach gehört der Knorpel zum hyalinen Knorpel. Er enthält zahlreiche Knorpelzellen mit spärlicher Zwischensubstanz.

Von diesem eben beschriebenen vorderen Abschnitt des Bulbusrudimentes ist durch Bindegewebszüge ein hinterer Abschnitt abgetrennt, der in der Hauptsache aus der relativ deutlich ausgebildeten Retina besteht, die in zahlreiche theils kürzere, theils längere, stellenweise ganz auffallend lange Falten zusammengelegt ist (Taf. IX, Fig. 4). Umsäumt wird dieser Theil von einem sich nach hinten conisch verjüngenden Pigmenttrichter, der nach vorn offen ist. Nach aussen von diesem Pigment liegt ein ziemlich breiter Mantel von einem Gewebe, das ganz den Eindruck von glatten Muskelfasern macht und stellenweise sehr reich an Gefässen ist. Die Abgrenzung nach vorn ist keine scharfe, denn an der Seite schickt das Pigmentblatt Fortsätze nach vorn, und auch das Bindegewebe, das den hinteren Abschnitt durchsetzt, steht in direktem Zusammenhang mit dem Gewebe des vorderen Abschnittes und auch die Schicht glatter Muskelfasern endet nach vorn allmählig. Bemerkenswerth ist aber, dass die Linsenzellen sich nicht in den bezeichneten Abschnitt erstrecken und dass andererseits Retinalgewebe nur hinten anzutreffen ist.

Das Pigment liegt einem faserigen Bindegewebe auf und ist theilweise ganz darin eingeschlossen. Stellenweise wird das Pigmentblatt gebildet von einer einzelligen Schicht. Meist jedoch finden sich zwei oder mehrfache Schichten übereinander. Auch treibt das Pigmentblatt zahlreiche kleine Fortsätze in das Innere, die kleine Hohlräume umschliessen oder unregel-

mässig gestaltete Kämme und Firsten bilden. Es ist an diesen Stellen von einem zellreichen Bindegewebe durchwuchert. Das Pigment liegt in Zellen eingeschlossen. Die Pigmentmoleküle zeigen bei starker Vergrösserung zum Theil eine deutliche Stäbchenform, zum grösseren Theil jedoch sind es kleine Kügelchen. Innen grenzt an das Pigmentblatt die deutlich als solche erkennbare rudimentäre, starkgefaltete Retina. Zwischen die Falten ist von vorn und noch mehr von hinten her faseriges Bindegewebe hineingewachsen. Doch stossen vielfach die inneren Seiten nebeneinander gelagerter Falten direct aneinander. Die Retinastructur ist weit ausgebildet (Taf. VIII, Fig. 5, Taf. IX, Fig. 4).

Vielfach besteht die Retina aus folgenden Schichten: An das Pigmentblatt stösst die rudimentäre Stäbchenschicht. Man erkennt kleine der Limitans externa, die überall sehr deutlich zu erkennen ist, angelagerte kurze stäbchenähnliche Gebilde von zum Theil flaschenförmigem Aussehen. Auf die Limitans externa folgt eine breite Schicht von rundlichen Körnern, auf diese eine schmale granulirte Schicht, darauf wieder eine Körnerschicht mit ovalen Kernen und darauf eine breite Schicht radiär gestellter, langausgezogener Müller'scher Stützfasern.

Meist jedoch fehlen die Stäbchen und die Retina besteht aus einer Limitans, der nach innen eine breite Schicht von theils rundlichen theils länglichen Körnern folgt. Aus ihr nimmt ihren Ursprung die innerste Schicht, die aus radiär gestellten, gewucherten Stützfasern besteht. Diese Müller'schen Stützfasern geben ein überaus zierliches Bild, es sind lange, sehr feine parallel verlaufende, innen mit einer Anschwellung endende Fasern. Daneben findet man noch niedere Stufen der Entwickelung. Man erkennt nur noch eine Limitans, der eine einfache Schicht von regelmässigen epitheloiden Zellen aufgelagert ist. Man kann an einzelnen Stellen die Structur sich ändern und die mehr ausgebildete Retina in die erwähnte einfache Zellschicht übergehen sehen.

Von Nervenfasern und von Ganglienzellen erkennt man jedoch nichts. Auch bei Färbungen nach Weigert habe ich nichts von Nervenfasern in der Retina gesehen. Das zwischen den Retinalfalten gelegene Bindegewebe ist reich an Gefässen. In der Retina selbst fanden sich keine Gefässe. Auffallend ist noch, dass zwischen den Retinalfalten mehrfach kleine Hohlräume abgeschnürt sind, die von einer durchscheinenden, nur vereinzelte Zellkerne enthaltenden Masse ausgefüllt sind. Bei

starker Vergrösserung kann man diese durchscheinende Masse in zahlreiche, wellige, feinste Fibrillen auflösen, die an Glaskörperfibrillen erinnern.

Der den Pigmenttrichter umsäumende Mantel besteht aus kurzen, vielfach sich kreuzenden, im Uebrigen aber gleichgerichteten Fasern mit länglichen Zellkernen. Ich möchte es für glattes Muskelgewebe halten. Der Bau erinnert mehrfach an den Ciliarmuskel.

Den Stiel der Geschwulst bildet der conisch sich verjüngende Pigmenttrichter, der noch von dem bezeichneten Mantel aus glatten Muskelfasern umhüllt bleibt. Nach aussen deckt ihn eine zarte Cutis, die sich grösstentheils zurückgezogen hat. Dementsprechend sieht man an Querschnitten durch den Stiel Folgendes:

Nur an Schnitten nahe dem Tumor entnommen, umgiebt eine Cutis mit wenig subcutanem Fett den Stiel, weiter ab fehlt sie, da sie sich retrahirt hat. Darauf folgt das Gewebe, das ganz dem glatten Muskelgewebe gleicht und hier ausserordentlich zahlreiche Gefässe enthält, die in den Tumor hineingehen. Da alle Gefässe, die den Tumor versorgen, hier hindurchgehen müssen, so ist es begreiflich, dass der Gefässgehalt des Stiels ein bedeutender ist. In dem Gefässe ist vielfach geronnenes Fibrin zu erkennen. Nach innen folgt eine dünne Schicht von concentrisch gerichteten Bindegewebszügen, denen die ringförmige Pigmentschicht aufgelagert ist, die hier grösstentheils aus zwei Lagen Pigmentzellen besteht, aber an einzelnen Stellen breitere Pigmentfortsätze in das Innere absendet, die sich in der Mitte berühren.

Das Centrum wird sonst ausgefüllt von dem von gefässführendem Bindegewebe durchzogenen Retinalgewebe, das hier kleine Kreise und Hufeisen bildet. Die Structurverhältnisse sind dieselben. Auch hier sind noch vielfach relativ wohl ausgebildete Stäbchen zu erkennen. Dem makroskopischen Ansehen nach hätte man den Stiel für den Opticus halten können, doch findet sich in ihm nichts von Nervenfasern. Ueber das letzte Ende des Bulbusrudiments kann ich natürlich nichts aussagen, es ist in der Orbita zurückgeblieben. Interessant wäre es ja gewesen, auch noch die Orbita untersuchen zu können.

Wie aus dem mitgetheilten anatomischen Befund hervorgeht, haben wir in diesem Fall ein Dermoid vor uns, das in seinem Inneren einen rudimentär entwickelten Bul-

bus enthält, der ohne eine Abgrenzung zu besitzen von dem Tumorgewebe umwachsen und durchwachsen ist. Das Rudiment nimmt nahezu die Mitte des Dermoids ein und hat die Gestalt eines langen Stranges mit der Längsrichtung in der sagittalen Achse. Nach hinten zu verjüngt es sich und ragt hinten, noch von Cutis umgeben, aus der eiförmigen Geschwulst in Gestalt eines etwa federkieldicken Stiels hervor, mittelst dessen das Dermoid in der Orbita implantirt war. Es stellte also der Tumor sammt dem eingekapselten Bulbusstumpf ein abgeschlossenes Ganzes dar, das die Stelle des Bulbus in der Orbita einnahm. Die Orbita selbst und die Adnexa des Bulbus waren wohl ausgebildet.

Um das Zustandekommen des vorliegenden Befundes zu erklären, kommen zwei Möglichkeiten in Betracht. Erstens könnte der Bulbus fertig gebildet gewesen und erst hinterher von dem an einer Stelle entstandenen Tumor zum Schwund gebracht und durchwachsen sein, und zweitens könnte der Tumor, bevor die Bulbusanlage vollendet war, aufgetreten sein. Bei Betrachtung der anatomischen Bilder wird man sich im vorliegenden Fall ohne Weiteres für die zweite Annahme entscheiden. Denn abgesehen davon, dass ein Lipodermoid schwerlich im Stande wäre, eine fertig gebildete Bulbuskapsel zu durchwuchern, so wird die Verlagerung und atypische Wucherung einzelner Gewebselemente und der höchst rudimentäre, nach aussen gar nicht abgegrenzte Aufbau des Organs einzig und allein dadurch zu erklären sein, dass der Bulbus während seiner Anlage durch den Tumor in seiner Entwickelung erheblich gestört wurde, und dass die einzelnen Gewebsanlagen unter den stark veränderten Verhältnissen sich auf eigene Art und zum Theil ohne richtige gegenseitige Orientirung entwickelten. Ich erkläre also die Entstehung so, dass die Neubildung sehr frühzeitig eingesetzt und die fötale Bulbusanlage in sich aufgenommen und stark modificirt hat. Der Tumor ist

dann grösser geworden, und in ihm haben die schon angelegten Bulbustheile oder die für einzelne Theile prädestinirten Zellgruppen ihre eigene Entwickelung unter stark veränderten Bedingungen genommen. Der Tumor hat so gewissermassen die Stelle des Bulbus ersetzt. Er wird vermuthlich anfangs langsam gewachsen sein. Jedenfalls hat er die ordnungsmässige Entwickelung der Adnexa des Bulbus nicht gehindert. Denn wie aus der Beschreibung hervorgeht, ist die Orbita wohlgebildet und sind die Lider und der Conjunctivalsack etc. normal entwickelt, sodass nach dem Durchschneiden des kurzen Stiels die Orbita wie nach einer vollzogenen Enucleatio bulbi aussah.

Wie frühzeitig die Neubildung die Bulbusentwickelung gestört hat, lässt sich freilich nicht sicher angeben, doch kann man aus dem Aufbau des Rudiments einige Schlüsse über den Grad der Entwickelung ziehen und daraus wieder Rückschlüsse auf die Zeit machen. Von Bulbustheilen ist vorhanden ein Linsenrudiment, das sich aber nicht als abgekapselte Linse darstellt, sondern als eine Wucherung von Zellen, die mit Bestimmtheit auf eine Abkunft von Linsenzellen bezogen werden müssen. Neben kleinen epitheloiden Zellen finden sich grosse Haufen von Zellen, die ganz den von Wedl zuerst beschriebenen Bläschenzellen gleichen. Von eigentlichen Linsenfasern ist nichts zu sehen. Einer der grösseren Zellhaufen ist am Rand eine Strecke weit von einer homogenen Membran bekleidet.

Aus dem Umstand, dass das Linsenrudiment keine abgeschlossene Zellwucherung darstellt, kann man wohl schliessen, dass die Linsenanlage sehr frühzeitig gestört wurde, bevor noch die Kapsel eine nennenswerthe Dicke und Widerstandsfähigkeit erlangte. Sollte schon eine Linsenkapsel gebildet sein, deren Anfänge nach Kessler in eine sehr frühe Zeit verlegt werden muss, nämlich gleichzeitig mit der Einstülpung und Abschnürung der Linse, so muss man annehmen, dass das zarte Gebilde durchbrochen wurde und

dass die etwa schon gebildeten Linsenfasern zu Grunde gegangen sind. Die restirenden Linsenzellen haben dann das Material zu dem jetzt vorhandenen Linsenrudiment abgegeben. Die Wucherungstendenz dieser Zellen ist beachtenswerth. Sie haben theils grössere zusammenhängende Haufen gebildet, theils in kleinen Dolden und Nestern das ganze vordere Bulbusrudiment durchwuchert.

Von dem Stück Linsenkapsel ist es fraglich, ob es von der ersten Anlage der Kapsel übrig geblieben ist. Wahrscheinlicher ist, dass es erst später durch Ausscheidung von den Linsenzellen entstanden ist, da es jetzt als erwiesen anzusehen ist, dass die Kapselsubstanz von den Zellen stammt.

Während das Vorhandensein einer Linsenanlage sicher constatirt werden kann, ist dieses fraglich mit der Cornea. Es findet sich an der einen Seite ein Gebilde, das möglicherweise dafür zu halten ist. Es stellt eine convexe Scheibe dar und ist von dem Linsenrudiment durch eine Eiweissschicht getrennt. Für die Auffassung als rudimentäre Cornea spricht die Gleichförmigkeit des die Scheibe bildenden sclerosirten Bindegewebes, das sich zum Theil mit Picrinsäure stark gelb färbt. Die Scheibe setzt sich gegen die Umgebung scharf ab und documentirt sich als etwas besonderes. Am Rand gehen die Fasern in das übrige Bindegewebe über. Die seitliche Lage der rudimentären Cornea muss man durch die abnormen Bindegewebs- und Linsenwucherung erklären. Allerdings findet sich nirgends ein deutliches Epithel. Doch könnte man annehmen, dass dasselbe bei den abnormen Verhältnissen zu Grunde gegangen sei. Das ihrer Innenfläche anliegende geronnene Eiweiss, das vereinzelte Zellen enthält, wird man möglicherweise auf eine rudimentäre vordere Kammer beziehen.

Ferner ist nachweisbar eine rudimentäre Retina mit einem Pigmentepithel an der Aussenfläche, das für Retinalpigment anzusprechen ist. Die Retina hat einen verschieden vollkommenen Grad der Entwickelung erreicht. Neben

Stellen, an denen alle Schichten angelegt sind und denen nur die Nervenfasern und die Ganglienzellen fehlen, kommen rudimentäre Entwickelungsstufen vor, wo man nur neben einer Limitans externa epitheloide Zellen mit grossen Kernen antrifft. Zwischen beiden Extremen finden sich Uebergänge. Fast durchweg ist die Schichtenbildung jedoch weit vorgeschritten. Die Müller'schen Stützfasern sind fast überall gut ausgebildet. Von Opticusfasern ist nirgends etwas zu entdecken.

Von den übrigen Bulbustheilen ist keiner in typischer Ausbildung vorhanden. So fehlt ein typisch angelegter Uvealtractus, — Iris, Ciliarkörper, Chorioidea, — und es fehlt die Sclera.

Ueber den Opticus kann ich keine vollständige Angabe machen, da der Durchschnitt durch den Stiel der Geschwulst noch innerhalb des Bulbusrudiments gefallen war. Soweit mir das Bulbusrudiment zu Gebote stand, habe ich nichts von Opticusfasern in demselben constatiren können.

Wenn auch die Umhüllungshäute des Auges nicht in typischer Anlage vorhanden sind, so sind doch gewisse Gewebsformationen auf die Anlage derselben zu beziehen, die freilich jetzt in atypischer Weise durcheinander gelagert sind. Dahin gehören die glatten Muskelfasern, die Pigmentstreifen im vorderen Bulbustheil, ferner das gefässreiche Bindegewebe und die dem Scleragewebe ähnlichen Faserzüge.

Auch ein Glaskörperraum ist nicht vorhanden. Bindegewebe, das mit dem Gewebe des Dermoids in Faseraustausch steht, trennt den vorderen Bulbusabschnitt mit der Linse von dem hinteren Abschnitt mit der Retina. Ob die kleinen mit feinsten Fibrillen ausgefüllten Hohlräume, die sich zwischen den Retinafalten vereinzelt finden, etwas mit Glaskörperanlage zu thun haben, ist sehr fraglich.

Aus vorstehendem Befund kann man ungefähr bestimmen, wie weit die Entwickelung gediehen war. Einerseits

können wir aus dem Vorhandensein des Linsenrudiments der Retina und des Pigmentepithels absolut sicher schliessen, dass die Einstülpung des Hornblatts und eine Linsenanlage stattgehabt hat und dass damit zugleich die secundäre Augenblase gebildet war. Andererseits können wir aus dem Fehlen eines typisch angelegten Uvealtractus und dem Fehlen der Sclera mit grosser Wahrscheinlichkeit annehmen, dass die störende Einwirkung stattgefunden hat, bevor die Umhüllungshäute angelegt waren. Auch schon aus dem Umstand, dass die Bulbustheile von dem Tumorgewebe durchwachsen, dass die Linsen- und die Retinaanlage durch Bindegewebe und Fettgewebe getrennt sind, müssen wir auf ein Stadium zurückgreifen, in dem die Bulbushüllen noch unfertig sind, und in dem die Geschwulstelemente in die Bulbusanlage eindringen konnten. Am einfachsten wäre die Annahme, dass die Elemente durch die Fötalspalte in das Bulbusinnere eingedrungen sind. Wir werden also genöthigt sein, das Auftreten der Entwickelungsstörung in eine sehr frühe Zeit zu verlegen. Und zwar möchte ich als ungefähren Zeitpunkt dafür den Anfang des zweiten Monats hinstellen.

Um diese Zeit ist die Augenspalte noch offen, wie Kölliker[1]) an einem fünf Wochen alten menschlichen Embryo feststellen konnte. Die Linsenanlage ist noch weit zurück, denn aus der Zusammenstellung, die Kölliker von den jüngsten Embryonen giebt, kann man entnehmen, dass die Linsenabschnürung erst in der fünften Woche vollendet ist. An den vier Wochen alten Embryonen war die Linse noch durchweg offen. Die Iris ist um diese Zeit noch nicht gebildet, die Umhüllungshäute sind noch nicht differenzirt. Hätten wir in der beschriebenen convexen Scheibe wirklich eine rudimentäre Cornea vor uns, so würde das mit den angegebenen zeitlichen Verhältnissen auch stimmen, da die

[1]) Verhandlungen der physik.-medic. Gesellschaft zu Würzburg. XVII, 1883.

Anlage der Cornea in die fünfte bis sechste Woche zu verlegen ist, wie der Befund Kölliker's darthut. An einem fünf bis sechs Wochen alten Embryo fand Kölliker eine deutliche Faserhaut, die an den vierwöchentlichen Embryonen noch fehlte.

Ferner würde der Umstand, dass an der rudimentären Cornea unseres Falles die Descemet'sche Membran fehlt, dafür sprechen, dass zwar die erste Anlage der Cornea erfolgt, dass aber die weitere Entwickelung zu einer Zeit gestört ist, wo die Descemet'sche Membran noch fehlt. Da von Donders die Descemet'sche Membran erst bei einem zwei- bis dreimonatlichen Embryo constatirt ist, so würde die angenommene Zeit den Befund in unserem Fall erklären.

Sodann spricht für eine frühzeitige Entwickelungsstörung noch das Fehlen von Nervenfasern in der rudimentären Retina, indem man annehmen muss, dass die Opticusfasern, die ja von aussen her in die Retina hineinwuchern, die Retina noch nicht erreicht haben. Freilich kann dieser letzte Punkt für die Zeitbestimmung weniger verwerthet werden, da das letzte Ende des Bulbusrudiments und der Orbitalinhalt nicht zur Untersuchung vorliegt.

Es würde also alles dafür sprechen, dass um die angegebene Zeit — Anfang des zweiten Monats — die Entwickelungsstörung durch den Tumor stattgefunden hat, indem er die Bulbusanlage umwachsen und durchwachsen hat.

Wo die erste Entwickelung der Geschwulst stattgefunden hat, ist nicht auszumachen. Ich stelle mir vor, dass von einer Stelle aus die Wucherung ausgegangen ist und die ganze fötale Bulbusanlage umfasst hat. Da das Cornealepithel fehlt, so könnte man denken, dass die Geschwulstbildung von der vorderen Bulbusoberfläche ausgegangen sei und von hier die Bulbusanlage umschlossen habe. Es würde sich dann die Dermoidbildung den anderen Cornealdermoiden anschliessen, nur dass sie sehr frühzeitig aufgetreten und nach hinten vorgedrungen ist.

Es ist ja überhaupt die Frage der Entstehung der Dermoide noch immer dunkel; auch der mitgetheilte Fall vermag die Frage nicht zu entscheiden. Zu den früheren Erklärungen ist in neuerer Zeit noch die Hypothese van Duyse's hinzugekommen, der die Entstehung der Dermoide, sowie auch die der Lidcolobome etc. auf abnorme Verwachsungen des Amnion mit der Oberfläche des Embryo zurückführt, eine Hypothese, deren Beweis noch aussteht und gegen die sich manches anführen lässt. Da ich Thatsächliches durch meinen Fall nicht vorbringen kann, so will ich mich auf die Frage der Entstehung der Dermoide nicht weiter einlassen. Wir haben es eben mit heterotopen Keimen der Cutis zu thun, die ihre eigene Entwickelung als Geschwulst nehmen.

Was die histologische Natur des Tumors anlangt, so ist er zu den Dermoiden zu rechnen. Man kann ihn wegen seines Fettgehalts Lipodermoid nennen. Umkleidet ist er von einer Cutis, die reich an Papillen, an Haaren, Haarbalgdrüsen und Schweissdrüsen ist. Beachtenswerth ist das Vorkommen von quergestreiftem Muskelgewebe in dem Tumor, das freilich schon früher von Bögel in einem Dermoid der Cornea beschrieben wurde. In diesem Fall könnte man auch annehmen, dass das quergestreifte Muskelgewebe aus versprengten Keimen der Bulbusmusculatur stamme, wenn es auch jetzt mit dem Rudiment selbst nicht in Verbindung steht.

Weiter ist erwähnenswerth das Vorkommen von echtem Knochengewebe in dem Dermoid. Das Knochenstückchen lag abseits vom Bulbusrudiment in Bindegewebe eingeschlossen und hatte offenbar mit demselben nichts zu thun. Da die Dermoide zu den teratoiden Geschwülsten gehören, die aus den verschiedensten Gewebselementen zusammengesetzt sind, so kann das Vorkommen von Knochen nicht verwundern. Der Befund ist längst bekannt von Dermoiden an anderen Körperstellen, z. B. im Ovarium, wenn

er auch in Cornealdermoiden des Auges bisher noch nicht beschrieben ist. Dagegen liegt eine Beobachtung v. Gräfe's[1]) vor von einem eigenthümlichen Tumor im submucösen Gewebe der Lidbindehaut des oberen Lids, in der sich ein wahres Knochenstückchen fand. Man wird möglicherweise diese kleine Geschwulst zu den subconjunctivalen Dermoiden rechnen müssen, wenn sich auch der Charakter aus der kurzen Mittheilung jetzt nicht sicher bestimmen lässt.

Aehnlich steht es mit dem Vorkommen von Knorpel in dem Dermoid. Schon Schweigger[2]) hat in einem Fall einen in Bindegewebe eingeschlossenen Netzknorpel constatirt. Die Lage des Knorpels ist aber hier insofern eine besondere, als er innerhalb des Bindegewebes liegt, das dem Bulbusrudiment angehört. Es erstreckt sich eine Strecke weit in den Bulbusstumpf hinein. Zudem ist er als hyaliner Knorpel zu bezeichnen.

Ueber die Bedeutung und die Herkunft der mit Flimmerepithel ausgekleideten Cyste, die den vordersten Theil des Bulbusrudiments einnimmt, lässt sich nichts bestimmtes aussagen. Da sie ganz innerhalb des Stranges, der das Bulbusrudiment darstellt, liegt, so muss man sie wohl mit dem Bulbusrudiment in Zusammenhang bringen. Die andere Möglichkeit wäre ja die, dass sie einen Theil des Dermoids bilde. So hat Friedländer[3]) in einem Ovarialdermoid mit Flimmerepithel ausgekleidete Cysten beschrieben, die er der Abkunft nach von den Schweissdrüsen ableitet. Es sollte sich dabei um Retentionscysten handeln, deren Wände sich mit Flimmerepithel bekleideten.

Die Lage der Cyste spricht dafür, dass sie zum Bulbus gehört. Die einzige Beobachtung, die von dem Vor-

---

[1]) Klinische Monatsblätter für Augenheilkunde 1863, 1, p. 23.
[2]) v. Graefe's Archiv für Ophthalmologie, VII, 2, p. 6.
[3]) Virchow's Archiv VI, p. 365.

kommen von einer Cyste mit Flimmerepithel im Auge gemacht ist, ist die von Krükow[1]). Derselbe fand bei einem angeborenen Hornhautstaphylom in der vorderen Kammer eine mit der Iris in Zusammenhang stehende Cyste, deren Innenwand von Flimmerepithel ausgekleidet war. Krükow nimmt in Betreff der Herkunft des Flimmerepithels an, dass die Keime durch das im Fötalleben perforirte Hornhautgeschwür in das Bulbusinnere gelangt seien und dort zu der Entwickelung der Cyste geführt haben. Und zwar stellt er sich vor, dass die Flimmerzellen aus den Respirationswegen stammen und durch die Amnionflüssigkeit in den Conjunctivalsack gelangt seien.

Leider bin ich nicht in der Lage, in meinem Fall über die Entstehung der Cyste etwas bestimmtes sagen zu können. Ich muss mich begnügen, den merkwürdigen Befund zu constatiren und die Möglichkeit zuzugeben, dass, wie Krükow annahm, die Flimmerzellen aus der Amnionflüssigkeit in den Conjunctivalsack gelangten und der Bulbusoberfläche anhafteten, und dass sie von dem Tumor, der die ganze Bulbusanlage umschlossen hat, ebenfalls mit eingekapselt wurden, wobei man freilich annehmen müsste, dass die in der Amnionflüssigkeit schwimmenden Zellen noch lebensfähig blieben und im Stande wären, sich auf fremdem Boden zu entwickeln.

Zum Schluss möchte ich darauf hinweisen, dass der mitgetheilte Fall auch von allgemeinen pathologischen Gesichtspunkten aus betrachtet ein grosses Interesse besitzt. Denn was wir vor uns haben, ist allgemein gesagt, eine Missbildung des Auges. Die Aetiologie der Missbildungen ist ja noch vielfach dunkel. Für eine Anzahl der Missbildungen jedoch weiss man jetzt sicher, dass sie veranlasst ist durch pathologische Vorgänge in der Fötalzeit, die ähn-

[1]) v. Graefe's Archiv für Ophthalmologie, XXI, 2, p. 216.

lich sind den pathologischen Processen des extrauterinen Lebens. In unserem Fall war es eine, die Bulbusanlage um- und durchwachsende fötale Geschwulst, die die Entwickelung des Auges gehemmt und modificirt und damit die beschriebene Missbildung erzeugt hat.

Herrn Professor Leber spreche ich für die freundliche Beihülfe meinen wärmsten Dank aus.

Figuren-Erklärung.

Tafel VIII und IX.

Figur 1.

Das Lipodermoid in natürlicher Grösse. (Die Härchen konnten bei ihrer Feinheit nicht angedeutet werden.)

a Geschwulst.
b Stiel der Geschwulst, mittelst dessen dieselbe in der Orbita implantirt war.

Figur 2.

Uebersichtsbild bei Loupenvergrösserung.
Sagittalschnitt, den oberflächlichen Schnitten durch das Bulbusrudiment entnommen.

a Cutis. Ein Stück äusserer Oberfläche des Dermoids.
b Fettgewebe des Lipodermoids.
c Rudimentäre Cornea, an den ursprünglichen Horizontalschnitt des Präparats stossend.
d Rudimentäre vordere Kammer.
e Pigmenttrichter, das Retinalrudiment umfassend und nach hinten in den Stiel übergehend.
f Rudimentäre Retina, soeben getroffen.
g Cyste mit Flimmerepithel, hier die Spitze des Rudiments einnehmend.
h Hyaliner Knorpel.
i Bindegewebe, in das die Nester von Linsenzellen eingelagert sind.

Figur 3.

Rudimentäre Cornea (schwache Vergrösserung).

a Cornea.
b Rudimentäre vordere Kammer.
c Lage von epithelartigen Zellen.
d Linsenrudiment in Gestalt von Bläschenzellen.
e Fettgewebe des Lipodermoids.
f Bindegewebe des Bulbusrudiments.

Figur 4.

Sagittalschnitt aus den tieferen Schichten des Bulbusrudiments.
(Schwache Vergrösserung.)

a Cutis der äusseren Oberfläche des Dermoids.
b Fettgewebe des Lipodermoids, unmittelbar an das Rudiment stossend.
c Linsenrudiment, hier aus einer compacten Masse von Bläschenzellen bestehend. Die kleinen Nester, die seitlich davon im Bindegewebe liegen, sind bei dieser Vergrösserung nicht zu sehen.
d Pigment im vorderen Bulbusabschnitt.
e Retina, stark gefaltet.
f Pigmenttrichter, die Retina umschliessend und sich nach hinten in den Stiel der Geschwult fortsetzend.
g Bindegewebe, die beiden Bulbusabschnitte trennend.
h Glattes Muskelgewebe.

Figur 5.

Ein Stückchen aus der rudimentären Retina, stark vergrössert.

Figur 6 und 7.

Linsenzellen mit merkwürdigem fädigem Gerüst im Innern.

Zur pathologischen Anatomie und Pathogenese des Schichtstaars.

Von

Dr. Otto Schirmer,

Privatdocent und zweiter Assistent an der Universitäts-Augenklinik zu Göttingen.

Mit Tafel X—XII.

Die Arlt'sche Theorie von der Entstehung des Schichtstaars — Lockerung des Kerns von der Rindensubstanz durch heftige Convulsionen im Kindesalter und dadurch hervorgerufene Trübung der Grenzschicht zwischen beiden — wurde vor nunmehr 24 Jahren vollkommen durch die Horner'sche verdrängt, die, von einer geläuterten Erkenntniss der Entwickelungsgeschichte der Linse ausgehend, annahm, dass nur die eben in Entstehung begriffenen, also die jüngsten Fasern von der schädigenden Ursache betroffen würden, sich deshalb als trübe Schicht bildeten und nun durch Auflagerung neuer, durchsichtiger Schichten, während der Kern in gewohnter Weise schrumpft, von der Kapsel ab allmählig dem Centrum zugerückt würden. Seitdem hat diese Ansicht unbestritten als die allein richtige gegolten, um so mehr, als sie von Leber[1]) auch durch eine experimentelle Beobachtung gestützt werden konnte,

[1]) Kernstaarartige Trübung der Linse nach Verletzung ihrer Kapsel etc. v. Graefe's Archiv für Ophthalmologie, XXVI, 1, S. 283 1880.

bis im vorigen Jahre Beselin[1]) den Versuch machte, auf Grund der pathologisch-anatomischen Untersuchung eines Falles von Zonularstaar eine neue Theorie der Pathogenese desselben aufzustellen, welche sich der Becker'schen Anschauung von der Entstehung der senilen Katarakt anschliesst. Jener Autor hatte nämlich in seinem Falle nicht nur eine schmale, continuirliche Spalte zwischen Kern und Corticalis gefunden, die er für das anatomische Substrat des Schichtstaars hielt, sondern auch eine Alteration des Kerns; derselbe war von einer grossen Menge kleinster Spalten und Lücken durchsetzt, welche, gleichwie die eben erwähnte grössere Spalte, mit einer feinkörnigen Masse gefüllt waren. Wenn nun auch Beselin es für wahrscheinlich hält, dass diese Lücken im Kern erst postmortal entstanden sind — der grosse concentrische Spalt dagegen ist seiner Annahme nach schon im Leben vorhanden —, so glaubt er doch mit Sicherheit aus ihnen eine chemische Alteration des Kerns erschliessen zu können, welche eine abnorme starke Schrumpfung desselben veranlasste. Die äusseren, neugebildeten Schichten können dem sich retrahirenden Kern nicht folgen, sondern lösen sich von demselben, es entsteht eine Spalte zwischen beiden, die oben zuerst erwähnte, und eben diese Spalte soll der pathologisch-anatomische Ausdruck des Schichtstaars sein. Das wesentlich neue an der Beselin'schen Theorie ist also die Annahme einmal, dass die schädigende Ursache die ganze zur Zeit ihrer Einwirkung fertig gebildete Linse in gleicher Weise betrifft und zweitens, dass die trübe Schicht nicht unmittelbar durch das schädliche Moment und nicht gleichzeitig mit dessen Einwirkung gebildet wird, sondern erst durch das Bindeglied einer Kernschrumpfung beliebig lange Zeit später.

[1]) Ein Fall von extrahirtem und mikroskopisch untersuchtem Schichtstaar eines Erwachsenen. Arch. für Augenheilk., Bd. XVIII, S. 71. 1888.

Der anatomische Befund Beselin's und damit auch seine Deutung steht im Widerspruch mit den Angaben Deutschmann's[1]), der im Jahre vorher ebenfalls einen Fall von Schichtstaar mikroskopisch untersucht hatte und den Kern unverändert gefunden, dessen Beschreibung demnach als eine Stütze der Horner'schen Theorie angesehen werden muss und vom Verfasser auch als solche hingestellt wurde. Er wurde dagegen von Lawford[2]) bestätigt, der Gelegenheit hatte, drei extrahirte Zonularkatarakten zu untersuchen und die gleichen Veränderungen im Kern fand, sowie Bruchstücke von Spalten, die zwischen Kern und Corticalis gelegen waren. Ob dieser Autor damit auch Beselin's neue Theorie acceptirt, wird nicht gesagt; jedenfalls ist auch Lawford der Ansicht, dass schmale, concentrisch zur Linsenoberfläche zwischen Kern und Corticalis verlaufende Spalten das Wesen des Schichtstaars ausmachen. Ob die Lücken des Kerns postmortal entstanden sind, wie Beselin will, vermag er nicht zu entscheiden, scheint es aber nicht für unwahrscheinlich zu halten. Um diese Widersprüche klar zu stellen und durch Beibringung neuen Materials eine breitere Basis für die Entscheidung der schwebenden Fragen zu schaffen, möchte ich in Folgendem vier neue Fälle von klinisch diagnosticirtem Schichtstaar, darunter zwei doppelte, beschreiben, die im Laufe der letzten drei Jahre an hiesiger Klinik extrahirt und mir durch die Güte des Herrn Professor Leber zur Untersuchung überlassen wurden. Dem schliesst sich ein weiterer Fall von Schichtstaar an, den ich zufällig bei der Untersuchung eines wegen Schmerzhaftigkeit enucleirten, secundär glaukomatösen bulbus gefunden habe — derselbe hatte wegen eines grossen staphylomatösen Leukoms

[1]) Pathologisch-anatomische Untersuchung eines menschlichen Schichtstaars. v. Graefe's Archiv für Ophthalmologie, XXXII, 2, S. 295. 1886.

[2]) On the pathological Anatomy of lamellar or zonular Cataract. Royal London ophth. Hosp. Rep. Vol. XII, P. II, S. 184. 1888.

der Cornea intra vitam nicht diagnosticirt werden können — und schliesslich ein Fall von experimentellem Schichtstaar beim Kaninchen.

Fall 1 (Fig. 1 und 8).

August Br. 10 Jahre alt.

11. September 1886. Beiderseits mittelgrosser ziemlich opaker Schichtstaar; auch einzelne äquatoriale Trübungen finden sich. In anamnesticher Beziehung ist nur notirt, dass Patient erst im Alter von zwei Jahren gehen lernte.

R. Finger in 10—12 Fuss,

L. Finger in 10 Fuss gezählt.

Es wurde L. am 13. und R. am 16. September eine Discision gemacht, jedesmal nur ein feiner Ritz in die Kapsel. Da sich die Wunden schlossen, ohne dass auch nur eine Spur von Linsenmasse hervorquoll, wurde am 28. September R. nochmals die Kapsel in grösserer Ausdehnung discidirt. Auch jetzt war der Effect ein sehr geringer. Deshalb erscheint es gerechtfertigt, entgegen der sonst üblichen Praxis hier ausnahmsweise die Extraction der Katarakt vorzunehmen. Einmal war bei der ziemlich beträchtlichen Grösse der Katarakt und der bei der Discision gezeigten compakten Beschaffenheit der Linse zu erwarten, dass dieselbe ziemlich in toto herauskommen würde, zumal nach vorausgeschickter Kapselextraction nach der Förster'schen Methode; und dann war bei der geringen Quellungsfähigkeit der Corticalis selbst bei Zurückbleiben von Corticalresten keine erhebliche Gefahr durch Linsenquellung zu besorgen. Die Extraction versprach somit jedenfalls rascher und wohl auch vollkommener zum Ziele zu führen, als die Fortsetzung der Discionsmethode. Es wurde daher am

11. October R. die modificirte Linearextraction gemacht. Es gelingt, die Linse fast vollständig zu entfernen; einige geringe Reste müssen wegen vorgefallenen Glaskörpers im Auge gelassen werden. — Normale Heilung. In der Mitte des Coloboms eine freie, kreisförmige Lücke, die Peripherie noch etwas getrübt. Die Sehschärfe betrug am 25. October mit + 10 D nur Finger zählen in 18 Fuss, mit + 14 D zählt P. Punkte der Burchardt'schen Probe No. 100 in ca. 20 cm; Patient kann nicht lesen.

Nun wurde am 29. October auch L. die modificirte Linearextraction gemacht. Mittelst der Förster'schen Pincette wird

ein grosses Stück Kapsel extrahirt und hierauf die Linse leicht, fast in toto und ohne Glaskörperverlust entbunden. Geringe an der Hinterkapsel zurückgebliebene Corticalreste resorbiren sich während der völlig normalen Heilung. Am 13. November ist der Augenhintergrund scharf sichtbar. Trotzdem beträgt s mit + 10 D nur $^6/_{60}$, so dass also jedenfalls eine Amblyopie anzunehmen ist, die auch am anderen Auge die mangelhafte Sehschärfe zum Theil erklärt. Seit dieser Zeit hat der Patient nichts wieder von sich hören lassen.

Die rechte Linse ist leider verloren gegangen; die linke, also die nur einmal discidirte, war in Müller'sche Flüssigkeit gelegt, wurde gewässert, in Alkohol nachgehärtet und in Celloidin eingebettet. Ihr äquatorialer Durchmesser beträgt $7^1/_2$ mm, der Dickendurchmesser $3^1/_2$ mm. Es scheint überall ziemlich gleichmässig viel Corticalis bei der Extraction abgestreift zu sein.

Die mikroskopische Untersuchung wurde hauptsächlich an Schnitten, zum Theil auch an Zupfpräparaten angestellt. Die besten Bilder gaben, wie auch Deutschmann hervorhebt, ungefärbt in Glycerin eingelegte Schnitte. Doch wurde auch hier, wie in den übrigen Fällen die Wirkung von Hämatoxylin, Eosin, Pikrolithionkarmin, Jod, Osmiumsäure und verschiedenen Anilinfarben geprüft, hauptsächlich deshalb, weil in Fall 4 eine eigenthümliche Reaction der Staarschicht auf Hämatoxylin eingetreten war und ich deshalb glaubte, vielleicht noch ein oder das andere Färbemittel finden zu können, das eine specifische Reaction gäbe. Doch erwies sich diese Hoffnung als falsch, Staarschicht, Kern und Corticalis färbten sich in den drei anderen Fällen mit allen versuchten Tinctionsmitteln ganz gleichmässig.

Die getrübte Schicht stellt auf dem Querschnitt ein ovaläres continuirliches Band dar, etwa 0,25—0,30 mm breit, welches makroskopisch und bei Loupenvergrösserung eine völlig scharfe äussere und innere Grenze zeigt (Fig. 1, b) Sein äquatorialer Durchmesser beträgt $5^3/_4$, der Dickendurchmesser 3 mm. Es stösst vorn an den Rand der erhaltenen Linse an, hinten ist es noch durch eine schmale Corticalschicht von ihm getrennt. Mikroskopisch zeigt es sich zusammengesetzt aus einer sehr grossen Anzahl kleinster, rundlicher Gebilde (0,008 bis 0,01 mm), die sehr wahrscheinlich als Lücken zwischen den Fasern aufzufassen sind (Figg. 6, 8, b) Es lässt sich nämlich an vielen nachweisen, dass sie entsprechend der Faserrichtung in zwei feine, oft strichförmig verlängerte Spitzen auslaufen,

die nur dem Auseinanderweichen von Fasern entspechen können; ferner erhielt ich an Zupfpräparaten nie Bilder, welche mit Sicherheit ein Tröpfchen in einer Faser zeigten; ich konnte mich nie bestimmt davon überzeugen, dass es nicht auf oder unter derselben läge. Dagegen sah ich öfters einer Faser seitlich kleine Gebilde anhaften, welche sich deutlich ausserhalb der Faserhülle befanden. Kann ich es somit auch nicht mit absoluter Gewissheit aussprechen, dass Tröpfchen innerhalb der Fasern nicht vorkommen, so ist doch sicher, dass diese nur die sehr grosse Minderzahl bilden können; in der Regel sind sie zwischen die Fasern gelagert. — Gefüllt sind diese Lücken fast durchweg mit einer bei schwachen Vergrösserungen homogen erscheinenden Masse, die sich erst bei Immersion in feinste Körnchen auflöst. Nur wenige und durchweg nur grössere zeigen einen concentrisch geschichteten Inhalt, der übrigens dieselben Farbenreactionen giebt, wie jene feinkörnigen Massen.

Die Linsenfasern in dieser Staarschicht sind im Allgemeinen erhalten; ihr Verlauf ist ein vielfach gewundener und gebogener (Fig. 6), wie zu erwarten war bei so massenhafter Lückenbildung. Zum Theil schon an sehr dünnen Schnitten, besonders deutlich aber an Zupfpräparaten sieht man, dass ihr Aussehen nicht mehr als völlig normal zu bezeichnen ist. Ihre Ränder sind unregelmässig ausgebuchtet, mit feinen Auswüchsen, die zum Theil aber wohl Auflagerungen sind, versehen und mit vielen Zäckchen besetzt; der Inhalt grösstentheils feinkörnig geronnen. Grössere Myelintropfen konnte ich, wie gesagt, nicht in ihnen nachweisen. — Der Kernbogen der Linse ist wohl erhalten und lässt sich bis zum Innenrande der Staarschicht verfolgen. Die Kerne zeigen hier die Degenerationsformen des physiologischen Kerntodes, körnigen Zerfall, wobei die volle Tinctionsfähigkeit für Hämatoxylin und Karmin gewahrt ist; doch schien es mir, als ob sich diese Formen hier zahlreicher fänden, als in normalen Linsen. Jedenfalls giebt es auch völlig normale Kerne in der Staarzone.

Die Begrenzung der letzteren nach aussen ist eine recht scharfe. Die Schicht mit den massenhaften kleinen Lücken grenzt unmittelbar, ohne jeden Uebergang, an die Cortikalschichten an, welche man fast als normal bezeichnen kann, abgesehen von den zu äusserst gelegenen Fasern, die durch mechanische Insulte bei der Entbindung gänzlich verändert und in ihrer Structur zerstört sind. Nur hier und da findet sich eine Gruppe von Tröpfchen, die etwas grösser sind, als wir

sie in der Staarzone gefunden hatten, nur da und dort liegen einige schmale Spaltsysteme. Doch ist dies Alles recht wenig und man wird sicher nicht fehlgehen, wenn man diese Unregelmässigkeiten auf die im Leben beobachteten Trübungen der Cortikalschicht bezieht, zum Theil sind sie vielleicht auch durch die vorhergegangene Discision bedingt, an einzelnen der Spalten mag auch die mit der Extraction notwendig verbundene Quetschung Schuld tragen. Alles in Allem aber kann man sagen, dass sich die Staarschicht scharf gegen eine verhältnissmässig normale Corticalis absetzt. — Nicht ganz so ist ihre Grenze gegen den Kern hin (Fig. 8, b), der ebenfalls von vielen Lücken durchsetzt ist. Makroskopisch erscheint allerdings auch sie absolut scharf, aber unter dem Mikroskop lässt sich doch ein, wenngleich sehr schneller Uebergang von den Lücken der Staarschicht zu denjenigen des Kerns constatiren. Ich gebrauche für die letzteren das Wort „Lücken" ohne jeden Vorbehalt, denn es lässt sich hier überall mit Sicherheit nachweisen, dass sie zwischen den Fasern gelegen sind. Die meisten haben zugespitzte Enden, zum Theil sind sie von Fasern durchzogen, welche die oben beschriebenen Veränderungen zeigen, Zupfpräparate sprechen für diese Anschauung und schliesslich sind die Lücken viel zu gross, als dass man sie sich innerhalb der Fasern gelegen vorstellen könnte. Es beträgt nämlich ihre Länge 0,04—0,07 mm, die Breite 0,02—0,03 mm; nur spärlich dazwischen verstreut finden sich solche von 0,01 mm Durchmesser, also von der Grösse der in der Staarschicht gefundenen. Gefüllt sind alle mit der gleichen feinkörnigen Masse. Im Allgemeinen liegen die grössten Lücken, aber am spärlichsten gesät zunächst dem Centrum des Kerns; je näher seiner Peripherie, um so kleiner und um so zahlreicher werden sie, bis sie schliesslich in die Staarschicht selbst übergehen.

Zum Schluss sei noch eines Spaltensystems gedacht, welches genau dem hinteren Linsenpol symmetrisch gelagert nach innen von der Staarzone und ihr concentrisch verläuft; es findet sich demnach nur an meridionalen oder nahezu meridionalen Schnitten; je mehr tangential dieselben fallen, um so kleiner wird es und verschwindet bald gänzlich. Die Spalten sind jedenfalls durch die Härtung nicht unbeträchtlich erweitert, denn sie sind fast ganz leer und ich glaube nicht, dass der Inhalt nachträglich herausgefallen ist, da er im Allgemeinen bei Linsen keine grosse Tendenz dazu zeigt; auch in dieser Linse war der Inhalt selbst der grössten Lücken des Kerns

stets erhalten. Aber wie dem auch sei, ein schmales Spaltensystem muss an dieser Stelle jedenfalls schon intra vitam vorhanden gewesen sein. Es ist von wohlerhaltenen Fasern durchzogen, der vorhandene Inhalt ist feinkörnig, wie in den oben beschriebenen Lücken, aber untermischt mit Tröpfchen einer mit Hämatoxylin sich stärker tingirenden Substanz, die weder mit Jod noch mit Osmiumsäure eine charakteristische Reaction giebt. Die Grösse dieser Tröpfchen schwankt von der minimalsten bis fast zur doppelten Grösse der Linsenkerne. Ich sehe in ihnen nichts weiter als Gerinnungsproducte der Flüssigkeit, die im Leben diese Spalten füllte. Ihr eigenthümliches Verhalten dem Hämatoxylin gegenüber zeigt eine Annäherung an Fall 4; eine Erklärung für dasselbe vermag ich nicht zu geben.

Der anatomische Befund noch einmal kurz zusammengefasst ist also folgender: Entsprechend der makroskopisch als Staar imponirenden Zone findet sich ein ovaläres Band, in welchem dicht gedrängt sehr kleine, rundliche Gebilde liegen, die sicher zum grössten Theil, vielleicht alle als Lücken zwischen den Fasern aufzufassen sind. Der Kern ist von einer geringeren Zahl grösserer Lücken durchsetzt, die je näher dem Centrum um so spärlicher werden. Symmetrisch an dem hinteren Pol gelagert, nach innen von der getrübten Schicht, findet sich ein nicht sehr ausgedehntes System schmaler Spalten. Nach aussen von der Staarzone finden sich nur wenige Lücken und Spalten, die zum Theil auf intra vitam beobachtete Trübungen, zum Theil auf eine vorhergegangene Discision, zum Theil auch auf mechanische Insulte während der Operation zu beziehen sind.

Fall 2 und 3 (Fig, 2, 3, 9, 10).

Auguste M. 14 Jahre alt.

3. Juni 1882. Beiderseits angeblich angeborener Schichtstaar mit Centralkapselstaar.

Beiderseits Finger in 15 Fuss gezählt.

Am gleichen Tage wurden, ohne vorherige Erweiterung der Pupille, R. nach innen unten ein schmales Colobom angelegt.

13. Juni 1882. Normale Heilung. Trotz anscheinend ganz befriedigenden operativen Erfolges ist das Sehvermögen auffallend gering, es beträgt nur Finger zählen in 10 Fuss. Dies schlechte Resultat erklärt sich zum Theil durch eine nicht unbeträchtliche Verkleinerung des Linsensystems, wodurch der

Linsenrand in einiger Entfernung vom Hornhautrand im Colobom zum Vorschein kommt; die übrigen Medien sind klar. — Die Fixation ist unsicher, daher die ophthalmoskopische Untersuchung sehr mühsam, das Bild unklar.

Am 24. Mai 1883 wird Patientin wieder vorgestellt; es ist an dem Tage notirt: beiderseits angeblich angeborener Schichtstaar. R. Colobom nach innen unten.

R. s. Finger zählen in 16 Fuss. Jäger Nr. 6.

L. s. Finger zählen in 5—6 Fuss. Jäger Nr. 17.

Nach Homatropin L. s. Finger zählen in 17 Fuss.

Am 25. Mai 1883 wird L. ein schmales Colobom nach innen unten angelegt. Die Heilung verläuft normal.

3. Juni 1883. L. s. Finger zählen in 16—17 Fuss. Jäger Nr. 9.

20. Mai 1889. Die Untersuchung ergiebt jetzt beiderseits einen doppelten Schichtstaar, der durch die Colobome gut sichtbar ist, während früher nur ein einfacher notirt ist. Die innere Schicht ist recht klein, aber sehr opak, nicht zu durchleuchten, die äussere ziemlich gross, ihr Rand hier und da etwas ausgezackt. Sie sieht bei focaler Beleuchtung nicht besonders dicht aus, bei Betrachtung mit dem Concavspiegel erhält man jedoch so gut wie kein rothes Licht durch dieselbe. Um diese äussere Schicht liegt eine sehr dünne Lage ungetrübter Fasern. Die Linse ist erheblich geschrumpft, man sieht ihren Rand im Colobom in einiger Entfernung vom Hornhautrand verlaufen; die Zonulafasern sind sehr deutlich sichtbar. — Am vorderen Pol findet sich beiderseits ein Pyramidalstaar von gelblich-weisser Farbe, dessen Basis auf der äusseren getrübten Schicht ruht; seine Spitze prominirt über die Linsenkapsel. Dieser Befund ist für beide Augen vollkommen der gleiche. — Patientin hat nicht auffallend spät gehen gelernt, an Krämpfen will sie nie gelitten haben.

21. Mai 1889. Da die äussere getrübte Schicht so excentrisch gelegen ist, dass man zumal nach dem günstigen Resultat des ersten Falls hoffen darf, die Linse bis auf geringe Corticalreste entfernen zu können, wird heute R. in Cocainanaesthesie die Extraction nach innen unten mit Benutzung des alten Coloboms ausgeführt. Nach Vollendung des Schnittes wird der Pyramidalstaar mit der Förster'schen Pincette gefasst; im selben Augenblick macht die Patientin einen heftigen Ruck mit dem Kopf, wodurch der Pyramidalstaar abbricht und nach aussen verschoben wird. Die Kapsel ist indess genügend er-

öffnet, die Linse tritt auf sanften Druck ohne besondere Schwierigkeit aus; das Pupillargebiet scheint rein.

3. Juni 1889. Der Heilungsverlauf war normal. Verschiedene Staarreste, die, an der hinteren Kapsel gelegen, in den ersten Tagen doch noch zum Vorschein gekommen waren, haben sich grösstentheils resorbirt.

s. mit + 9 D = $^6/_{60}$, mit + 14 D Jäger Nr. 6.

5. Juni 1889. L. in Chloroformnarkose Extraction nach innen unten, die in ähnlicher Weise verläuft; nur tritt zusammen mit der Linse eine kleine Glaskörperblase aus, die abgetragen wird. Der Pyramidalstaar konnte hier mit der Försterschen Pincette entfernt werden.

18. Juni 1889. Die Heilung war auch auf diesem Auge in normaler Weise von Statten gegangen. Auch hier hatten sich in den ersten Tagen nach der Operation einige zurückgebliebene Corticalflocken gezeigt, die jetzt fast völlig resorbirt sind. L. mit + 9 Ds = $^6/_{60}$, mit + 14 D Jäger Nr. 5. Der Augenhintergrund ist beiderseits völlig normal, das Bild noch durch etwas Kapseltrübung verzerrt.

Sofort nach der Extraction war die rechte Linse in Müller'sche Flüssigkeit gelegt; nach 17 Tagen wurde sie herausgenommen, gewässert und in Alkohol nachgehärtet. Die linke Linse kam sofort in 60 % Alkohol, der binnen vier Tagen bis zu absolutem gesteigert wurde. Beide Linsen wurden in Celloidin eingebettet, mit dem Mikrotom geschnitten und theils gefärbt, theils ungefärbt in Glycerin oder Canadabalsam untersucht. Ich beschreibe hier nur die eine der beiden Linsen, da die andere eine bis in alle Einzelheiten genau gleiche Structur zeigt; auf die einzige vorhandene Differenz werde ich zum Schlusss aufmerksam machen.

Betrachtet man einen ungefärbt in Glycerin gebetteten Schnitt oder den Querschnitt der Linse selbst, so bemerkt man um einen anscheinend klaren Kern eine nach beiden Seiten hin scharf abgesetzte, getrübte Zone von 0,45 mm Breite (Figg. 2 u. 3). Der lange Durchmesser des Ovals, welches diese Schicht bildet, beträgt $3^1/_4$ mm, der kurze 2 mm. Es folgt von neuem eine klare Schicht, die am Aequator sehr viel breiter ist als an den beiden Polen und schliesslich unmittelbar am Linsenrand — jedoch nur an beiden äquatorialen Parthieen deutlich erhalten — von neuem eine trübe Zone von 0,25—0,30 mm Breite. Die Länge der ganzen Linse beträgt R. 6, L. $6^1/_2$ mm, die Dicke R. $2^1/_4$, L. $2^3/_4$ mm.

Lege ich jetzt den Schnitt unter das Mikroskop und betrachte ihn zunächst nur mit schwachen Vergrösserungen, so sehe ich sofort, dass beide getrübte Schichten aus einer grossen Menge von Lücken bestehen, dass aber auch der Kern und die Zone zwischen den beiden Staarschichten von einer nicht unbeträchtlichen Menge gleicher Gebilde durchsetzt sind (Fig. 9 und 10). Im Kern zeigen dieselben eine Anordnung zu einer dritten concentrischen Schicht, nahe um das Centrum der Linse gelegen (Figg. 9 und 10b); nach vorn stösst sie an den klaffenden Sternstrahl an. Makroskopisch ist sie, wenn man sich erst von ihrer Existenz und Lage überzeugt hat, auch als sehr zarte weissliche Linie sichtbar. Die Lücken aller drei Schichten, sowie der zwei intermediären Zonen liegen höchst wahrscheinlich sämmtlich zwischen den Fasern; doch findet sich auch hier eine Anzahl kleinster, rundlicher Tröpfchen, für welche sich dies nicht unmittelbar mit Sicherheit nachweisen liess (Fig. 7b), sondern mehr aus der Analogie geschlossen werden musste. Es gilt für sie Alles bei Fall 1 gesagte.

Die Grösse dieser Lücken ist beträchtlichen Schwankungen unterworfen. Die spärlichen im Centrum des Kerns und die der innersten Schicht sind zwischen 0,008 und 0,018 mm lang und etwa $^1/_3$ so breit. Sie liegen mit Vorliebe perlschnurförmig aneinander gereiht, entsprechend der Längsrichtung der Fasern oder scheinen theilweise zusammengeflossen, ähnlich der Abbildung 5 von Beselin. In der nun folgenden intermediären Zone haben sie im Allgemeinen gleiche Configuration, finden sich aber nur vereinzelt vor. Die mittlere trübe Schicht, die breiteste der drei, enthält die grössten Lücken bis zu 0,08 mm lang und halb so breit (Fig. 7, a); durchschnittlich sind sie vielleicht 0,03—0,04 mm gross. Hier und da werden sie von kleinen Faserbündeln und einzelnen Fasern durchschnitten. Letztere sind häufig verbreitert und zeigen einen welligen Contour; stellenweise sind sie mit kleinen Buckeln besetzt, wie wenn feinste Tröpfchen daran hafteten. Kerne konnte ich in ihnen nicht nachweisen; überhaupt in dem ganzen erhaltenen Theil der Linse fand ich keine. — Es sind jedoch nicht die eben erwähnten, grossen Lücken allein, welche der mittleren Zone das getrübte Aussehen verleihen; in vielleicht noch höherem Grade tragen dazu bei eine grosse Anzahl kleinster Tröpfchen von etwa 0,005 mm Durchmesser, ähnlich den in Fall 1 beschriebenen, welche dort allein die Staarschicht bildeten (Fig. 7, b).

Es folgt die zweite intermediäre Zone, welche relativ wenige Veränderungen enthält, abgesehen von einem grossen, concentrischen Spalt, der sich in beiden Linsen verschieden verhält und deshalb einzeln beschrieben werden muss. An der Linse des linken Auges (Fig. 10, e) verläuft er unmittelbar nach aussen von der mittleren Staarschicht. Er setzt am klaffenden vorderen Sternstrahl ein, umfasst die ganze Vorderfläche der Linse, umgreift den Aequator und endet an beiden Seiten etwa in der Mitte zwischen Aequator und hinterem Pol, sodass letzterer frei bleibt. Er hält sich nicht mit absoluter Genauigkeit an dieselbe Schicht, sondern macht beiderseits am Aequator einen kleinen Sprung, dergestalt, dass der Spalt in der hinteren Linsenfläche etwas näher dem Centrum liegt, als in der vorderen. Seine Breite variirt; wo sie am grössten ist, beträgt sie 0,09 mm; im Allgemeinen überschreitet sie 0,05 mm nicht. Sein Inhalt ist der gleiche, wie der der oben beschriebenen Lücken, jedoch hier und da untermischt mit grösseren, mehr homogenen Tröpfchen, die in jeder Beziehung dieselbe Reaction geben, wie die feinkörnig geronnenen Massen. — Etwas anders liegen die Verhältnisse am rechten Auge (Fig. 9, e). Auch hier wird sich vermuthlich, unmittelbar nach aussen von der mittleren Staarschicht ein schmaler, aber circulärer Spalt befunden haben. Man kann dies daraus schliessen, dass die Corticalschichten, jedenfalls durch die mechanischen Momente während der Entbindung, sich hier von den mehr centralen Parthieen losgelöst haben, zum Theil an ihnen verschoben, zum Theil von ihnen entfernt, so dass eine klaffende Lücke entstanden ist. Hier und da adhäriren der Grenzschicht noch spärliche Reste körniger Gerinnungsmassen; an anderen Stellen stehen Stümpfe abgerissener Fasern vor, die wohl ursprünglich den Spalt durchquerten; er scheint sich also auch hier nicht an genau dieselbe Schicht gebunden zu haben. Ueber seine Breite lässt sich natürlich nichts aussagen. — Ausser diesen beiden Spalten enthält die Zone nur eine mässige Anzahl meist etwas länglicher Lücken, die an Aussehen und Menge denjenigen vollkommen gleichen, welche zwischen der innersten und der mittleren Trübungsschicht gefunden wurden.

Dieser Fall bedarf noch einer kurzen Epikrise; es ist die Differenz zwischen dem früheren und dem jetzigen Befunde zu erklären; damals war ein einfacher Schichtstaar notirt, jetzt fand sich ein doppelter. Ist es möglich, dass

die äussere Schicht damals übersehen wurde? Schwerlich. Wenn sie auch vielleicht vor der Iridectomie nicht bemerkt wurde, da kein Atropin eingetropft worden ist, so hätte sie doch später im Colobom bemerkt werden müssen und sie wäre sicher notirt, da sich ausdrücklich bemerkt findet, dass die ganze Linse etwas geschrumpft ist. Auch im folgenden Jahre, als sich Patientin zur Operation ihres anderen Auges wieder vorstellte, ist nur von der Existenz einer einfachen Staarschicht die Rede. Schliesslich wäre zweifelsohne eine Iridectomie überhaupt nicht vorgenommen, wenn damals schon die gleichen Verhältnisse wie jetzt vorgelegen hätten; die äussere getrübte Schicht liegt so excentrisch und müsste damals noch peripherer gelegen haben, so dass nur eine minimale Besserung des Sehvermögens durch Anlegung eines Coloboms zu erwarten gewesen wäre.

Aus all diesen Gründen kann ich es wohl als sicher hinstellen, dass die äussere Staarschicht sich erst nach der letzten Vorstellung im Jahre 1883 entwickelt hat, also zwischen dem achten und vierzehnten Lebensjahre der Patientin, vermuthlich bald nach dem achten Jahre, da sich jetzt schon wieder eine Schicht ungetrübter Corticalis aussen angelagert findet. Man muss hier, da die Iridectomie wohl Niemand wird anschuldigen wollen, eine Wiederholung der ursächlichen Momente annehmen; etwas bestimmtes liess sich anamnestisch allerdings nicht nachweisen.

Die Adhärenz des Pyramidalstaars an der äusseren getrübten Schicht wird sich in analoger Weise erklären, wie die Adhärenz der Kapselnarbe an dem getrübten Kern in Leber's Fall[1]) von experimentellem Schichtstaar beim Kaninchen. Bei der Bildung der zweiten Staarschicht entstand eine so innige Verbindung zwischen dieser und dem Pyramidalstaar, dass die neugebildeten Fasern nicht zwischen beide vorzudringen vermochten, sondern ein kreisförmiges

[1]) loco cit.

Loch frei liessen, in welcher die Basis des Pyramidalstaars eingeschlossen ist.

Fall 4 (Fig. 4).

Werner Str. 33 Jahre.

9. October 1888. L. Cataracta zonularis mit dem Spiegel nicht zu durchleuchten. Bei erweiterter Pupille zeigt sich rings um dieselbe eine schmale Schicht ungetrübter Corticalis, in welcher nur hier und da einige trübe Speichen in der Form der bekannten Reiterchen sich finden. Die ganze Linse ist mässig geschrumpft und abgeflacht.

L. Finger zählen in 1 Fuss. Lichtschein und Projection gut. RsE = $^6/_6$. Linse vollkommen klar und durchsichtig.

Am 23. October 1888 wurde L. die modificirte Linearextraction nach oben mit dem Linearmesser gemacht. Nach der Iridectomie wird mit der Förster'schen Pincette ein Kapselstück extrahirt und hierauf der vorsichtige Versuch gemacht, die Cataract durch sanften Druck zu entfernen. Dieselbe stellt sich allerdings ein, aber hinter ihr eine kleine Glaskörperblase. Deshalb wird die Schlinge eingeführt und mit ihr der Staar ohne weiteren Zwischenfall extrahirt; der Glaskörperprolaps wird abgetragen; die Wundränder legen sich gut aufeinander.

10. November 1888. Die Heilung verlief vollkommen normal; in der Pupille liegen noch zarte Kapselreste.

L. mit + 13 Dsph. ⊂ D cyl. A. h. 1 + 2,25 s. = $^6/_{18}$.

Der Staar wurde unmittelbar nach der Operation von mir möglichst vorsichtig in einem grössten Durchmesser durchschnitten. Auf dem Querschnitt findet sich eine mässig breite, getrübte Zone (Fig. 4, b), concentrisch zur Linsenoberfläche gelagert, welche einen anscheinend klaren Kern umschliesst. Nach aussen von ihr liegen beiderseits am Aequator Corticalschichten, welche bis auf die oben erwähnten, radiären Speichen vollkommen durchsichtig sind; vorn und hinten sind dieselben bei der Extraction abgestreift, ja auch das getrübte Band weisst an beiden Polen einen grösseren Defect auf. Die Länge der Linse beträgt 7, ihre Dicke 3 mm, der Längsdurchmesser der getrübten Schicht 6 mm. — Beide Hälften wurden hierauf in Alkohol von steigender Concentration, bei 60 % angefangen, gehärtet, und die eine Hälfte in Celloidin, die andere in Paraffin eingebettet.

An ungefärbt in Glycerin eingelegten Schnitten findet man ohne Weiteres das oben erwähnte trübe Band wieder, das,

abgesehen von den beiden Polen, wo es abgestreift ist, ganz continuirlich ist. Die grösste Breite hat dasselbe am Aequator, sie beträgt hier 0,3 mm. Der vordere und hintere Abschnitt des Ovals ist merklich schmaler, etwa 0,2 mm. Unter dem Mikroskop sieht man, dass die trübe Schicht durch eine grosse Anzahl länglicher Lücken zwischen den Fasern gebildet wird, die mit einer ziemlich grobkörnigen Masse gefüllt sind. Ihre Lage zwischen den Fasern lässt sich zweifellos ersehen aus den spitz zulaufenden Enden und der nicht unbeträchtlichen Grösse (0,08 mm lang und 0,04 mm breit). Am sichersten beweisen es Stellen, wo der Inhalt dieser Lücken herausgefallen ist, und man die Contouren der beiden begrenzenden Fasern und ihre schliessliche Aneinanderlagerung auf das Schönste verfolgen kann. — Ausser zu diesen grösseren Häufchen angesammelt findet sich in der Staarschicht vertheilt noch eine grössere Menge einzeln oder zu mehreren liegender feinster Körnchen, die mit jenen morphologisch und in ihrem Verhalten zu den verschiedensten Färbemitteln vollkommene Uebereinstimmung zeigen; ich halte deshalb beide für identisch. Sie sind — mindestens zum grössten Theil — zwischen den Fasern gelegen. Besonders schön tritt dies an Hämatoxylinpräparaten hervor, wenn die Färbung so modificirt ist, dass die Körnchen intensiv blau tingirt, die Fasern ganz hell geblieben sind.

Die Linsenfasern selbst zeigen in diesem Fall grössere Veränderungen, als in den oben beschriebenen. Sie sind vielfach verbreitert, ihr Contour ist wellig oder ausgebuchtet, oft geradezu varicös; stellenweise sind sie vollkommen zerfallen. Kerne oder Kernreste konnte ich in ihnen nicht nachweisen.

Ein sehr auffallendes Bild erhält man, wenn man den Schnitt ein oder zwei Minuten in Hämatoxylin legt und dann kurz in Wasser abspült; auf schwach blau gefärbtem Grunde hebt sich die Staarschicht schon makroskopisch tief dunkelblau ab. Bei stärkerer Vergrösserung sieht man, dass diese Tinction durch die Linsenfasern der Staarzone hervorgerufen wird, während der grobkörnige Inhalt der Lücken bis auf den schwach tingirten Rand fast ungefärbt geblieben ist. Besonders intensiv blau fand ich diejenigen Stellen, wo sich am ungefärbten Präparat eine grössere Menge der oben erwähnten, zerstreuten Körnchen fand und ferner die zunächst die Lücken umgebenden Fasern. Bei längerer Einwirkung des Hämatoxylins färbte sich auch die grobkörnige Inhaltsmasse der Spindeln selbst

dunkelblau und sie blieb allein intensiv gefärbt, wenn der Färbung eine länger dauernde Entfärbung in höchst verdünnter Essigsäure folgte. Gleiche oder ähnliche Tinction konnte ich mit keinem anderen Farbstoff erzeugen; alle färbten den Staar und die umgebenden Linsenschichten gleichmässig. Es wurden versucht Jod, Osmiumsäure, Pikrinsäure, Eosin, Methylenblau, Methylviolett, Fuchsin, Gentianaviolett und Nigrosin. Eine Erklärung für dies eigenthümliche Verhalten vermag ich nicht zu geben, ebensowenig eine Analogie dafür aufzufinden. Nur das, scheint mir, kann man mit Sicherheit daraus schliessen, dass der Inhalt der Fasern und die intercelluläre Flüssigkeit in gleicher Weise chemisch verändert sind. Uebrigens möchte ich noch einmal hervorheben, dass die intensive Färbung der Fasern eine diffuse war, nicht durch feinste, dicht gelagerte Körnchen hervorgerufen, die sich intensiv tingirt hatten. Dieser Befund war übrigens bei der Celloidin- und Paraffineinbettung genau der gleiche.

Der Kern zeigt, wenngleich in geringerem Grade dieselben Veränderungen, wie die drei oben beschriebenen Fälle: spärliche, rundliche Lücken, 0,015—0,03 mm lang, die wahrscheinlich zwischen den Fasern liegen. Die Corticalschichten sind bei den verschiedenen, in frischem Zustande mit ihnen vorgenommenen Manipulationen — Extraction und Halbirung der Linse — so gequetscht und verändert, dass sich über ihr Aussehen in normalem Zustande nichts Bestimmtes sagen lässt.

Es scheint mir aus dem klinischen Befunde und der mikroskopischen Untersuchung zweifellos hervorzugehen, dass wir es auch hier mit einem typischen Fall von Schichtstaar zu thun haben, obschon das einseitige Auftreten desselben bekanntlich eine grosse Seltenheit ist. Doch führt schon Davidsen[1]) in seiner Monographie einen Fall an (F. 6), wo sich bei einem 19jährigen Mädchen R. ein kleiner Schichtstaar und der Ansatz einer zweiten peripherischen Zone fand, während L. die Linse vollkommen intact war; und einen analogen Fall sah ich erst kürzlich in hiesiger Klinik bei einem 30jährigen Mann; der Staar hatte

[1]) Sophus Davidsen: Zur Lehre vom Schichtstaar. Inaug.-Dissert. Zürich 1865.

sich in früher Jugend spontan entwickelt. — Die Entstehung des Schichtstaars in Fall 4 kann man, obwohl anamnestische Anhaltspunkte fehlen, doch mit ziemlicher Sicherheit in eine aussergewöhnlich späte Zeit verlegen, da der längere Durchmesser 6 mm betrug bei einem Alter des Patienten von 33 Jahren. Uebrigens hatte auch bei Beselin's 40jährigem Patienten die Staarzone eine Ausdehnung von 5 mm. Da hier schon im fünfzehnten Lebensjahr wegen Schichtstaars eine Iridectomie gemacht war, giebt uns dies einen ungefähren Anhaltspunkt, wie sehr langsam in späteren Jahren die Auflagerung neuer Corticalschichten und die Schrumpfung des Kerns vor sich geht.

In vorstehender Beschreibung habe ich mehrfach, geleitet durch ihr mikroskopisches Aussehen für die Zone dicht gedrängter kleiner Lücken, den Ausdruck „Staarschicht" gebraucht und mich dadurch in Widerspruch mit Beselin[1]) und Lawford[1]) gesetzt, die für das anatomische Substrat der Trübung concentrisch den Kern umgebende Spalten hielten; meine Auffassung bedarf deshalb zunächst der Rechtfertigung. — Dreierlei haben wir als einen constanten Befund in obigen vier Fällen angetroffen: eine vollkommen oder fast vollkommen normale Corticalis, eine makroskopisch als trüber Ring imponirende concentrisch zur Linsenoberfläche gelagerte Schicht dicht gedrängter, kleiner Lücken — in Fall 2 und 3 zwei solcher Schichten — und schliesslich einen von ähnlichen, aber meist grösseren und sparsamer gesäten Lücken durchsetzten Kern, der makroskopisch scharf gegen das trübe Band abgesetzt erscheint; mikroskopisch dagegen ist eine scharfe Grenze nicht zu constatiren; immerhin ist der Uebergang von den spärlichen Lücken des Kerns zu den zahlreichen des eben erwähnten Bandes ein recht schneller. Weder der Kern noch die Corticalis können eine schichtstaarartige Trübung hervorrufen,

[1]) loco cit.

es bleibt also nur die intermediäre Zone übrig. Sehen wir, ob sie den zu stellenden Anforderungen genügt. — Sie muss sich erstens in jeder Zonularkatarakt nachweisen lassen. Sechs Fälle dieser Art sind bisher anatomisch untersucht; in den vier obenstehenden habe ich diese Schicht beschrieben; der Deutschmann'sche[1]) enthält ebenfalls „eine Zone getrübter, kataraktöser Linsenmasse von geringer Breite, zu einem concentrisch den Kern umgebenden Ring geschlossen". Deutschmann fand in diesem Ring „die Linsenfasern im grossen Ganzen als solche erhalten, ihren Inhalt durch Auftreten von zahlreichen Vacuolen und freien Myelintropfen verändert, stellenweise aber Spalten und Lücken zwischen den Fasern, die mit feinkörnigem, fettglänzenden Detritus und grösseren und kleineren feinen Myelintropfen gefüllt waren." Also ein Befund genau dem meinigen entsprechend, nur dass sich Deutschmann mit Bestimmtheit dahin ausspricht, Vacuolen und Tröpfchen auch in den Fasern gefunden zu haben. — Nur in Beselin's und Lawford's Beschreibung ist von einem solchen Ring nicht die Rede. Sehen wir uns bei beiden Fig. 1 an, so finden wir, unmittelbar nach innen von den Spalten gelagert, ein ovaläres, den ganzen Kern umgebendes Band kleinster Tröpfchen, dass nach aussen scharf abgesetzt ist, nach innen schnell in die Lücken des Kerns übergeht, das also, soweit sich aus einer Uebersichtszeichnung ersehen lässt, vollkommen der oben als Staar beschriebenen Zone identisch gebaut ist — auch die von beiden Autoren angegebene Grösse der Lücken ist die gleiche. Als etwas besonderes wird von ihnen diese Schicht nicht beschrieben, wahrscheinlich weil sie sich unter dem Mikroskop nicht als etwas streng differenzirtes hervorhebt. Es ist eben nur die Grenzschicht des Kerns und nur graduell von diesem ver-

[1]) Pathologisch-anatomische Untersuchung eines menschlichen Schichtstaars. v. Graefe's Archiv für Ophthalmologie, XXXII, 2, S. 295. 1886.

schieden. Ob sie aber makroskopisch sich nicht als trübes Band hervorhebt, sowohl an ungefärbten Schnitten, wie am Durchschnitt der Linse, wie es in allen von mir untersuchten Linsen der Fall war, darüber vermisse ich jede Andeutung.

Ebenso wie dieser Forderung genügt das ovaläre Band der zweiten, dass es sich an der Stelle findet, wo intra vitam die Trübung beobachtet wurde.. Genaue Messungen vor der Extraction anzustellen, ist allerdings leider versäumt worden, aber einigermassen darf man sich wohl auf das Augenmaass verlassen und da möchte ich besonders den beiden Fällen von doppeltem Schichtstaar Beweiskraft zusprechen. Vor allem aber darf ich nochmals daran erinnern, dass diese Zone genau dem an Querschnitten makroskopisch zu beobachtenden, trüben Band entspricht, welches stets für der Staarschicht entsprechend gehalten wurde (Jaeger[1]), von Graefe[2]), Davidsen[3]), und dass seine Breite den Angaben entspricht, die bisher in der Literatur darüber vorhanden sind — abgesehen von Beselin und Lawford.

Die Zone muss drittens physikalisch befähigt sein, eine der beobachteten gleiche Trübung hervorzurufen. Da zweifellos der Brechungsindex des Inhalts der Lücken und der Fasern ein verschiedener ist, wird an den Seitenrändern aller Lücken totale Reflexion eintreten, und da dieselben in vielfacher Schicht hintereinander liegen, ist diese Zone für Lichtstrahlen unpassirbar oder doch schwer passirbar, man erhält nur wenig oder gar kein rothes Licht aus dem Augenhintergrund, und sie muss ferner im auffallenden Licht weisslich erscheinen. Wir haben hier dieselben physikalischen Verhältnisse, wie bei der Milch oder beim Bier-

[1]) E. Jaeger, Ueber Staar und Staaroperationen. Wien 1854.

[2]) v. Graefe, Ueber die lineare Extraction des Linsenstaars. Archiv für Ophthalmologie, I, 2, S. 236. 1855.

[3]) loco cit.

schaum, je nachdem man den Vacuolen oder Tröpfchen einen höheren oder geringeren Brechungsindex zuspricht, als den Fasern. — Die äussere Grenze dieser Zone ist scharf abgesetzt, wie wir es vom Schichtstaar gewohnt sind; die innere ist dies zwar unter dem Mikroskop nicht, wohl aber makroskopisch. Uebrigens zeigt uns auch die klinische Beobachtung keine Thatsachen, welche eine solche scharfe Abgrenzung nach innen postuliren.

Schliesslich ist noch erforderlich, dass keine anderen anatomischen Veränderungen vorhanden sind, welche ebenfalls diesen Bedingungen genügen. Es kommen von solchen überhaupt nur in Betracht die Spaltbildungen, welche Beselin und Lawford als anatomisches Substrat des Staars angesprochen haben. Bei Beselin allerdings fand sich ein solcher Spalt, concentrisch mit geringen Absätzen den ganzen Kern umgebend und ungefähr in der Schicht gelagert, wo der Staar beobachtet war; die übrigen acht Fälle jedoch lassen diesen Spalt entweder ganz oder doch als ringförmiges Gebilde vermissen. Auch Deutschmann, auf den sich Beselin beruft, spricht in erster Linie von Veränderungen der Linsenfasern selbst; die „mit Detritus gefüllten Lücken und Spalten", die er nennt, sind kleinste, spindlige Räume (ca. 0,01 mm lang) und haben ein sehr ähnliches Aussehen, wie in meinem Fall 1, mit welchem der Deutschmann'sche überhaupt die grösste Aehnlichkeit hat. Ich konnte mich von allen diesen Verhältnissen selbst überzeugen, da ein nicht unbeträchtliches Stück jener Linse, gewiss über ein Drittel, noch vorhanden war und von mir untersucht werden konnte.

Ebenso fehlen in Lawford's drei Fällen auch nur einigermassen continuirliche, concentrische Spalten. In der rechten Linse von Fall 1 finden sich nur „here and there fragments" einer solchen und wenn man Fig. 1 ansieht, muss man sagen, dass diese Fragmente recht spärliche sind; ich sehe sie nur an der Vorderseite und am rechten Ae-

quator; links am Aequator fehlen sie vollkommen und in der ganzen hinteren Hälfte liegen zwei kleinste Spalten. Von der linken Linse dieses Patienten hatten sich keine befriedigenden Schnitte herstellen lassen, doch waren, soweit es sich constatiren liess, diese Spalten hier noch weniger ausgebildet, als rechts. Fall 2 schliesslich, wo die Spaltenbildung noch relativ die grösste zu sein scheint, enthält in keinem Schnitte eine continuirlich den Kern umgebende Spalte. Fig. 1 der Tafel II soll dieselbe in so grosser Ausdehnung zeigen, wie sie sich auf wenig Schnitten findet und auch hier fehlt sie noch auf grössere Strecken. Besonders vermisse ich sie gerade am Aequator, wo man doch klinisch stets eine besonders scharfe und ununterbrochene Grenze des Schichtstaars sieht und wo sich eine Lücke sofort bemerkbar machen müsste.

Von den vier oben beschriebenen Fällen zeigt der erste einen wenig ausgedehnten, durch die Härtung etwas verbreiterten Spaltraum nur am hinteren Pol, Fall 2 und 3 weisen nur nahe der inneren Staarzone eine schmale, unvollständige, an Meridionalschnitten etwa $^2/_3$ der Circumferenz umfassende Spalte auf — das Substrat der äusseren getrübten Schicht würde hier ganz fehlen — und Fall 4 schliesslich lässt ausgedehntere Spalten gänzlich vermissen. Aber abgesehen davon, dass dieser Vorbedingung nicht genügt wird, sind diese Spalten sehr viel schmaler und ihre Breite schwankt in ausserordentlich viel grösseren Grenzen, als bei allen bisher beschriebenen Zonularkatarakten. Sie beträgt bei Beselin nur 0,016—0,08, bei Lawford in Fall 1 0,0125—0,025, in Fall 2 0,0125—0,0375 gegen $^1/_3$ bis $^1/_2$ mm (v. Graefe[1]), $^1/_6 - ^1/_4''' = 0{,}36—0{,}54$ mm (Rydel[2]) und Davidsen[1]), 0,20—0,45 in obigen vier Fällen. Diese Gründe machen es mir unmöglich, Beselin's und

[1]) loco cit.

[2]) Rydel, Stationaler Kernstaar oder Schichtstaar. Wiener med. Halle. 1864. S. 70 u. ff.

Lawford's Anschauung als richtig anzuerkennen; ich halte vielmehr daran fest, dass die staarige Trübung durch eine schon makroskopisch, als trüber Ring auf dem Durchschnitt sichtbare, ovaläre Zone dichtgedrängter, kleinster, rundlicher oder spindliger, zum Theil ganz unregelmässig gestalteter Lücken bedingt wird.

Als einen neuen Befund bei Zonularkatarakt hat Beselin Veränderungen des Kerns beschrieben, zahlreiche kleine Tröpfchen, die er zwischen die Fasern verlegt. Wie schon Lawford, so kann auch ich diese Beobachtung nur in jeder Beziehung bestätigen; in allen von mir untersuchten Schichtstaaren fand ich dieselben. Eine genaue Durchmusterung einer grösseren Anzahl Schnitte vom Deutschmann'schen Fall liess mich aber auch dort dieselben Veränderungen finden, wenngleich sehr spärlich. Dieselben bilden demnach einen constanten Befund bei Schichtstaar; sie sind besonders für die Pathogenese desselben von wesentlicher Bedeutung; wir werden bei Besprechung derselben noch näher auf sie einzugehen haben. Ich halte übrigens diese Lücken im Gegensatz zu Beselin durchaus für präformirte Gebilde, nicht für Producte der Alkoholhärtung, die uns nur einen Schluss auf verändertes chemisches Verhalten des Kerns erlauben. Der Hauptgrund, der Beselin zu dieser Auffassung bewog, nämlich die Intaktheit des Kerns im Deutschmann'schen Falle, wo die Härtung in Müller'scher Flüssigkeit geschehen war, fällt ja jetzt fort. Auch die von mir untersuchten Fälle waren zum Theil in Alkohol, zum Theil in Müller'scher Flüssigkeit gehärtet; alle weisen genau die gleichen Veränderungen auf, besonders frappant war diese Gleichheit bei den beiden Schichtstaaren desselben Individuums (Fall 2 und 3). Allerdings haftet auch meinen Untersuchungen der Mangel an, nicht Zupfpräparate der frischen Kerne mikroskopirt zu haben aber einmal hat Leber[1]) diese Lücken in dem frischen

[1]) loco cit.

Kern einer Kaninchenlinse nachgewiesen und zweitens, vor allem, die frisch durchschnittene Linse (Fall 4) oder getrocknete Linsen (v. Graefe[1]) zeigen an gleicher Stelle einen trüben Ring von gleicher Breite, wie ich ihn an den gehärteten Linsen fand. Nun halte ich aber die Lücken des Kerns und der trüben Zone, wie es auch Beselin und Lawford gethan haben, da sie die letzteren überhaupt nicht besonders erwähnen, für identische Gebilde, sowohl in anatomischer wie pathogenetischer Beziehung; waren die einen schon intra vitam gebildet, so müssen es auch die anderen sein. Da aber an der Stelle, wo die Lücken am dichtesten und auf Schnitten zu einem ovalen Bande angeordnet liegen, im frischen und getrockneten Zustand eine trübe Zone sichtbar ist, müssen hier schon vor der Härtung Veränderungen vorhanden sein, geeignet, eine solche Trübung hervorzurufen — eine Aenderung nur im chemischen Verhalten des Kerns kann das jedenfalls nicht thun — und da ist doch wohl das nächstliegende, die an den Schnitten gefundenen Lücken für präexistirende Gebilde zu halten, zumal man sie nach der Härtung sowohl in Müller'scher Flüssigkeit, wie in Alkohol findet. Schliesslich möchte ich noch einmal hervorheben, dass wir uns aus Abbildung 1 von Lawford oder Abbildung 8 von mir, die Lücken des gesammten Kerns sammt dessen äusserster, von mir für die Staarschicht gehaltenen Zone fortgedacht, unmöglich das klinische Bild eines Schichtstaars construiren können, wenn wir nicht die unwahrscheinliche und gänzlich unbewiesene Annahme machen wollen, dass ein morphologisch unveränderter Kern nur durch chemische Alteration trüb werden kann. Darin dass der Kern durchsichtig aussieht, kann ich keine besondere Schwierigkeit für die Existenz dieser Lücken intra vitam erblicken; dieselben sind eben nicht so zahlreich, um seine Transparenz erheblich vermindern zu können. Der beste Beweis hierfür ist, dass

[1]) loco cit.

auch die Kerne der gehärteten Linsen, die also gewiss diese Lücken enthalten, selbst auf dicken Schnitten vollkommen durchsichtig erscheinen, während die Staarschicht auch auf den dünnsten, die ich erhielt — 0,015 mm — trüb aussieht. Häufen sich die Lücken sehr stark im Kern, so werden sie auch ihn undurchsichtig machen; wir haben das klinische Bild des Kernstaars, der demnach nur eine weiter entwickelte Form der Zonularkatarakt ist.

Dreierlei macht also den anatomischen Befund bei Schichtstaar aus: Unveränderte Corticalschichten, eine auf Schnitten ovaläre, bandartige Zone zahlloser, kleinster Lükken und ein von ähnlichen Lücken durchsetzter Kern; die zwischen Kern und Corticalis gelegenen grossen Spalten sind kein nothwendiger Befund. Im Centrum des Kerns liegen die Lücken am spärlichsten und nehmen näher der Peripherie an Anzahl zu, an Grösse ab, schliesslich in die zu zweit genannte Zone übergehend. Letztere ist also nur graduell von dem Kern verschieden, sie bildet nur seine äusserste Schicht und man thut deshalb wohl besser, beide als eins aufzufassen. Wenn ich trotzdem stets von ihnen als von getrennten Gebilden geredet habe, so geschah dies hauptsächlich, weil sie sich makroskopisch differenziren lassen und weil diese äussere Schicht der von Alters her als anatomisches Substrat des Staars aufgefassten Zone entspricht. — Keine Staarform ist bisher bekannt, welche ein gleiches Bild bietet; wir haben deshalb das Recht, jede Linse mit diesen Veränderungen als eine Zonularkatarakt anzusehen, auch wenn dieselbe intra vitam nicht diagnosticirt war. Ich reihe deshalb hier die Beschreibung eines Falles an, den ich zufällig bei der Untersuchung eines in anderer Beziehung interessanten Auges gefunden habe. Derselbe ist um so bemerkenswerther, als er zu den seltenen Fällen gehört, wo ein Schichtstaar erst im späteren Leben und durch andere als durch constitutionelle Ursachen entstanden ist.

Fall 5 (Fig. 5 und 11).

Frl. H. 27 Jahre alt.

Patientin war sehr scrophulös und hat immer viel an Augenentzündungen gelitten. Im Mai 1881 wurde sie in Hannover an einem sehr hartnäckigen Hornhautgeschwür behandelt, das angeblich seit Monaten bestanden hat. Ende 1881 neues Hornhautgeschwür, das zur Bildung eines Staphyloma partiale führte. Sommer 1882 Druckvermehrung, die eine Iridectomie nöthig machte. Trotz derselben trat noch mehrmals Drucksteigerung auf, die aber stets auf Eserin zurückging.

Am 26. Juli 1888 stellte sich Patientin zuerst hier vor. Es fand sich die Hornhaut völlig getrübt und staphylomatös vorgetrieben, vordere Synechie nach aussen, Colobom nach unten, Katarakt, Aequatorialstaphylom und erhöhter Tonus. Wegen häufig recidivirender Schmerzen und aus kosmetischen Rücksichten wurde am 31. Juli 1888 die Enucleation gemacht. Die vordere Synechie, die sich auch bei der anatomischen Untersuchung fand, ist ein Beweis, dass eine Perforation stattgehabt haben muss. Ich verlege dieselbe in das Jahr 1881, da seit dieser Zeit bei der Patientin ausgedehntere Hornhautprocesse nicht wieder aufgetreten sind. Damals aber hat ein tiefes und hartnäckiges Geschwür bestanden, das jedenfalls zur Perforation geführt hat.

Der Bulbus kam in Müller'sche Flüssigkeit, nach neun Monaten wurde er herausgenommen, gewässert, in Alkohol nachgehärtet, in Celloidin eingebettet und geschnitten.

Mit Uebergehung aller übrigen pathologischen Veränderungen will ich hier nur das Aussehen der Linse, das uns hier ausschliesslich interessirt, schildern. Sie misst $7^1/_2$ mm im äquatorialen und $2^1/_2$ mm im Dickendurchmesser. Um den vorderen Pol findet sich ein grosser Kapselstaar, dessen Rückseite von einer continuirlichen Epithellage überkleidet ist. Am Linsenkörper lassen sich schon makroskopisch mehrere Zonen unterscheiden. Zuäusserst unter der Kapsel befindet sich eine völlig durchsichtige Lage (Fig. 5, c), es folgt eine, besonders am Aequator ausgebildete, bis zu den Polen nicht sicher zu verfolgende Schicht, die in geringem Grade trüb erscheint (Fig. 5, d), dann eine vollkommen trübe, scharf begrenzte, ovaläre Zone, genau von dem Aussehen einer Schichtstaartrübung (Fig. 5, b), die einen durchsichtigen Kern einschliesst (Fig. 5, a).

Die mikroskopische Untersuchung lehrt, dass auch die fei-

nen Structurverhältnisse, zumal der beiden letztgenannten Schichten, den Veränderungen vollkommen entsprechen, die wir oben bei im Leben diagnosticirten Zonularkatarakten kennen gelernt haben. Die trübe ovaläre Zone, deren Breite übrigens 0,25 bis 0,30 mm beträgt, besteht aus einer sehr grossen Anzahl sehr kleiner, dicht gedrängter Tröpfchen (Fig. 11, b), genau von dem Aussehen, der Grösse und dem Verhalten zu Farbstoffen, wie in Fall 1. Nach aussen ist die Begrenzung dieser Schicht auch mikroskopisch eine scharfe, weniger nach innen. Es liegt dies daran, dass der ganze Kern mit einer nicht unbeträchtlichen Anzahl grösserer Lücken übersät ist, die nach der Peripherie zu kleiner und zahlreicher werden (Fig. 11, a). Eine absolut scharfe Grenze, wo die Lücken des Kerns aufhören und die der Staarschicht anfangen, ist deshalb schwierig zu ziehen; immerhin ist der Uebergang ein so schneller, dass man sich nicht zu wundern braucht, makroskopisch eine scharfe Grenze zu finden. Auch hinsichtlich der Lücken des Kerns gilt das oben gesagte; sie sind denjenigen der anderen vier Fälle so ähnlich, dass ich auf die dort gegebene Beschreibung verweisen kann. Ihre Länge beträgt 0,02—0,03 mm, ihre Breite ist etwa halb so gross. Nur hinsichtlich ihres Inhaltes besteht eine geringe Differenz; sie sind nicht von einer feinkörnig geronnenen Masse ausgefüllt, sondern zeigen einen homogenen Inhalt, in welchem der Wand angelagert sich ein Gerinnsel von etwa der halben Grösse des Tröpfchens findet. Es ist dies natürlich kein principieller Unterschied; es handelt sich hier um weniger eiweissreiche Massen, bei welchen sich während der Gerinnung das Eiweiss zu einem Klümpchen zusammengezogen und die Flüssigkeit ausgepresst hat.

Nach aussen an diese Staarzone schliesst sich, wie schon erwähnt, eine makroskopisch leicht getrübte Schicht, die besonders am Aequator stark ausgebildet ist, nach den Polen zu allmählig verschwindet. Sie besteht aus zerfallenen und zerfallenden Fasern, welche theils durch einzelne grössere, mit homogener Masse gefüllte Spalte getrennt, theilweise mit Tröpfchen durchsetzt sind, welche den oben beschriebenen durchaus gleich sehen (Fig. 11, d). Sie enthalten noch eine nicht unbeträchtliche Menge Kerne, die aber sämmtlich in Degeneration begriffen sind.

Die äusserste Schicht besteht aus noch lebenden Fasern mit normalen Kernen. Ihre Gestalt ist eine ganz unregelmässige, kolbig, spindlig oder auch mehr kuglig (Fig. 11, c), wie

man sie beim Krystallwulst trifft und wie ich sie schon früher auch bei intacter Kapsel gefunden habe[1]), wenn durch einen ausgedehnten Zerfall des Linsenkörpers der intrakapsuläre Druck herabgesetzt war. Letzterer allein ist es, der den wachsenden Epithelzellen die faserige Gestalt anweist; fällt er fort, so ist ihnen die Möglichkeit gegeben, ihrem Wachsthumsbestreben nach jeder Richtung hin nachzugeben und sie erstreben zweifellos eine kugelige Form. Gleiche Verhältnisse liegen auch hier vor; durch den beträchtlichen Zerfall von Linsenmasse und die Resorption des entstandenen Detritus muss der intrakapsuläre Druck nicht unerheblich herabgesetzt sein. Direct bewiesen wird dies durch die sehr beträchtliche Abflachung der Linse, sie ist nur $2^1/_2$ mm dick.

Es kann nach diesem Befunde nicht zweifelhaft erscheinen, dass wir auch hier einen Schichtstaar vor uns haben. Die Veränderungen des Kerns, die bandförmige Staarzone, die durchsichtige Corticalis, alles ist vorhanden. Ungewöhnlich ist dagegen die Zweitheilung der nach aussen vom Staar gelegenen Corticalschichten in ein Zerfallsgebiet und eine krystallwulstähnliche Zone. Dadurch muss auch das klinische Bild dieses Staars ein aussergewöhnliches gewesen sein. Er wird sich dargestellt haben als ein typischer Schichtstaar, dem rings am Aequator wie eine Kappe eine zartere Trübung aufgesetzt war und erst auf diese folgten die durchsichtigen Corticalschichten. Doch ist dies ja nur eine Complication, die das Wesen des Staars nicht weiter berührt und die sich aus seiner Entstehungsgeschichte genügend erklärt. Diese Katarakt ist nämlich, wie sich mit grosser Wahrscheinlichkeit darthun lässt durch Processe, die sich im Auge selbst abspielten, erzeugt worden und nicht durch Constitutionsanomalieen bedingt. Erstens haben wir es mit einem einseitigen Schichtstaar zu thun und diese sind, wie ich schon vorhin erwähnte, sehr selten, wenn eine Allgemeinerkrankung zu Grunde liegt;

[1]) Experimentelle Studie über die Förster'sche Maturation der Katarakt. v. Graefe's Archiv für Ophthalm., XXXIV, 1, S. 155.

zweitens aber fällt seine Entstehung in ein ausserordentlich spätes Alter. Im neunzehnten Lebensjahr der Patientin ist noch nichts vom Staar bemerkt worden — auch von einer Sehstörung in ihrer Jugend ist nichts notirt —, später hinderte die dichte Hornhauttrübung einen genauen Einblick, erst die letzte Untersuchung unmittelbar vor der Enucleation stellte die Existenz einer Katarakt fest, ohne aber über deren Aussehen etwas Sicheres eruiren zu können. Dies Alles giebt uns die Berechtigung, den Hornhautprocessen, vor Allem dem langwierigen Geschwür im Jahre 1881, das schliesslich zur Perforation führte, eine ursächliche Bedeutung zuzuschreiben.

Klinisch sind bereits zwei durch intraoculare Processe bedingte Zonularkatarakte beschrieben. Die erste Beobachtung rührt von v. Graefe[1]) her. Bei einem erwachsenen Manne, der seit mehreren Jahren an beiderseitiger Iritis litt, die zu unvollständigem Pupillarverschluss geführt hatte, trat nach der Iridectomie im Colobom der Sector eines Schichtstaars zu Tage, der, wie eine genaue Erhebung der Anamnese ergab, zweifellos erst seit einigen Jahren bestand. — Der zweite Fall ist von O. Becker[2]) beschrieben. Ein neunjähriges Mädchen hatte vor vier Jahren an einer langwierigen Keratitis gelitten, die R. nur einen kleinen Hornhautfleck zurückliess, L. dagegen zur Perforation geführt haben muss, denn es fand sich nach unten aussen „eine grosse, weisse, an der Oberfläche platte, nicht ectatische, undurchsichtige, in der Mitte bläuliche Narbe, in welche die Iris mit dem ganzen Pupillarrand eingewachsen war.“ Nachdem durch eine Iridectomie ein freier Einblick ermöglicht war, sah man eine staarige Trübung, von der es Becker

[1]) Notiz über Schichtstaar. v. Graefe's Archiv für Ophthalmologie, II, 1, S. 273. 1856.

[2]) Cataracta capsularis centralis anterior mit Cataracta nuclearis. Bericht über die Augenklinik der Wiener Universität 1863—1865. S. 96. Wien 1867.

unentschieden lässt, ob es ein Schichtstaar oder ein stationärer Kernstaar war; es handelte sich jedenfalls um einen trüben Kern, der von durchsichtiger Corticalis umgeben war; am vorderen Pol fand sich ein Pyramidalstaar. — Schliesslich hatte ich selbst ganz kürzlich Gelegenheit, bei einem sechsjährigen Knaben, der beiderseits adhärente, centrale Leukome nach Blennorrhoea neonatorum zurückbehalten hatte, ausser einem Centralkapselstaar eine sehr zarte, peripher gelegene, schichtstaarartige Trübung zu beobachten, die in den vor fünf Jahren angelegten Colobomen sehr deutlich sichtbar war, hauptsächlich bei focaler Beleuchtung, im durchfallenden Licht machte sich nur ihr Rand als schwache, grauliche Linie bemerkbar. Da alle sonst häufig bei Schichtstaar gefundenen Symptome — Rhachitis, Schädeldeformitäten, hereditäre Disposition, Krämpfe — bei diesem Patienten fehlten, glaube ich nicht fehl zu gehen, wenn ich auch hier den Staar auf den Hornhautprocess zurückbeziehe. Er zeigt uns, wie langsam nach der Geburt die Auflagerung neuer Linsenschichten vor sich geht, — ebenso war in v. Graefe's, Becker's und meinem Fall 2 und 3, in welchen nachweislich die Trübungsschicht extrauterin entstanden war, die Dicke der ungetrübten Corticalis ausserordentlich gering. Dies macht es wahrscheinlich, dass die meisten Zonularkatarakte, welche nicht einen besonders grossen Durchmesser haben, intrauterin entstehen.

Diesen drei Fällen reiht sich der eben beschriebene als vierter an und liefert den Beweis, dass trotz der anderen Aetiologie doch dieselben anatomischen Veränderungen hier zu Grunde liegen. Die Wichtigkeit dieser Beobachtung für die Pathogenese des constitutionellen Schichtstaars ist in die Augen springend. Ehe ich jedoch hierauf eingehe, möchte ich noch kurz einen experimentell am Kaninchen erzeugten Schichtstaar beschreiben, der dem von Leber[1])

[1]) Kernstaarartige Trübung der Linse nach Verletzung ihrer Kapsel etc. v. Graefe's Archiv für Ophthalm., XXVI, 1. S. 283. 1880.

beschriebenen vollkommen analog ist und ihn vielleicht insofern zu ergänzen vermag, als Leber die anatomischen Veränderungen hauptsächlich makroskopisch und an Zupfpräparaten feststellte, während ich Schnitte der gehärteten Linse untersucht habe.

Experimenteller Schichtstaar beim Kaninchen.

Am 29. Mai 1888 brachte ich, um die Heilung der Kapselwunde zu studiren, an beiden Augen eines ausgewachsenen Kaninchens der Linsenkapsel eine lineare Wunde bei, durch Schnitt mit einem Schmalmesser. Am linken Auge vernarbte dieselbe in gewöhnlicher Weise, es bildete sich nur eine schmale, der linearen Wunde entsprechende Linsentrübung, die im Laufe von Monaten durch neu aufgelagerte Linsenschichten allmählig von der Kapselnarbe abgedrängt wurde. Am rechten Auge — schon unmittelbar nach der Operation wurde notirt, dass der Schnitt vermuthlich tief in die Corticalis eingedrungen sei — bildete sich in wenigen Tagen eine Totalkatarakt, die nicht durchleuchtbar war. Nach Ablauf der ersten Woche wurde das Thier nur etwa monatlich angesehen und hierbei sowohl eine allmählige Auflagerung durchsichtiger Corticalschichten, als eine allmählige Aufhellung des getrübten Kerns beobachtet. Am 26. Juni 1889, dem Tage, an welchem das Thier getödtet wurde, notirte ich folgendes: „Die Distanz zwischen Linsentrübung und Kapselnarbe ist noch beträchtlich grösser geworden, der Staar um ebensoviel kleiner. Sein Aussehen gleicht vollkommen dem eines Schichtstaars; er schwebt graulich trüb, scharf begrenzt inmitten vollkommen durchsichtiger Corticales, durch die man rings klares, rothes Licht bekommt. Auch der Staar selbst ist in geringem Grade durchleuchtbar, mit Ausnahme eines quer über ihn verlaufenden, stärker getrübten Streifs, dessen Lage genau der Kapselnarbe entspricht.“ Letztere ist nicht, wie in Leber's Fall[1]) durch einen zapfenförmigen Fortsatz mit dem getrübten Kern verbunden.

Das Auge wurde enucleirt, in $3^1/_2$ % Salpetersäure und Alkohol gehärtet, in Celloidin eingebettet und senkrecht auf die Kapselnarbe geschnitten.

Die mikroskopische Untersuchung weist ausser der in normaler Weise ausgebildeten Kapselnarbe und der sehr schön

[1]) loc. cit.

erkennbaren Verdoppelung der Kapsel[1]) Veränderungen in der Linse nach, welche einem menschlichen Schichtstaar in jeder Beziehung gleichen. Umschlossen von einer 1—1½ mm breiten, normalen Corticalschicht liegt ein schon makroskopisch als zarter Trübungsstreif sichtbares, 0,20 mm breites, ovaläres Band, welches sich unter dem Mikroskop in eine Anzahl feiner, theils spindliger, theils rundlicher, theils ganz unregelmässig geformter Lücken von 0,005—0,015 mm Durchmesser auflöst; sie liegen beträchtlich spärlicher als in den von mir untersuchten menschlichen Schichtstaaren. Ebenso finden sich im Kern nur wenige solche Lücken und nur in seinen peripherstен Schichten, nicht nahe dem Centrum. Inhalt und Tinctionsfähigkeit zeigt nichts Bemerkenswerthes. Auch hier habe ich mich vergeblich bemüht, für alle diese Lücken ein sicheres Urtheil darüber zu gewinnen, ob sie zwischen den Fasern oder in denselben liegen. Während es sich an vielen nach ihrer Form und dem Verlauf der Fasercontouren sicher darthun lässt, dass sie zwischen den Fasern liegen, erhält man bei anderen den Eindruck, dass sie in denselben gelagert sind; doch konnte ich hier nie die Möglichkeit sicher ausschliessen, dass sie nicht auf oder unter der Faser sich befänden. Anderweitige Veränderungen an den Fasern des Kerns, wie sie Leber an Zupfpräparaten in seinem Fall nachwies, konnte ich an den Schnitten nicht finden. Ich halte mit Bestimmtheit die Zone jener kleinen Lücken, die sich auch in Leber's Fall fanden, für die Ursache des Staars und mir scheint die Vermuthung Becker's[2]), dass dieselben auch dort die Hauptfactoren der Kerntrübung waren, viel für sich zu haben.

Es ist jetzt die Aufgabe, auf Grund dieser anatomischen Daten nach einer befriedigenden Vorstellung von der Pathogenese des Schichtstaars zu suchen. Zunächst fragt es sich: Ist eine der drei bisher aufgestellten Hypothesen im Stande, alle Ergebnisse der objectiven Untersuchung zwanglos zu erklären. — Arlt nahm an, dass heftige Con-

---

[1]) Schirmer, Histologische und histochemische Untersuchungen über Kapselnarbe und Kapselkatarakt. v. Graefe's Archiv für Ophthalmologie, XXXV, 1, S. 231. 1889.

[2]) Zur Anatomie der gesunden und kranken Linse. S. 123. Wiesbaden 1883.

vulsionen in der Kindheit eine Lockerung zwischen Kern und Corticalis herbeiführen und die betroffene Schicht sich secundär trübe. Diese Theorie, wenigstens in der Darstellung, die sie durch Rydel[1]) erfahren hat, geht von der unrichtigen Vorstellung aus, dass in den ersten Lebensjahren die Corticalschichten aus nur weniger gekernten Fasern, zum grössten Theil aus „Zellen und Kernen" bestehen, die sich erst allmälig vom Centrum der Peripherie zu in Fasern umwandeln. Rydel sucht durch diese Darstellung den Einwand zu entkräften, dass man beim Erwachsenen niemals nach heftigen Erschütterungen Schichtstaar auftreten sieht. Die Consistenz des Kerns und der Corticalis seien im Kindesalter, so lange letztere noch sehr viele Linsenzellen enthalte, weit mehr von einander verschieden, als beim Erwachsenen, wo die Rindenschichten aus schon fertig gebildeten Linsenfasern beständen. Jetzt wo wir die Irrigkeit dieser Anschauung kennen, tritt jener Einwand wieder voll in sein Recht ein, um so mehr, als auch unter der grossen Anzahl von Contusionskatarakten, die seitdem beschrieben sind, keine sich befindet, soweit mir bekannt, die sich unter der Form eines Schichtstaars dargestellt hätte. Auch dürften jene Convulsionen in der Jugend, selbst wenn es sich um klonische Augenmuskelkrämpfe gehandelt hat, kaum geeignet sein, genügend grosse Erschütterungen der Linse hervorzurufen. Man denke nur an die vielen Patienten mit Nystagmus. Allgemeine Körperkrämpfe aber alteriren die Linse gewiss noch viel weniger. Es macht ferner die grösste Schwierigkeit, die Entstehung der doppelten und dreifachen Staare sich nach dieser Theorie vorzustellen. Aber hiervon abgesehen, sie vermag die Daten der anatomischen Untersuchung nicht zu erklären; die Lücken im Kern, einer der drei constanten Befunde bei Schichtstaar, sind nach ihr durchaus unverständlich und das allein genügt, um sie unhaltbar erscheinen zu lassen.

[1]) loco cit.

Im Gegensatz hierzu geht Beselin's Hypothese gerade von den Veränderungen im Kern aus. Nach ihm wirken die schädlichen Momente zu einer Zeit, wo letzterer noch die ganze Linse bildet; sie riefen in ihm — wahrscheinlich — keine morphologischen Veränderungen, sondern nur eine chemische Alteration hervor, die eine abnorm starke Schrumpfung desselben veranlasst. Die seit jener Zeit neu gebildeten und ihm aufgelagerten Corticalschichten können sich nicht in gleichem Maasse zusammenziehen, es bildeten sich ausgedehnte Spalten zwischen Kern und Rinde und diese Spalten sind das anatomische Substrat der getrübten Schicht. Es entsteht dieselbe also nicht direkt durch das schädliche Agens, sondern erst secundär vom Kern aus. — Beselin's Hypothese liegt eine falsche pathologisch-anatomische Vorstellung zu Grunde; nicht seine grossen, concentrischen Spalten bedingen die Staartrübung, sondern wie ich oben darzuthun bemüht war, die ovaläre Zone kleinster Lücken, die sich in seinem Falle unmittelbar nach innen von der Spalte findet. Hiermit fällt seine Theorie. Solch grosse Spalten, wie Beselin sie abbildet und wie auch Lawford[1]) und ich sie gefunden haben, können wohl durch Schrumpfung des Kerns hervorgerufen werden, niemals aber kann dadurch ein Bild entstehen, wie wir es thatsächlich in der Staarzone vor uns haben, wie es z. B. Abbildung 8 zeigt.

Horner nimmt an, die schädliche Ursache wirke nur auf die zur Zeit äussersten Linsenschichten; sie trübe die in Bildung begriffenen Fasern oder nach Leber[1]) die jüngst gebildeten. Mit dem fortschreitenden Wachsthum der Linse lege sich wieder neue durchsichtige Corticalis auf, die getrübte Schicht allmählich dem Centrum zudrängend. Wie wir sehen, lässt auch Horner die Veränderungen des Kerns, die damals noch nicht bekannt waren, unberücksichtigt;

[1]) loco cit.

aber eine geringe Modification seiner Theorie giebt uns auch für diese eine ungezwungene Erklärung. Nehmen wir an, das ursächliche Moment wirke, wie es ja a priori nicht unwahrscheinlich ist, auf die ganze zur Zeit gebildete Linse, stärker auf die jüngeren, weniger resistenten Fasern, die zudem noch am oberflächlichsten, also der schädlichen Ursache am nächsten liegen, weniger stark auf die älteren, schon in Schrumpfung begriffenen, so werden wir Veränderungen in dem ganzen, von der Staartrübung eingeschlossenen Gebiet finden müssen, spärlicher im Centrum nach der Peripherie an Zahl zunehmend, bis sie schliesslich in den damals jüngsten Schichten, soweit sie noch nicht zu schrumpfen begonnen hatten, in so grosser Menge lagern, dass sie schon makroskopisch eine intensive Trübung hervorzurufen vermögen. Die Dicke dieser trüben Schicht wird abhängig sein, einmal von der Intensität der schädlichen Ursachen und zweitens von der Dauer ihrer Einwirkung. Die innere Begrenzung der Staarzone kann deshalb keine absolut scharfe sein und unter dem Mikroskop sehen wir sie auch nicht so. Dass sie dem blossen Auge scharf abgesetzt erscheint, steht hiermit nicht in Widerspruch. Schon unter normalen Verhältnissen ist der Uebergang von kernhaltigen Fasern zu kernlosen, also von lebenskräftigen Fasern zu alternden ein ziemlich schroffer; wurden damals nur die lebenden erheblich alterirt, die abgestorbenen sehr wenig, so muss die Grenze jetzt eine noch schärfere geworden sein, weil wir die gleiche Zone noch durch Schrumpfung verkleinert vor uns haben; da fehlt zu allmäliger, auch dem blossen Auge sichtbarer Abstufung eben der Raum.

In welcher Weise man sich die histologischen Details bei der Entstehung der Staartrübung vorzustellen hat, darüber lässt uns vielleicht Fall 6 eine vergleichsweise Vorstellung gewinnen. Man findet im Anfangsstadium der traumatischen Katarakt eine grosse Menge Vacuolen in der

Linse, welche nach Becker[1]) und Schlösser[2]) innerhalb der Fasern gelegen sind. Für das oben beschriebene späte Stadium — 13 Monate nach der Operation — hatte ich es wahrscheinlich machen können, dass wenigstens ein grosser Theil derselben sich zwischen den Fasern befindet; es drängt sich mir deshalb die Annahme auf, dass mit der Zeit diese Vacuolen aus der Faser heraustreten können und das ist auch a priori nicht unwahrscheinlich. Jeder festweiche Körper, der schrumpft, presst die Flüssigkeit aus, wie wir es am schönsten am Blutkuchen sehen, der das Serum auspresst. Auch die Linsenfasern schrumpfen mit zunehmendem Alter; normaler Weise wandert die hierbei abgeschiedene Flüssigkeit nach aussen hin; liegen jedoch irgend welche pathologische Verhältnisse vor, z. B. eine abnorme Flüssigkeitsmenge oder eine abnorme Vertheilung der vorhandenen Flüssigkeit, so werden leicht Tröpfchen zwischen den Fasern zurückbleiben können. Für diese Auffassung spricht auch, dass die Tröpfchen, die ich in Fall 6 beobachtete, beträchtlich kleiner sind als die Vacuolen, die man nach frischen Kapselverletzungen trifft. Einen analogen Process stelle ich mir nun auch beim menschlichen Schichtstaar vor, zunächst bei dem durch Processe am bulbus selbst bedingten, wo ja die Analogie eine grössere ist, dann aber auch beim constitutionellen. Ich halte es auch hier sehr wohl für möglich, dass die Vacuolen ursprünglich in den Fasern gelegen sind und erst später herausgepresst werden. Doch will ich dies natürlich nur als eine Vermuthung hinstellen; es ist ja immer noch möglich, dass hier die Tröpfchen sich von Anfang an zwischen den Fasern befinden.

Noch bleibt zu erklären die meist geringere Grösse der mit Schichtstaar behafteten Linsen und die Entstehung

[1]) loc. cit.

[2]) Experimentelle Studien über traumatische Katarakt. S. 7. München 1887.

der so häufig in den Corticales vorhandenen Reiterchen. Ich führe beides auf eine abnorme Schrumpfung des pathologisch veränderten Kerns zurück. Den längeren Ausführungen Beselin's, welche die Existenz dieser pathologischen Schrumpfung darthun sollen, schliesse ich mich rückhaltlos an. Die grössere Härte desselben (v. Graefe[1]), sein abnorm hohes Brechungsvermögen (Zehender, Mathiessen und Jakobson[2]) lassen eine physikalische, vielleicht selbst wie Beselin will, eine chemische Alteration mit grosser Bestimmtheit vermuthen. Beselin hat zweifellos Recht, wenn er die Entstehung seiner concentrischen Spalten auf eine solche Schrumpfung zurückführt; auch die von mir in Fall 2 und 3 beobachteten und Lawford's zwischen Kern und Corticalis gelegene Spalten verdanken zweifellos dem gleichen Vorgang ihre Existenz, nur mit der Deutung derselben, als anatomisches Substrat des Schichtstaars kann ich mich nicht einverstanden erklären. Vielmehr nehme ich an, dass sie klinisch entweder überhaupt nicht sichtbar sind — so lange die in ihnen enthaltene Flüssigkeit klar ist — oder aber, wenn dieselbe sich trübt, in Gestalt der bekannten Reiterchen wahrgenommen werden. Kleinere Lücken, besonders wenn sie nahe vor dem Staar liegen, wie in Fig. 1 von Lawford, werden häufig von demselben gesondert nicht wahrgenommen werden können, sondern mit ihm verschmolzen erscheinen.

Kurz gefasst würde ich mir im Anschluss an die Horner'sche Theorie die Entstehung des Schichtstaars etwa

---

[1]) Ueber den Schichtstaar. v. Graefe's Archiv für Ophthalmologie, I, 2. S. 250. 1855.

[2]) Zehender und Matthiessen: Ueber den Brechungscoefficienten kataraktöser Linsensubstanz. Zehender's klinische Monatsblätter, Bd. XV, S. 239. — Zehender, Mathiessen und Jakobson, Ueber den Brechungscoefficienten und die chemische Beschaffenheit kataraktöser Linsensubstanz. Ibid. S. 311 und Bd. XVII, S. 307.

folgendermassen vorstellen: Irgend eine Schädlichkeit, deren Wesen uns noch unbekannt ist, wahrscheinlich eine Störung in der Ernährung der Linse ruft sowohl in der zur Zeit ihrer Einwirkung schon gebildeten, wie in den während dieser Zeit entstehenden Linsenschichten Veränderungen hervor, sie erzeugt Vacuolen, die vielleicht anfangs in den Fasern liegen und erst später, wenn die Faser schrumpft, herausgepresst werden, vielleicht aber auch von Anfang an zwischen denselben liegen. Nur die jüngsten Linsenschichten, welche noch nicht zu schrumpfen begonnen hatten und die erst während der Zeit, wo die schädliche Ursache wirkte, gebildeten, enthalten eine solche Menge Vacuolen, dass sie eine klinisch wahrnehmbare Trübung erzeugen, nur sie bilden die Staarschicht. Die Zahl der im Kern vorhandenen Vacuolen ist im Allgemeinen zu gering, um eine durch den Staar hindurch sichtbare Trübung zu verursachen. Wird sie gross genug, um auch den Kern getrübt erscheinen zu lassen, so haben wir klinisch das Bild des stationären Kernstaars. Derselbe ist also auch pathogenetisch als eine Varietät des Schichtstaars zu bezeichnen; klinisch weiss man längst, dass beide Formen in einander übergehen, dass es oft unmöglich ist zu sagen, ob man einen Kernstaar oder einen besonders opaken Schichtstaar vor sich hat, ja vielleicht sind diese Kernstaare zum grössten Theil eigentlich Schichtstaare, und schliesslich kommen beide unter gleichen ätiologischen Verhältnissen vor, oft findet man bei verschiedenen Gliedern derselben Familie beide Formen. — Aber wenn der Kern auch nicht trüb ist, so hat er doch stets eine Alteration seiner physikalischen Eigenschaften erlitten, die sich unter Anderen in einer etwas schnelleren Schrumpfung documentirt. Die nach jener Schädigung neu gebildete und der getrübten Schicht aufgelagerte Corticalis ist nicht im Stande mit gleicher Schnelligkeit sich zusammenzuziehen; es entstehen Spalten in ihnen, die klinisch als Reiterchen imponiren. Da ferner die Neubildung von

Fasern gewiss nicht schneller vor sich geht, als unter normalen Verhältnissen, so bedingt die stärkere Schrumpfung des Kerns ein geringeres Gesammtvolumen der Linse.

Zum Schluss sei es mir gestattet, Herrn Prof. Leber für die Ueberlassung des seltenen Materials und für die freundliche Unterstützung, die er mir bei Anfertigung dieser Arbeit zu Theil werden liess, meinen aufrichtigsten Dank auszusprechen.

Figuren-Erklärung.

Tafel X—XII.

Figg. 1—5.

Die Linsen von Fall 1—5 in sechsfacher Vergrösserung entworfen mit Hülfe des Lange'schen Zeichenapparates, der bei ungefärbten Glycerinpräparaten auch die Trübungsschichten deutlich erkennen liess.

In allen Figuren bedeutet *a* den Kern, *b* die getrübte Schicht, die in Fall 2 und 3 dreifach vorhanden ist und *c* die Corticalis; ferner in Fig. 2 und 3, *d* die Zone zwischen den beiden klinisch diagnosticirten Staarschichten und *e* grössere zwischen beiden gelegene, concentrische Spalte; in Fig. 5 *d* die in Zerfall begriffene Hälfte der Corticalis, *e* den Kapselstaar.

Fig. 6.

Aus der Staarschicht von Fall 1. Zahlreiche, kleinste Lücken zwischen den wellig verlaufenden Fasern; bei *a* ist die äussere Grenze der Staarschicht. Winkel, homog. Immersion $^1/_{14}$.

Fig. 7.

Aus der mittleren Staarschicht (b_2 in Fig. 2) von Fall 2. Grössere, deutlich zwischen den Fasern gelegene Lücken (*a*) und kleinere Tröpfchen (*b*), bei welchen sich nicht sicher entscheiden liess, ob sie in oder zwischen den Fasern liegen. Winkel, Obj. 7.

Figg. 8—11.

Die Linsen von Fall 1, 2, 3 und 5 in etwa 22—23facher Vergrösserung, gezeichnet mit Benutzung der Objective 1, 2 und 4 von

Winkel. Die Buchstabenbezeichnung ist genau dieselbe, wie in den Fig. 1—5. Fig. 8 ist nicht nach einem genau meridionalen Schnitt gezeichnet, deshalb fehlt hier das kleine Spaltensystem am hinteren Pol.

In allen diesen vier Figuren sind die sämmtlichen Lücken im Verhältniss zur ganzen Linse viel zu gross gezeichnet. Es geschah dies, um auch die kleineren derselben als Kreise wiedergeben zu können, was andernfalls nicht möglich gewesen wäre.

Ueber Mikrophthalmus und Cataracta congenita vasculosa,

nebst einigen Bemerkungen über Drüsen der Chorioidea und Neubildung von Linsenkapsel.

Von

Dr. med. W. von Grolman,
Assistent an der Universitäts-Augenklinik zu Giessen.

Hierzu Taf. XIII, Fig. 1—3.

Der im Nachfolgenden näher beschriebene Bulbus stammt aus der Sammlung der hiesigen Universitäts-Augenklinik. Für die gütige Ueberlassung desselben spreche ich Herrn Prof. von Hippel hiermit meinen besten Dank aus.

Das Präparat scheint mir nicht nur in seiner Eigenschaft als Mikrophthalmus, sondern auch wegen höchst auffallender Veränderungen an der Linse ein allgemeineres Interesse zu verdienen. Ich gebe zunächst die aus der Krankengeschichte entnommenen Data:

Die 12jährige Marg. B. wurde im Mai 1879 von den Eltern in die hiesige Poliklinik geführt. Sie hatte ein kleineres rechtes Auge mit zur Welt gebracht, das von vornherein eine weissliche Trübung im Pupillargebiete zeigte, die noch damals bestand und zuerst am dritten Tag nach der Geburt des Kindes beobachtet wurde. Bei anstrengender Arbeit soll dasselbe zuweilen gethränt haben. Seit einigen Monaten bereits klagte die Kleine über Schmerzen und andere sympathische Erscheinungen am linken Auge. Ein grauer Schimmer schwebte beständig vor demselben.

Die Untersuchung ergab ein in allen Durchmessern verkleinertes rechtes Auge mit klarer normal gewölbter Cornea, deren Grösse der des ganzen Bulbus entspricht. Vordere Kammer ziemlich flach. Iris in der Mitte etwas vorgetrieben, ihr Pupillarrand überall mit der kataraktösen Linse verwachsen. Lichtschein fehlt; Druckempfindlichkeit des Corpus ciliare. Motilität nicht im Geringsten gestört. — L. A. Myopie $^1/_{14}$ S = 1. — Der Bulbus wurde enucleirt und in Müller'scher Flüssigkeit conservirt. Makroskopisch repräsentirt sich derselbe als vollkommen wohlgebildet; abgesehen von der Verkleinerung ist äusserlich keine pathologische Veränderung wahrzunehmen. Sagittaldurchmesser: 14,5 mm, Aequatorialdurchmesser: 15,5 mm, Basis der Cornea 7,5 mm. Nach Theilung des Präparates im horizontalen Meridian fällt die anscheinend wohlgebildete Linse, an der sich zunächst keine Dislocation erkennen lässt, durch ihre schneeweisse Farbe auf. Von ihrem hinteren Pol setzt sich bis zur Mitte des Opticuseintritts ein weisser Strang nach hinten fort. Die Netzhaut scheint total abgelöst und trichterförmig gefaltet.

Nach Einbettung des Präparates in Celloidin zerlegte ich den grösseren Theil der unteren Hälfte in eine Reihe von Serienschnitten, die mit Hämatoxylin und Eosin gefärbt und in Canadabalsam eingeschlossen wurden.

Die mikroskopische Untersuchung ergab folgenden Befund: Cornea und Sclera zeigen, abgesehen von einer der Grösse des Bulbus entsprechenden Dickenabnahme keine weitere Anomalie; das Gleiche gilt von dem Sehnerven und seiner Scheide, an dem nur die stark entwickelte Centralarterie auffällt.

Die Retina ist überall von der Pigmentschicht abgelöst und bildet die bekannte Figur der Windenblüthe. Eine grössere Continuitätstrennung konnte ich nicht in derselben nachweisen. Als wohlbegrenztes Band hebt sich die innere Körnerschicht von dem übrigen Gewebe ab. Innerhalb derselben sieht man überaus zahlreiche rundliche Lücken, die bei schwacher Vergrösserung ganz fein granulirt aussehen, während unter Anwendung stärkerer Objective erkannt wird, dass sie meistens einen Gefässquerschnitt enthalten. Die Wandungen dieser Gefässe sind grösstentheils stark verdickt und glasig degenerirt. In nicht wenigen der beschriebenen Lücken ist ein Gefässquerschnitt nur noch mit Mühe nachzuweisen, während in wieder anderen jede Spur eines solchen fehlt. Es liegt die Vermuthung nahe, dass auch diese Stellen einst gefässhaltig waren.

Als gelblich tingirter Streifen schliesst sich an die inneren Körner die Zwischenkörnerschicht an; obschon meist wohlbegrenzt, ist sie doch an manchen Schnitten wiederum kaum nachzuweisen. Die äusseren Körner bilden nur eine wirre Masse, die ebenfalls zahlreiche Gefässe aufweisst. Von Stäbchen und Zapfen sind nur vereinzelte Rudimente aufzufinden. Die inneren Theile der Netzhaut zeigen durchweg bindegewebige Degeneration. In allen Schichten findet man unregelmässig vertheilt einzelne Pigmenthaufen. An einer Stelle der Retina ist eine dünne Lamelle in Form einer enorm grossen Blase abgehoben, die fast bis zur Pigmentschicht heranreicht.

In dem subretinalen Raum finden sich nur einzelne körnige Gerinnungen, und deckt sich auch der Hauptinhalt des Retinaltrichters im Wesentlichen mit diesem Befund. Ausserdem erkennt man jedoch, dass der bereits oben erwähnte weisse Strang als die persistirende Arteria hyaloidea aufzufassen ist. Sie zeigt eine sehr starke kernreiche Adventitia und ein auffallend kleines Lumen. Ehe ich auf ihr merkwürdiges Verhalten in Bezug auf die Linse eingehe, möchte ich noch den Befund am Uvealblatt erwähnen. Das Stroma der Chorioidea, die der Sclera überall anliegt, zeigt nur geringgradige entzündliche Infiltration, der Ciliarkörper erscheint sogar ganz normal. Die Iris ist gleichfalls frei von jeder Entzündung; das Stroma derselben schlägt sich um den Pupillarrand des Pigmentblattes herum und bildet auf der Oberfläche der Linse eine zweite dünnere Lage, die sich nach innen zu durch einzelne Pigmentzellen noch in der Nähe des Aequators verräth, während sie nach aussen mit einem stumpfen Rand abschliesst.

Die überall der Chorioidea anliegende Pigmentepithelschicht ist mit zahllosen sogenannten Chorioidealdrusen übersäet. Da Gama Pinto[1]) hat sie gleichfalls an einem Kaninchenmikrophthalmus beobachtet und ausführlicher beschrieben. Er spricht sich entschieden für ihre Entstehung durch Degeneration der Pigmentzellen aus, während Leber[2]), gegen den sich Pinto an der erwähnten Stelle wendet, sie für eine Cuticulabildung der Pigmentzellen ansieht.

Eine einheitliche Erklärung für die Genese dieser Gebilde scheint mir überaus schwierig zu sein. Morphologisch möchte ich zwei verschiedenen Arten derselben unterscheiden. Gemeinsam war sämmtlichen Drusen meiner Präparate ein theils ein-

[1]) No. 1, p. 90. [2]) No. 2, p. 308ff.

facher, theils doppelter oder mehrfacher continuirlicher Epithelüberzug und die scharfe Abtrennung von der Basalmembran der Chorioidea, die stets unversehrt unter ihnen herzog. In einzelnen etwas dickeren Schnitten fand ich die Drusen in toto vor, so dass ich eine Flächenansicht der mir zugekehrten Halbkugel gewinnen konnte; dabei fiel mir zuweilen auf, dass der ganze Epithelüberzug von normaler Beschaffenheit war.

Wesentlichere Unterschiede zeigte dagegen der innere Bau der Excrescenzen. Weitaus die meisten enthielten eine fein gekörnte, zuweilen fast homogene Masse. Bei starker Vergrösserung gelingt es leicht, diese in einzelne Schollen aufzulösen, innerhalb welcher ich an absichtlich etwas mit Hämatoxylin überfärbten Präparaten Kernreste in allen Stadien des Zerfalls nachweisen konnte. In Fig. 2 habe ich rechts eine Druse wiedergegeben, deren Zusammensetzung aus degenerirten Zellen mit theilweise noch wohlerhaltenen Kernen mit Leichtigkeit zu erkennen ist, während in der zur Linken nur ganz vereinzelte Reste von Zellgrenzen und ein einziger Kern zu bemerken ist.

Eine kleine Minderzahl zeigte den bekannten zwiebelartig geschichteten Bau und eine völlig durchsichtige glasige Beschaffenheit.

Letzteren Fällen gegenüber liegt der Gedanke an eine Entstehung durch Cuticularbildung wohl sehr nahe; dagegen dürfte es unmöglich sein für die in Fig. 2 wiedergegebenen Befunde diese Annahme festzuhalten. Andererseits scheint mir die zwiebelartige Schichtung nur schwer durch degenerativ zerfallende Zellen erzeugt werden zu können. Man muss denn gerade annehmen, dass durch den Druck der im Inneren immer stärker quellenden Massen eine verschiedene Dichtigkeit der inneren und äusseren Schichten zu Stande kommt, deren ungleiche Brechkraft dem durchfallenden Lichte gegenüber in den concentrischen Ringen sich optisch geltend macht.

Eine Fülle der interessantesten Veränderungen zeigt die Linse und ihre Kapsel. Ich verweise zum leichteren Verständniss der Beschreibung auf die in grösserem Maassstabe beigegebene Abbildung. Die äussere Form schliesst sich zwar ungefähr der der normalen Linse an, zeigt aber im Einzelnen doch beträchtliche Abweichungen. Weniger kommt dabei die Vergrösserung des sagittalen Durchmessers, als die unregelmässige Krümmung der Oberfläche in Betracht. Die vordere Kapsel zunächst ist stark und höchst ungleichmässig verdickt. Sie

reicht nicht ganz bis zum Aequator, wo sie sich zipfelartig einschlägt, um keine Fortsetzung auf der Hinterfläche der Linse zu finden. An vielen Stellen insbesondere an den Enden finden sich kolbige Hohlräume, die mit meist wohlerhaltenen oder nur wenig gequollenen Epithelzellen ausgefüllt sind. An manchen Schnitten lässt sich jedoch nachweisen, dass die ganze Kapsel aus zwei Blättern besteht, zwischen denen sich überall vereinzelte Epithelzellen finden, die nur an den erwähnten Stellen zu grösseren Agglomeraten angehäuft sind. Ich komme später nochmals auf diesen Befund zurück. Die Hinterfläche der Linse ist mit einer fein fibrillären bindegewebigen Masse überzogen, die in keinem erkennbaren Zusammenhang mit der vorderen Kapsel steht; sie zeigt sehr ungleiche Dickenverhältnisse und sendet zipfelartige Fortsätze theils zwischen die benachbarten abgelösten Retinafalten, theils nach der Hinterfläche des Corpus ciliare. Nach hinten setzt sie sich unmittelbar in die verdickte Scheide der Hyaloidea fort. Bei ihrem Uebergang in diese treten sofort zahlreiche Kerne in ihr auf. An ihrer Innenfläche lässt sich nur hie und da auf kürzere Strecken eine gleichmässig dicke Lamelle abgrenzen, welche möglicherweise als Rest der eigentlichen Hinterkapsel zu betrachten ist.

Sehen wir uns nun das Innere des so umschriebenen Hohlraumes etwas näher an, so finden wir als einzige noch in ihrer Abstammung erkennbaren Reste der Linsenfasern jene tropfenartigen Gebilde, wie sie in jeder Katarakt zu beobachten sind. Sie sehen da, wo sie in grösseren Gruppen auftreten Fettgewebe auffallend ähnlich. Im Allgemeinen unregelmässig vertheilt, sind sie doch in den hinteren Parthieen der Linse häufiger als in der Nähe der vorderen Kapsel zu treffen. Bei der in der Figur wiedergegebenen Vergrösserung sind sie ganz durchsichtig und homogen, während man bei Anwendung stärkerer Objective eine feine Granulirung ihrer peripheren und eine unregelmässige Zeichnung ihrer centralen Theile erkennt (Fig. 3).

Eingeschlossen sind sie von einem feinfaserigen Gewebe, dessen einzelne krausgewundene Fibrillen in den peripheren Theilen ein dichteres Netzwerk bilden als im Centrum. Im Allgemeinen folgt die Richtung derselben der normaler Linsenfasern; nur in der Nähe der vorderen Kapsel sind sie mehr parallel zu dieser angeordnet. Hie und da findet man weisse Blutkörperchen in dem Gewebe zerstreut, die sich an einzelnen Stellen sogar zu dichteren Haufen zusammenfinden.

Als drittes Element kommen in allen Präparaten zahlreiche Gefässe vor, von denen oft reich verzweigte Theile innerhalb eines Schnittes beobachtet werden. Das grösste derselben geht in genau sagittaler Richtung vom hinteren Pol der Linse aus. Sein Inneres birgt eine grössere Menge rother Blutkörperchen. Meist jedoch zeigen diese Gefässe starke Wandungen und ein unverhältnissmässig kleines Lumen, so dass sie oft nur eine perlschnurartig angeordnete Reihe Blutkörperchen enthalten (Fig. 1 f). Wo sie im Querschnitt getroffen sind, kann man beobachten, dass die umgebenden Fibrillen die Scheide zur Hälfte concentrisch umfassen, um nach der vorderen Seite hin büschelförmig auszustrahlen (g in der Fig.).

Ueber die Genese des Mikrophthalmus hat Hess[1]) im vorigen Jahre eine Arbeit veröffentlicht, in der er auf Grund seiner Untersuchungen von fünf mikrophthalmischen Bulbis sehr energisch wieder für die ältere Anschauung eintritt, welche diese Anomalie als eine Hemmungsbildung aufgefasst wissen will; er steht nur insofern im Gegensatz zu Manz[2]), als er den primären Grund nicht in einer übermässigen Gefässentwickelung des durch den Augenblasenspalt hereinwachsenden Mesoderms, sondern in einer Bindegewebshypertrophie dieser Theile sieht.

Bei diesem wie den gleich näher zu besprechenden Erklärungsversuchen wird stets ein Zusammenhang des Mikrophthalmus mit Colobom, sei es der Iris, sei es der Chorioidea oder beider vorausgesetzt.

Ganz anders als obige Forscher suchte bekanntlich Deutschmann[3]) die Entstehung eines von ihm beobachteten Mikrophthalmus beim Kaninchen zu erklären. Er fand in der Gegend des Coloboms ausgesprochen entzündliche Veränderungen des Gewebes und schliesst daraus, dass „der grösste Theil, wenn nicht alle diese Bulbuscolobome" als Folgen einer solchen in sehr früher Zeit entstandenen intrauterinen Entzündung anzusehen seien. Ihm hatten sich in rascher Folge Höltzke[4]), Falchi[5]) u. A. angeschlossen.

[1]) No. 3, p. 147 ff. [2]) No. 4, p. 68. [3]) No. 5, p. 112.
[4]) No. 6, p. 153. [5]) No. 7, p. 213.

So wenig ich leugnen kann, dass es mir sehr gewagt erscheint, wenn Hess an dem Bulbus seines dritten Falles, der neben totaler Netzhautablösung auch ausgedehnte Hornhautinfiltration und Vascularisation zeigte, alle entzündlichen Erscheinungen in Abrede stellt, so sehr stimme ich ihm bei, insofern er der Meinung derer entgegentritt, die mit Deutschmann statt des „vagen Begriffs der Hemmungsbildung" das soeben beschriebene Causalitätsverhältniss annehmen möchten. Schon allein die häufige Doppelseitigkeit, sowie das gleichzeitige Auftreten anderer Bildungsfehler des ganzen Organismus legten doch die Unwahrscheinlichkeit primärer Entzündungen als Ursache des Coloboms und damit des Mikrophthalmus ziemlich nahe. In gleichem Sinne spricht der Umstand, dass bei Cochinchinahühnern regelmässig ein Colobom des Ciliarkörpers beobachtet wird.[1])

Sind wir aber durch die Deutschmann'sche Entzündungstheorie dem Verständniss dieser merkwürdigen Missbildungen auch nur um ein noch so geringes Maass näher gerückt, wie jener Autor zu glauben scheint? Warum entsteht gerade an jener verhängnissvollen Stelle im fötalen Bulbus mit Vorliebe eine ganz lokalisirte Entzündung?

Mir scheint diese Thatsache, die sich nicht leugnen lässt, nur dann verständlich zu sein, wenn man annimmt, dass etwa durch eine abnorme Nährmaterialvertheilung die rechtzeitige Rückbildung der in der Spalte eingelagerten Gefässe und mesodermalen Gewebsschichten unterbleibt, wodurch die secundäre Augenblase bei ihrer Tendenz sich zu schliessen einen Widerstand in dem zwischengelagerten Mesodermtheil findet, der naturgemäss sehr leicht zu einer entzündlichen Reizung und deren Folgen führen wird.

So wenigstens dürften sich die Vorgänge abgespielt haben in den Fällen, wo die Entzündung auf die Gegend

[1]) No. 8, p. 24 (auch von Hess für seine Ansichten jedoch in anderem Sinne verwerthet).

des Spaltes beschränkt erscheint. Anders steht die Sache dann, wenn eine allgemeine Entzündung der verschiedenen Bulbustheile vorliegt oder überhaupt kein Zusammenhang mit unvollkommener Rückbildung des gefässhaltigen Mesodermfortsatzes nachzuweisen ist. Ausgedehntere entzündliche Vorgänge haben sich in unserem Bulbus zweifellos abgespielt. Es fragt sich nur, ob dieselben bereits während der embryonalen Periode oder erst nach der Geburt ihren Anfang genommen. In dem erwähnten Falle Falchi's lagen ähnliche Verhältnisse vor. Das Auge war wegen Schmerzhaftigkeit im 29ten Lebensjahre der Trägerin enucleirt worden. Während der Autor seinen Befund zu Gunsten der Entzündungstheorie anwenden will, weist Hess[1]) diese Ansicht zurück, indem er annimmt, dass jene Veränderungen post partum entstanden seien.

Was nun meinen Fall betrifft, so halte ich es für ziemlich schwierig, in dieser Beziehung eine sichere Entscheidung zu treffen. Auf den ersten Blick scheint zwar die Annahme, dass der Mikrophthalmus entzündlichen Vorgängen seinen Ursprung verdanke, ungemein viel für sich zu haben. Während doch, so wird man sich sagen, in den übrigen Fällen die gleichzeitige Anwesenheit eines Coloboms trotz vorhandener Entzündung die Bedeutung dieser in genetischer Beziehung zweifelhaft macht, fällt dieses Dilemma hier einfach weg. In der That unterscheidet sich der von mir beschriebene Bulbus von fast allen anatomisch untersuchten Mikrophthalmen durch die Abwesenheit jener Anomalie. Manz[2]) äussert sich über diesen Punkt am Schlusse seiner Besprechung der Genese des Mikrophthalmus folgendermassen: „ . . . . Es soll damit nicht gesagt sein, dass der Mikrophthalmus keine andere Ursache haben könne als das Colobom; es können gewiss auch andere Ereignisse daran Schuld sein, die uns bei dem geringen vorliegenden anatomischen Material noch unbekannt sind",

[1]) No. 1. [2]) No. 4, p. 134.

und Arlt[1]) sprach sich noch im Jahre 1885 dahin aus, dass jeder Mikrophthalmus mit Colobom verbunden sei. Sehe ich von den Fällen ab, in denen einzelne Theile des Bulbus ganz fehlten, wie z. B. dem dritten von Hess beschriebenen, so wüsste ich nur den von dem gleichen Autor angeführten „reinen Mikrophthalmus", der jeder weiteren Missbildung entbehrte und den von Falchi[2]), sowie den meinigen zur Widerlegung der Arlt'schen Ansicht anzuführen.

Statt des Coloboms finden wir in unserem Bulbus eine persistirende Art. hyaloidea. Eine solche wird neben gleichzeitigem Colobom von zahlreichen Autoren erwähnt. Ich verweise auf die Fälle von Hänel[3]), Hess[4]) u. A. Becker[5]) sagt sogar: „Das Persistiren der Art. hyaloidea und mindestens eines Theils der gefässhaltigen Linsenkapsel ist die Regel." Nun kann man freilich nicht behaupten, dass eine restirende Glaskörperarterie an sich etwas mit dem verzögerten Schluss der Augenspalte zu thun habe. Allein der Umstand, dass sie fast immer bei gleichzeitigem Vorhandensein von Mikrophthalmus und Colobom beobachtet wird, legt doch den Gedanken nahe, dass da, wo das Colobom zwar fehlt, aber der Mikrophthalmus vorhanden ist, ähnliche Processe zu ihrer Persistenz geführt haben, als in jenen Fällen von Mikrophthalmus, wo sich die Augenspalte nicht völlig geschlossen hat. Zur Stütze dieser Ansicht sei mir ein Vergleich mit dem ersten Falle von Hess gestattet: Mikrophthalmus ohne Spur einer Entzündung, isolirtes kleines Iriscolobom, Arteria hyaloidea. Niemand zweifelt, dass die Ursache aller dieser Missbildungen der verzögerte Schluss der secundären Augenblase war; und doch, wäre die Schliessung derselben nur noch wenige Millimeter vorwärts gerückt, so hätten wir nahezu den gleichen Befund wie im vorliegenden Fall: Mikrophthalmus, Art. hyaloidea, kein Colobom.

[1]) No. 9 citirt nach dem Referat von Manz in Michels Jahresbericht 1885, p. 225. [2]) No. 7. [3]) No. 10.
[4]) No. 1, Fall 1 und 3. [5]) No. 11, p. 126.

Deshalb glaube ich, darf man auch für diesen einen Zusammenhang mit mangelhafter Rückbildung der mesodermalen gefässtragenden Theile nicht ganz zurückweisen. Durch den Kampf der gegen das Mesoderm andrängenden secundären Augenblase könnten die weiteren Störungen, welche ein normal grosses Wachsthum verhinderten, und zu ausgedehnten entzündlichen Erscheinungen führten, entstanden sein.

Aus den angeführten Gründen bin ich der Ansicht, dass für unseren Bulbus die Frage, ob ein Entzündungsprodukt oder eine Hemmungsbildung vorliegt, nicht mit Sicherheit zu entscheiden ist.

Wenden wir nun unsere Aufmerksamkeit nochmals den Verhältnissen an der Linse zu. Was zunächst das Gefässsystem derselben anbelangt, so scheint es mir nicht zweifelhaft, dass es als eine directe Fortsetzung der Art. hyaloidea anzusehen ist. Der Bulbus war leider durch den langen Aufenthalt in Alkohol beträchtlich geschrumpft und dabei genau in der Mitte getheilt. So kam es, dass die ursprünglich in dem gleichen positiven Meridian gelegenen Theile sich in einer Bogenlinie aneinander reihten und deshalb keine eigentlichen Horizontalschnitte, sondern lauter Schrägschnitte erzielt wurden. Dies der Grund, warum ich in keinem Präparat eine directe Verbindung des innerhalb des Kapselsacks gelegenen Gefässnetzes mit der Art. hyaloidea nachweisen konnte. Dennoch muss man mit absoluter Sicherheit folgern, dass der in der Fig. 1 mit *d* bezeichnete Gefässstamm seinen Ursprung aus der Hyaloidea nimmt, und ebenso geht aus der Art der Verzweigung der übrigen intrakapsulären Gefässe ihr Zusammenhang mit *d* hervor.

Gefässe innerhalb des verletzten Kapselsacks sind mehrfach beobachtet worden, jedoch wie es scheint nur in Verbindung mit gleichzeitiger Knochenbildung. Wenigstens begegnete ich keinem andersartigen sicher gestellten Fall in der Literatur. Auch Wedl und Bock[1]) erwähnen nichts

[1]) No. 12, S. 170.

hierher gehöriges. Jedenfalls darf ich so viel behaupten, dass alle bisher mitgetheilten Befunde von Vascularisation des intracapsulären Gewebes genetisch durchaus verschieden von dem meinigen waren. Stets stammten die Gefässe aus dem benachbarten Corpus ciliare, während hier eine directe abnorme Fortsetzung der embryonalen Glaskörpergefässe in das Innere der Linse stattgefunden hat. Gemeinschaftlich dürfte nur Allen die entzündliche Ursache und die vorausgegangene ausgedehnte Verletzung des Kapselsackes sein. Das an die Stelle der hinteren Kapsel getretene Gewebe spreche ich für ein Umwandlungsprodukt des Glaskörpers an. Aehnlicher Herkunft dürfte auch das feinfaserige Netzwerk des Kapselinneren sein. Während es freilich nicht selten, wie dies auch die beigegebene Figur andeutet, durch einen kleinen Zwischenraum von der Pseudokapsel abgesetzt erscheint, so lässt sich doch wieder an anderen Stellen deutlich erkennen, wie es direct aus dieser entspringt (siehe Fig. 3).

Noch ein paar Worte möchte ich über die Veränderungen an der vorderen Kapsel hinzufügen. Wucherungen von Kapselzellen, die aussen und innen von Kapsel begrenzt waren, sind öfters beobachtet worden. Becker[1]) giebt in seinem Atlas mehrere hierauf bezügliche Abbildungen. Durch genaue Messungen will er festgestellt haben, dass in seinen Fällen die Summe der Dicken der äusseren (sehr starken) und inneren (sehr dünnen) Lamelle stets genau gleich dem Durchmesser der unversehrten Kapsel in der Nachbarschaft gewesen sei. Er folgert nun, dass es sich nicht um eine Neubildung von Kapsel handeln könne, sondern nur um eine Wucherung der Zellen zwischen den einzelnen Schichten der Kapsel, in die sie nach Erosion der innersten Lamellen eingedrungen seien, um sich dort zu verbreiten. Diese Auffassung steht im Einklang mit der Ansicht derer, die die Kapsel als ein Produkt des Mesoderms und nicht als eine Cuticularbildung angesehen wissen wollen.

[1]) No. 11, Abbild. S. 59/60, Text S. 76.

Anders liegen die Verhältnisse in meinem Fall. Schon ein Blick auf die Abbildung genügt, um die Idee einer Spaltung der Kapsel als höchst unwahrscheinlich zurückweisen zu können. Die stets wechselnde Dicke, die ungefähre Gleichheit der inneren und äusseren Lamelle, die knopfförmigen Zellenanhäufungen am äquatorialen Ende der Kapsel lassen diesen Gedanken nicht aufkommen. Völlig undenkbar aber ist es, dass die ursprüngliche normale an der Innenseite der Kapsel gelegene Epithelschicht gänzlich verloren ging, während eine von ihr ausgegangene Wucherung zwischen die Lamellen der ersteren sich gleichmässig in der ganzen Ausdehnung derselben, meist dazu noch in nur ein- oder zweifacher Lage verbreitet habe. Wir müssen deshalb die vorliegende Veränderung als einen exquisiten Fall von Neubildung der Kapsel durch deren Zellen ansehen. In der letzten Abtheilung des Archivs für Ophthalmologie hat Wagenmann[1]) ganz analoge Beobachtungen über „Neubildung glashäutiger Substanz" veröffentlicht. Auch er hat eine doppelte Kapsel beobachtet und nimmt nicht nur für sie die gleiche Entstehung an, sondern will auch Becker's Beobachtung so gedeutet wissen, dass an den scheinbar einfachen Stellen sich nur die beiden Lamellen ungemein dicht aneinander gelegt hätten. Obgleich mir selbst an den ersten Schnitten, die ich untersuchte, die Kapselverdoppelung da entging, wo nur vereinzelte Zellen zwischen den beiden Blättern vorhanden waren, so sehe ich doch nicht ein, warum auch nicht der von Becker angenommene Modus einer Kapselverdoppelung vorkommen kann, zumal es doch gewiss unwahrscheinlich ist, dass einem so gewiegten Beobachter zwei nur angelegte Lamellen stets als einfache Kapsel imponirt haben sollten.

[1]) No. 13.

Giessen, 20. Juni 1889.

Literaturverzeichniss.

1. Da Gama Pinto, Mikrophthalmus congenitus beim Kaninchen. Archiv für Augenheilkunde XIII.
2. Leber, Ueber Amyloiddegen. der Conjunct. Archiv für Ophthalmologie XXV, 1.
3. Hess, Zur Pathogenese des Mikrophthalmus. Archiv für Ophthalmologie XXXIV, 3,
4. Manz, Missbildungen des Auges. Graefe-Sämisch Handb. Bd. II.
5. Deutschmann, Zur pathologischen Anatomie des Iris- und Aderhautcoloboms, als Grundlage eines Erklärungsversuchs der sogen. Hemmungsbildung überhaupt. Klinische Monatsblätter XIX, 101.
6. Höltzke, Mikrophthalmus und Colobom von einem Kaninchen. Archiv für Augenheilkunde XII.
7. Falchi, Microftalmo congenito. Annali di Ottalmologia XIII.
8. Lieberkühn, Beiträge zur Anatomie des embryon. Auges. Archiv für Anatomie und Physiologie 1879.
9. Arlt, Ueber Mikrophthalmus und Anophthalmus. Anzeiger der k. k. Gesellschaft der Aerzte in Wien, citirt nach dem Referat von Manz in Michels Jahrbuch 1885.
10. Hänel, Ein Fall von Arteria hyal. persistens. Persistenz des Kölliker'schen Mesodermfortsatzes und Iriscolobom. Inaugural-Dissertation München 1886.
11. Becker, Zur Anatomie der gesunden und kranken Linse. Wiesbaden 1883.
12. Wedl und Bock, Textbuch zum Atlas der pathologischen Anatomie des Auges.
13. Wagenmann, Ueber Neubildung glashäutiger Substanz im Auge. Archiv für Ophthalmologie XXXV, 1.

Figuren-Erklärung.

Tafel XIII.

Figur 1.

Linse aus einem mikrophthalmischen Bulbus.

a Aeusseres
a$_1$ Inneres } Blatt der vorderen Kapsel.

b Pigmentirte Iriszellen auf der Vorderfläche der Linsenkapsel.

c Reste der Linsenfasern.

d Gefässstamm am hinteren Pol der Linse, mit rothen Blutkörperchen angefüllt (Fortsetzung der Art. hyal.).

f Einfache Reihe rother Blutkörperchen im Innern der Gefässe.

g Gefässquerschnitt, um den sich die benachbarten Fibrillen herumschlingen.

h Ansammlung weisser Blutkörperchen.

i Arteria hyaloidea.

k Abgelöste Netzhaut.

Figur 2.

Zwei Drusen des Pigmentepithels.

a Epithelüberzug.

b Degenerirte Epithelzellen mit absterbenden Kernen.

c Basalmembran der Chorioidea.

Figur 3.

Ein Stück der Pseudokapsel von Fig. 1 mit den angrenzenden Theilen.

a Pseudokapsel.

b Feinfaseriges Gewebe im Inneren des Kapselsackes.

c Linsenreste (man erkennt in Einzelnen derselben eine periphere fast homogene und eine mehr centrale Parthie mit unregelmässiger Gerinnung).

Ueber Fädchenkeratitis.

Von

Dr. Ernst Fischer in Dortmund.

(Aus der Klinik von Professor Schoeler in Berlin.)

Mit Taf. XIV und XV, Fig. 1—5.

In der vierzehnten Versammlung der ophthalmologischen Gesellschaft zu Heidelberg (1882) demonstrirte Leber „Fädchen" als Product einer eigenthümlichen Form von Keratitis und sagt dazu in einer kurzen in dem Berichte über obige Versammlung niedergelegten Notiz Folgendes:

Ich habe bei einer gewissen Form von Keratitis, die mit Herpes corneae verwandt zu sein scheint, an kleinen Substanzverlusten der Hornhaut weiche Fädchen anhaftend gefunden, die man bei flüchtiger Betrachtung mit gewöhnlichen Schleimfäden hätte verwechseln können, die aber an der betreffenden Stelle fest implantirt waren, so dass sie sich wohl auf der Hornhautoberfläche mit ihrem freien Ende hin und herschieben, aber nicht völlig abwischen liessen. Hatte man das Fädchen mit einer Pincette abgerissen, so konnte es sich mehrere Male nacheinander regeneriren. Ich habe drei solche Fälle beobachtet; der letzte wurde durch vorsichtiges Betupfen mit starker Carbolsäurelösung zur Heilung gebracht. Diese Fädchen haben eine ganz eigenthümliche Structur: sie bestehen aus einem gedrehten Axenstrang von fibrillärer Beschaffenheit, der von einer mehr lockeren Rindenschicht umgeben ist; beide enthalten zellige Elemente, auch waren im Inneren Micrococcen eingeschlossen. Die Oberfläche ist zum Theil mit Epithelzellen bedeckt.

In den „Beiträgen zur pathologischen Anatomie des Auges“ [1]) lieferte Uhthoff eine ausführlichere Beschreibung dieser Fäden mit Abbildung.

Die von ihm gebrauchte Bezeichnung Keratitis bullosa sollte indessen nicht eine Identificirung dieses Processes der Fädchenbildung mit dem klinischen Bilde der Keratitis bullosa bedeuten, wie es uns Sämisch in dem Handbuche der gesammten Augenheilkunde, Bd. IV, p. 271 entworfen hat, sondern vielmehr darauf hinweisen, dass die Fädchen unzweifelhaft aus den bullae, den Blasen der Hornhaut, entstehen. Nachdem Uhthoff von jener Heidelberger Demonstration Kenntniss erhalten, identificirte er seine Beobachtung mit derjenigen Leber's und acceptirte auch für seinen Fall die Bezeichnung „Fädchenkeratitis“.

Die bis dahin veröffentlichten anatomischen Berichte über Hornhautblasen beziehen sich offenbar auf die Keratitis bullosa (Sämisch). Dahin müssen wir vor allen Dingen v. Graefe's Fall [2]) rechnen, dann auch die Fälle von Schweigger und Sämisch [3]), die Abhandlung von Fuchs [4]) „über die Trübung der Hornhaut bei Glaucom“, welche auch Leber [5]) einer genauen anatomischen Untersuchung unterzogen hat.

Die Fädchenkeratitis ist eine Erscheinung, welche sich anatomisch von den oben erwähnten Fällen streng sondert und auch klinisch insofern, als sie recht oft ganz gesunde Augen befällt, während die schwappenden grossen vereinzelten Blasen fast nur bei kranken oder degenerirten Bulbi beobachtet wurden.

Vom Standpunkte des Klinikers aus betrachtet schliesst sich dieselbe vielmehr der Keratitis vesiculosa sive Herpes

[1]) v. Graefe's Archiv für Ophthalmologie XXIX, 3, p. 181.
[2]) v. Graefe's Archiv für Ophthalmologie II, 1, p. 208.
[3]) Graefe-Sämisch IV, p. 272.
[4]) v. Graefe's Archiv für Ophthalmologie XXVII, 3, p. 77.
[5]) v. Graefe's Archiv für Ophthalmologie XXIV, 1, p. 285.

corneae an, sei es nun, dass dieser als Begleiter des Herpes zoster ophthalmicus, Herpes labialis oder nasalis, oder selbstständig an gesunden oder nur leicht katarrhalisch etc. afficirten Augen auftritt.

Spiegelnde Bläschen, multipel, gruppenweise angeordnet, bald randständig, bald über die ganze Cornea verbreitet, kaum stecknadelkopfgross, so lautet die Beschreibung des Krankheitsbildes bei Keratitis vesiculosa und viel anders kann sie auch hier nicht lauten. Auch der Verlauf der Affection, das rasche Vergehen der alten und die stete Wiederkehr der neuen Efflorescenzen, die relative Ohnmacht der localen Therapie, unter deren Einfluss scheinbar der Process in dem einen Falle rasch sein Ende findet, in dem anderen Falle beliebig lange weiter existirt, lassen die Fädchenkeratitis in dem Systeme der Hornhauterkrankungen ihren Platz zunächst neben der Keratitis vesiculosa einnehmen.

Ein durchgreifender Unterschied ist eben nur durch die Fädchen gegeben. Die grosse Mehrzahl der Fälle von Bläschenbildung auf der Hornhaut scheint ja ohne Fädchenbildung zu verlaufen, und höchstens ist nach dem Platzen der Bläschen die Stelle des Randes noch mit kleinen Epithelfetzen bedeckt. An unseren Fällen ist nicht das Epithel das wesentliche, dasselbe findet sich im Gegentheil fast immer nur spurenweise, sondern jener typische Strang, den Leber zuerst demonstrirt, Uhthoff kurz darauf im Archiv gezeichnet hat, eine anatomische Bildung, wie sie bisher in keinem Handbuche bei der eigentlichen vesiculosa beschrieben worden ist.

Das Fädchen sitzt auch nicht am Rande der dem geplatzten Bläschen entsprechenden Stelle, sondern geht vielmehr aus der Mitte derselben, welche eine kleine Delle zeigt, hervor. Hier haftet es verhältnissmässig recht fest mit seinem dicken Ende und wenn man es mit der Pincette losgerissen hat, bekommt man schon bei schwacher

Vergrösserung ein Bild wie das eines durchgerissenen Hanfseiles (vergl. Fig. 2).

Das auf der Hornhaut frei verschiebliche Ende ist stets das dünnere, welches sich oft in eine lose Spirale von einzelnen Fasern aufrollt (vergl. Fig. 3).

An der Stelle der geplatzten Vesicula bleibt ein kleines Infiltrat der oberflächlichsten Hornhautschichten zurück, welches allmälig seiner Resorption entgegengeht.

Als in den letzten Monaten zufällig zwei Fälle dieser Art in der Prof. Schoeler'schen Klinik zur Beobachtung kamen, hatte Herr Dr. Uhthoff die grosse Güte, mir seine früheren gleichartigen Beobachtungen zur Verfügung zu stellen, seine eigenen Präparate von in Glycerin aufgehobenen Strängen mit den neuen und frischen zu vergleichen und sie mit mir einer genauen Durchsicht zu unterwerfen.

Die von vier verschiedenen Patienten entnommenen zahlreichen Fäden zeigten durchweg ein analoges Verhalten, auf welches ich an der Hand einiger kleinen Zeichnungen, welche die typischsten Bildungen illustriren sollen, jetzt eingehen möchte.

Uhthoff's damalige Beschreibung[1]) lautete:

„Es fällt zunächst in die Augen je ein stark lichtbrechender vielfach schlangenförmig gewundener und auch um seine Längsaxe zusammengedrehter Strang, auf dem einen Ende sich mehr verjüngend, auf dem anderen an Dicke zunehmend. Diese Stränge haben zum Theil eine Länge von 2—3 mm und sind schon makroskopisch zu erkennen. Bei stärkerer Vergrösserung haben sie an einigen Stellen ein mehr homogenes Aussehen, meistens aber erkennt man eine Zusammensetzung aus feinsten Fasern, welche einen den Axendrehungen des Stranges entsprechenden gewundenen Verlauf haben. Zahlreiche kleine Ausbuchtungen und Einschnürungen zeigen die seitlichen Grenzen der Stränge.

An dem sich verbreiternden Ende dieser Stränge erkennt man in einzelnen Präparaten eine flächenartige Ausbreitung und Auflösung in dichte Faserzüge von geschlängeltem und

[1]) loc. cit.

sich kreuzendem Verlauf. Zellen und Kerne enthalten diese Stränge nicht. Carmin färbt dieselben nicht, Hämatoxylin in geringem Maasse. Gegen chemische Reagentien (verdünnte Essigsäure) erweist sich dieses Gewebe sehr resistent, jedoch erleidet es eine deutliche Aufquellung.

Die diesen Strängen angrenzenden Theile bestehen übereinstimmend aus einem derben kernarmen Fasergewebe, welches sich membranartig in den verschiedenen Richtungen ausbreitet. Man erkennt, wie dieses zum Theil parallelfaserige Gewebe an vielen Stellen direct mit den Strängen zusammenhängt und direct in sie übergeht. Die Grundsubstanz dieser Theile ist grösstentheils ganz homogen und durchscheinend, zum Theil feinkörnig, zum Theil derbfaserig. An anderen Stellen erkennt man keine Grundsubstanz, sondern zerfallende Zellen und Zellkerne liegen in grösseren Haufen beisammen." —

Alle diese Verhältnisse wird man in den beigegebenen Figuren wiederfinden, von denen die erste einen solchen ganz frisch abgenommenen Strang in situ bei ganz schwacher Vergrösserung zeigt. Man erkennt den wie ein Tau zusammengedrehten Strang, dessen Windungen in Folge sehr forcirter Drehung stellenweise sogar einander überlagern.

Man sieht ferner, wie eng der Strang mit dem umliegenden flächenhaften Gebilde verbunden ist, durch von ihm seitlich ausstrahlende Fasern. Dieselben laufen theils einfach radiär, theils umspinnen sie in zierlichen Windungen den Hauptstrang, um sich dann ebenfalls in der Umgebung zu verlieren. Eine besonders hübsche Spirale bilden diese Fasern am dünnen Ende des Stranges, welches bei starker Vergrösserung in Fig. 3 wiedergegeben ist, während Fig. 2 das dicke Ende zeigt. Das Mittelstück ist nicht bei starker Vergrösserung gezeichnet, um keinen zu grossen Raum nöthig zu haben. Denn der Strang in seiner ganzen Ausdehnung misst reichlich 4 mm und ist wohl der längste unter den mir vorliegenden Präparaten.

Einen kürzeren Strang in seiner ganzen Ausdehnung zeigt Fig. 4, während aus Fig. 5 der Uebergang eines solchen in ein mehr flächenhaftes Gebilde von der gleichen

Structur zu erkennen ist. Aus letzterer Zeichnung kann man auch ungefähr die Dicke der Fasern beurtheilen, welche theils isolirt neben dem Strange liegen, theils an dem aufgefranzten Rande einzeln sichtbar werden. Daselbst zeigt eine derselben an ihrem freien Ende eine kolbige Anschwellung, während eine freiliegende Faser in der Mitte plötzlich anschwillt.

Bemerkenswerth sind nun besonders die in Figur 2 und 3 sich reichlich findenden Gebilde, welche oft gruppenweise geordnet und weissen Blutkörperchen an Grösse gleichkommend bei oberflächlicher Betrachtung an Fetttröpfchen erinnern könnten, verschieden aber meist rundlich geformt, von verschiedener Grösse bis zur Kleinheit von Micrococcen hinab, homogen und stark lichtbrechend, in ihrem eigenthümlichen Glanze am meisten mit dem Mittelstrange übereinstimmend.

Zunächst aber erhebt sich die Frage: Aus welchem Stoffe bestehen die Stränge?

Da die Bowman'sche Membran elastisch ist und einzelne Fetzen derselben sich wohl so drehen und aufrollen könnten, falls sie sich loslösten, da ferner unter diesen Verhältnissen ein Auftreten von fibrillärer Zeichnung in der sonst structurlosen Membran recht gut denkbar wäre, so sprach Uhthoff damals die Vermuthung aus, sie könne es sein, welche das Material zu den Fäden abgebe, liess aber gleichzeitig die Möglichkeit offen, dass ein Gerinnungsproduct auch so aussehen könne, wie es Leber's Ansicht war.

Es war nur bis dahin nicht bekannt, dass die Hornhaut ein solches Gerinnungsprodukt liefern könne und man wusste, dass z. B. bei fibrinösen Ausschwitzungen der Conjunctiva solche der cornea, dieses gefässarmen Gewebes, nicht vorkamen. Leber lieferte indessen kürzlich den Nachweis [1]), dass dieselbe sehr wohl Fibrin enthalten kann, so-

[1]) v. Graefe's Archiv für Ophthalmologie XXXV, 1, p. 271.

gar mitten in ihrem dichtgefügten Gewebe und damit ist auch die Annahme gerechtfertigt, dass in den oberflächlichsten Schichten subepithelial etwas Aehnliches vorkommen kann.

Eine weitere wichtige Stütze dafür ist die frappante Aehnlichkeit unserer Spiralen mit den von Curschmann[1]) bei Asthma nervosum secundarium, Bronchiolitis exsudativa, gefundenen „äusserst zierlichen schraubenartig gewundenen parallelfaserigen Gebilden", welche nach ihm Curschmann'sche Spiralfasern genannt worden sind und einen fast constanten Befund bei Asthma nervosum bilden. Dieselben sind zwar im Allgemeinen grösser als unsere Fäden am Auge, kommen aber doch auch in demselben kleinen Maassstabe vor. Wer Uhthoff's Zeichnung im Archiv für Ophthalm., XXIX, 3 oder meine Figuren mit denen Curschmann's vergleicht, wird von der weitgehenden Aehnlichkeit überrascht sein. Curschmann erklärt nun auch seine Fasern als Gerinnungsproduct, als eine in den Bronchien ausgeschiedene nicht organisch präformirte schleimige Substanz, welcher Ansicht auch Prof. Pel-Amsterdam[2]) zuneigt auf Grund seiner mikrochemischen Untersuchungen. Die Fäden schwollen in geringem Maasse auf in verdünnter Essig- und Ameisensäure und wurden gelöst in Kalilauge und Barytwasser. „Die letztere Eigenschaft schien ihm die Conclusion zu erlauben, dass sie wenigstens zum grössten Theil aus Schleimfäden bestehen."

Wie die Windung der Spiralen zu Stande kommt, weiss Curschmann nicht recht zu erklären und ist auch bei unseren in einem kugeligen Hohlraume entstehenden Gebilden nicht recht klar. Am einfachsten ist wohl die Annahme, dass es die Substanz der Fäden selbst ist, welcher vermöge ihrer Elasticität die Eigenschaft innewohnt, solche Formen anzunehmen.

[1]) Deutsches Archiv für klinische Medicin, Bd. XXXII.

[2]) Zeitschrift für klinische Medicin, Bd. IX, 1. Heft.

Eine zweite Frage ist: Woraus besteht die jene Fäden umgebende membranöse Hülle?

Eine Uebereinstimmung der Structur derselben mit irgend einem Gewebe an der vorderen Hälfte des Bulbus besteht nicht. Wohl finden sich Epithelzellen in derselben versprengt, auch weisse Blutkörperchen in etwas grösserer Zahl, doch alles das ist nur accidentell und das Wesentliche darin sind nur die Fasern, welche von dem Mittelstrange ausgehend sich verfilzen, dann loser werdend durch structurlose Masse sich verbinden und eben durch ihren innigen Zusammenhang mit dem Strange beweisen, dass auch sie nur aus gerinnender Masse sich gebildet und durch Aufnahme von festeren Theilen aus dem Secret des Bindehautsackes dem Mittelstrange seine Umhüllung geschaffen haben.

Endlich aber fragt es sich: Was stellen jene homogenen glänzenden körnigen Einlagerungen verschiedenster Grösse vor? Auch sie sind wohl nur ein Gerinnungsproduct, analog den Fasern, zu denen auch Uebergänge vorkommen, ganz wie sie Leber im Gewebe der Horhaut bei Aspergillusmycosen beschrieben hat.

Gehe ich nun auf die einzelnen Krankheitsfälle näher ein, so muss ich zunächst kurz den von Uhthoff beschriebenen aus dem Jahre 1882 recapituliren:

1. Eine 44jährige Frau St. mit Glaucoma inflammatorium chronicum wurde auf beiden Augen iridectomirt und der Process damit coupirt. „Am dreizehnten Tage nach der Operation traten unter mässigen Schmerzen und Drücken auf dem rechten Auge zwei kleine Trübungen der Hornhaut ein, welche sich im Verlauf von weiteren zwölf Stunden blasenartig stecknadelkopfgross vorbuckelten.“ Am folgenden Tage kam es zum Platzen dieser Bläschen, Fädchen hingen an der Hornhaut herab, einige Stunden später stiessen sich dieselben völlig ab. In den nächsten zehn Tagen wiederholte sich die Bläschenbildung sechs bis achtmal an verschiedenen Stellen der Hornhaut, an ihrer Stelle blieb jedesmal eine kleine circumscripte Trübung zurück

Auf dem linken Auge kam es nur zur einmaligen Bildung eines Bläschens.

Endresultat: freies Gesichtsfeld, S. beiderseits etwa $^1/_3$.

Seit dem Jahre 1882 ist nun in der Prof. Schoeler-schen Klinik ein besonderes Augenmerk auf solche Fälle gerichtet worden. Unter den im Ganzen ca. 36000 seitdem behandelten Patienten kamen noch fünf weitere zur Beobachtung, so dass sich demnach das Verhältniss auf etwa 1:6000 stellen würde. Es ist also keine häufig vorkommende Affection.

2. Frau F., 52 Jahre alt, leidet seit drei bis vier Jahren an Tic convulsif. Seit zwei Jahren besteht auch Kriebeln in der rechten Wange, aber ohne ausgesprochene Sensibilitätsstörung. Sonst gesund, frühere Krankheiten: Rachitis.

Schon seit drei Monaten besteht zeitweise ein Drücken und Stechen am rechten Auge, bald besser, bald wieder schlimmer, seit acht Tagen besonders stark.

In der ersten Woche der Behandlung traten täglich die charakteristischen klaren wasserhellen spiegelnden Bläschen auf, um nach dem bald eintretenden Platzen eine ganz kleine getrübte Delle zu hinterlassen, von welcher der Faden herabhing. Vielfach sah man auch nur noch die kleinen punktförmigen Trübungen ohne die Fäden. Es kamen fünf Tage, an denen gar nichts von Bläschen und Fädchenbildung zu bemerken war. Dann setzte der Process von neuem ein; mit der Eruption der Bläschen kamen die Beschwerden, plötzlich, „als ob etwas ins Auge geflogen sei", mit dem Platzen der Epitheldecke liessen dieselben nach. So vergingen drei Wochen unter bald sistirender, bald wieder auftretender Bläschenbildung.

Resultat: Heilung.

3. Frl. W., 58 Jahre alt, leidet seit dreizehn Jahren an Arthritis deformans, ist sonst gesund gewesen, auch niemals augenkrank. Seit $1^1/_2$ Jahren besteht indessen Drücken im linken Auge, wechselnd, oft Tage und Wochen lang nicht, dann von neuem auftretend mit heftigen $^1/_4$—$^1/_2$ Stunde lang andauernden Qualen, welche allmälig wieder nachlassen.

Seit drei Tagen sind die Beschwerden besonders stark.

Bei der Vorstellung zeigten sich im oberen Abschnitt der Hornhaut Bläschen, dazwischen einzelne Fädchen und im unteren Abschnitt punktförmige leichte Infiltrate.

Vier Wochen lang wurde Patientin poliklinisch behandelt, unter stetem Wechsel von Ruhe und erneutem Auftreten der Efflorescenzen. Endlich entzog sie sich der weiteren Beobachtung.

4. Wolf, Arbeiter, 24 Jahre alt, früher stets gesund, fühlt seit drei Tagen Beschwerden am Auge. Analoger Verlauf, Ende des Processes nach vier Wochen. Wie in den beiden vorhergehenden Fällen war auch hier jedes Trauma ausgeschlossen.

Andersartig ist folgender Fall:

5. Premierlieutenant v. X. erhielt im Februar 1888 in der Officierreitstunde von seinem Pferde einen Schlag mit dem Kopf gegen seine linke Augenbraue. Er stürzte vom Pferde und war etwa fünf Minuten lang stark benommen, fühlte sich dann wieder besser und konnte zehn Tage später nach Verheilung der klaffenden Wunde seinen Dienst wieder thun. Patient will damals keinen Kneifer, sondern Monocle vor dem rechten Auge getragen haben. Bis Ende März 1889 empfand Patient gar keine Unbequemlichkeiten weder an der verletzten Stirngegend, noch im Lide, noch am Auge. Dann stellte sich Drücken im oberen Augenlide ein, immer stärker und lästiger werdend, sodass er Anfang Mai seinen Arzt consultirte, der aber noch nichts fand. Das Auge belästigte Patienten noch gar nicht. Zwei Tage später trat aber starke Lichtscheu auf, sehr starkes Thränen und dabei zuckende Schmerzen im Auge und Lid, zwei bis drei Minuten anhaltend, um meistens nach einer Pause von einer Stunde wiederzukehren. Jetzt constatirte der Hausarzt Bläschen auf der Hornhaut und Patient trat in die Klinik von Prof. Schoeler ein.

Etwas oberhalb der linken Augenbraue fand sich eine parallel zu derselben verlaufende 5 cm lange auf dem Knochen verschiebbare Narbe der Haut. Von derselben ging ein schmaler derber Strang subcutan durch das obere Lid etwas lateralwärts von der Mittellinie desselben bis zum Tarsus, in welchem beim Umwenden des Lides entsprechend der Insertion des Narbenstranges eine deutliche Einsenkung zu erkennen war. Auf der Hornhaut schossen täglich neue Gruppen von Bläschen empor, besonders in der äusseren Hälfte, welche nach ihrem Platzen stets jene charakteristischen Fäden lieferten. Die verschiedensten lokalen Mittel, ebenso Chinin, Salicyl, Antifebrin, Antipyrin blieben ohne Erfolg.

Die Sensibilität der cornea war nicht herabgesetzt, die Tension des Bulbus normal, der Supraorbitalis zeigte eine mäs-

sige Empfindlichkeit auf Druck, viel empfindlicher aber war noch der Narbenstrang im Lide selber. Trotz mehrfacher Revision wurde an der Einziehung des Lides nichts besonderes bemerkt. Es wurde bei der absoluten Unwirksamkeit aller bisherigen Therapie ein Eingriff auf den Strang oder den Supraorbitalis beabsichtigt, als sich plötzlich spontan das Bild änderte. Statt der täglich auftauchenden Gruppen von 6, 12, 15 neuen Bläschen fanden sich am zwanzigsten Tage lange feine Striche einer neben dem anderen auf dem Epithel der Hornhaut, wie von einem kratzenden Fremdkörper herrührend und nun zeigte sich in der die Einziehungsstelle überziehenden Schleimhaut eine kleine Oeffnung. Die eingeführte Sonde stiess auf einen Fremdkörper und ein breiterer Einschnitt förderte einen Glassplitter zu Tage, in Form einer dreikantigen Pyramide von etwa 5 mm Höhe und einem gleichseitigen Dreieck von etwa 2 mm Seite als Basis.

Der Process war damit coupirt, einige Tage genügten zum Abklingen der Reizerscheinungen, dann war und blieb das Auge gesund. Beiderseits bestand mittlere Myopie ohne Affectionen des Augengrundes und gute Sehschärfe.

6. Handelsmann L., 56 Jahre alt, besitzt rechterseits ein mässig hyperopisches Auge mit guter Sehschärfe, links ein congenital anomales mit grossem Dermoid am Limbus, alten Chorioidealveränderungen und congenitaler Anomalie der Papille. Bisher war das Auge stets schwach, jedoch entzündungsfrei. Seit vier Tagen hat er das Gefühl eines fremden Körpers im Auge.

Am innern oberen Quadranten der cornea hängt ein recht langer Faden herab, derselbe, welcher in den Figuren 1—3 wiedergegeben ist. Nach Entfernung des Fadens verschwindet das Gefühl der Reizung. Patient hat sich zum zweiten Male nicht wieder vorgestellt.

Ueber das ätiologische Moment ist meistens nicht viel zu erfahren. Interessant in dieser Beziehung ist Fall 5.

Wie allgemein zugegeben, steht die Keratitis vesiculosa, welcher sich unsere Form klinisch wohl am ersten anreihen liesse, in vielfacher Beziehung zum Trigeminus. Die Herpesformen, mit denen sie sich so oft combinirt, beruhen erwiesenermaassen auf Veränderungen des Nerven, sei es im oder am Stamme, sei es im Ganglion, in diesem Falle

also Ganglion Gasseri. Nichts lag näher als den Schluss zu ziehen, dass auch dann, wenn kein Herpes die Eruption am Auge begleitet, die vesiculosa durch Alterationen des Trigeminus hervorgebracht sei, zumal in manchen Fällen, z. B. dem von Schmidt[1]), letztere sich in anderer Weise durch Neuralgieen manifestirt.

Ist nun in unserem Falle 5 ein nervöser Einfluss zu supponiren oder die Bläschenbildung einfach als durch directe Insultirung der cornea hervorgerufen anzusehen?

Letztere Annahme wäre jedenfalls die einfachere, sie ist aber bei genauerer Betrachtung doch nicht so recht haltbar.

Auf Leber's Veranlassung hat Krückow Versuche über die Wirkung öfter wiederholter mechanischer Reizung der Hornhaut und Bindehaut angestellt, aber nur Epithelialverluste mit sehr leichten Trübungen etc. beim Kaninchen erzielt.

Beim Menschen scheint die Sache kaum anders zu liegen. Unter seinen 80,000 Patienten sah Prof. Schoeler keinen Fall, wo langdauernde mechanische Reizung der Bulbusoberfläche etwa durch unter der Schleimhaut der Lider eingeheilte Fremdkörper, Kalkconcremente etc. etc. eine Art Keratitis vesiculosa (Saemisch) hervorgerufen hätte wie bei dem zuletzt besprochenen Patienten.

Auch in der Literatur existiren meines Wissens derartige Angaben nicht. Was Prof. Hansen-Grut darüber veröffentlichte, entspricht, so viel ich dem Referate[2]) sowie mündlichen Mittheilungen entnehmen konnte, welche Herr Dr. Bjerrum (Kopenhagen) mir zu machen die Güte hatte, der Keratitis bullosa (Saemisch). Auch der von Horstmann zum Gegenstande eines Vortrages gemachte Fall[3]) entspricht derselben Affection.

[1]) Zehender's klinische Monatsblätter 1872.
[2]) Jahresbericht Virchow-Hirsch 1872.
[3]) Naturforscherversammlung Wiesbaden 1887.

Nach Operationen kommt allerdings die Keratitis mit Fädchenbildung vor, wie Uhthoff's Fall hier unter No. 1 mit aufgeführt, beweist, doch ist eine operative Eröffnung des Bulbus mit ihren eingreifenden Veränderungen der Circulation und Ernährung, mit dem nachfolgenden Druckverband etc. wohl kaum einer gewöhnlichen Verletzung gleichzusetzen. Ich komme darauf noch einmal zurück.

Käme die vesiculosa im Anschluss an Verletzungen häufiger vor, dann wäre wohl die natürliche Folge, dass in unseren grossen Industriebezirken, wo dem beschäftigten Augenarzt leichte Verletzungen tagtäglich in grösserer Anzahl zu Gesicht kommen, diese Affection öfter beobachtet würde wie z. B. in Berlin.

Doch auch darüber ist nichts bekannt. Mooren, zu dessen Praxis der rheinisch-westphälische Industriebezirk ein grosses Contingent stellt, erwähnt solche Fälle weder in seinen „ophthalmiatrischen Beobachtungen" noch in seinen „Fünf Lustren ophthalmologischer Wirksamkeit". In der an Verletzungen reichen Praxis von Dr. Mayweg in Hagen hatte ich als dessen Assistent ebenfalls keine Gelegenheit, Aehnliches zu beobachten.

Auch das, was man nach chemischen Reizungen des Auges, z. B. nach Einträuflung von Erythrophlein, beobachtet, ist keine vesiculosa. Vielmehr muss man bei unserem Patienten die zweite Möglichkeit ins Auge fassen, die Auslösung des krankhaften Vorganges auf den Bahnen des Reflexes. Der Weg für denselben wäre dann folgender: Nervi palpebrales, Nervus frontalis, Ganglion Gasseri, von da zurück längs den trophischen Fasern der cornea. Persönlich neige ich mehr dieser letzteren Ansicht zu und glaube, dass der Fremdkörper anfangs höher an indifferenter Stelle lag, dann im Laufe der Zeit sich senkte, bis er im oberen Lide einen Nervenast so empfindlich reizte, dass dieser auf dem angegebenen Wege zu der vermehrten und veränderten Flüssigkeits-Ausscheidung unter die oberen Schichten

der Hornhaut führte, sei es, dass diese direct unter dem Einfluss der trophischen Fasern des Trigeminus oder der Sympathikusfasern zu Stande kam. Als nun der Glassplitter weiterhin die deckende Schleimhaut durchschnitt, hörte der Process der Bläschenbildung sofort auf, um dem Bilde der einfachen Kratzeffecte in Form von langen Strichen abgeschürften Epithels Platz zu machen.

Wie der Glassplitter in die Wunde der Stirn gekommen ist, da doch Patient bestimmt angiebt, nur ein Monocle vor dem Auge der anderen Seite getragen zu haben, muss wohl dahingestellt bleiben.

Herr Prof. Schoeler hatte die Güte, mir aus seiner Privatpraxis noch zwei Beobachtungen von Fädchenkeratitis zur Verfügung zu stellen:

Frau Rentier B., auf dem rechten Auge anderwärts ohne Erfolg staaroperirt, litt während der langsam sich vollziehenden Reifung der Katarakt des linken Auges Monate hindurch, allerdings auch mit freien Pausen, an typischer Fädchenkeratitis. Die 70jährige decrepide Patientin, ausserdem auch noch mit einem Klappenfehler behaftet, drängte zur Operation, welche auch glücklich verlief, obwohl vor wie nach die Fäden auf der Hornhaut auftraten. Als Assistent hatte ich selbst Gelegenheit, sie bei und nach der von Prof. Schoeler ausgeführten Operation zu sehen und den wechselnden Verlauf zu beobachten. Die Heilung ging trotz der Hornhautaffection ziemlich glatt von Statten, drei Wochen später erlag Patientin plötzlich ihrem Herzleiden.

Eine zweite Patientin leidet ebenfalls an Cataracta progressiva mit grossem harten Kern und zeigt die Fädchenbildung seit dreiviertel Jahren.

In der an Horstmann's oben citirten Vortrag sich anschliessenden Discussion erwähnte Wichierkewitz das Auftreten von „Keratitis vesiculosa" nach Kataraktextraction. Auch in der neuesten Auflage des Schmidt-Rimpler'schen Lehrbuches ist letztere unter den Ursachen derselben aufgeführt. Häufig ist die Bildung von Bläschen nach Staaroperation jedenfalls nicht und ein Theil der beobachteten

Fälle erklärt sich wohl so wie die beiden oben angeführten. Vielleicht hatten die zur Operation kommenden Patienten, wenn auch sehr vorübergehend, früher schon an ähnlichen Affectionen gelitten.

Es erübrigt noch, ein paar Worte über die drei Fälle Mauthner's[1]) von „unter Nerveneinfluss entstehenden Hornhautentzündungen" zu sagen. Es waren eminent chronische Fälle von multiplen punktförmigen Trübungen der Hornhaut ohne Bläschenbildung, welche im Uebrigen dem Herpes corneae analog waren. Ein Fall wurde durch Durchschneidung des supraorbitalis nach früheren vergeblichen therapeutischen Versuchen prompt geheilt.

Auch in unseren Fällen kommen diese Trübungen fast regelmässig vor.

Mauthner's Fälle stehen also offenbar klinisch der Keratitis vesiculosa recht nahe, wie das auch von der Fädchenkeratitis zugegeben werden soll. Indessen ist trotz der mannigfachen Aehnlichkeit der Krankheitsbilder in ihrer Erscheinung und ihrem Verlaufe doch wohl der Process der Fädchen- und Spiralenbildung durch ein plastisches Exsudat als etwas Besonderes anzusehen und möchte ich in Uebereinstimmung mit Leber und jetzt auch Uhthoff denselben als Fädchenkeratitis bezeichnen.

Herrn Prof. Schoeler und namentlich Herrn Docenten Dr. Uhthoff sage ich für Ueberlassung des Materials, sowie für ihr gütiges und förderndes Interesse meinen herzlichsten Dank.

[1]) Vortrag im Wiener medicinischen Doctorencollegium 1882.

Erklärung der Zeichnungen

Figur 1.
Fädchen in seiner umgebenden Hülle. Fall Lange.
(Schwache Vergrösserung.)

Figur 2.
Dickes Ende desselben Stranges.

Figur 3.
Dünnes, freies Ende. (Starke Vergrösserung.)

Figur 4.
Kleinerer Strang in toto. Fall Wolf.
(Starke Vergrösserung.)

Figur 5.
Flächenhafte Verbreiterung eines Stranges. Fall Wunsch.

Zur Aetiologie der Keratitis neuroparalytica.

Von

E. von Hippel,
cand. med. aus Giessen.

Seitdem man weiss, dass der Durchschneidung des n. trigeminus fast ausnahmslos eine Affection der Hornhaut folgt, hat die Frage nach dem letzten Grunde dieser Erscheinung eine grössere Anzahl von Forschern beschäftigt und ist von ihnen in recht mannigfacher Weise beantwortet worden.[1])

Magendie[2]) hat das Verdienst als der erste den Nerv so durchtrennt zu haben, dass die Versuchsthiere am Leben blieben, und weitere Beobachtungen an denselben ermöglicht wurden.

Es war nahe liegend, dass er die Störung in dem normalen Verhalten der Cornea, die sich in ihren ersten Anfängen sehr bald nach der Operation zeigte, als eine directe, unmittelbare Folge der Unterbrechung in der Leitungsbahn des Nerven auffasste. Die Ernährung der Cornea kann nach seiner Ansicht nur in genügender Weise stattfinden, wenn der trigeminus unverletzt ist. Dieser Annahme, wenn

[1]) Ich gehe im Folgenden nur auf experimentelle Untersuchungen an Thieren ein und muss die Erörterung casuistischer Mittheilungen über Untersuchungen am Menschen als über den Rahmen dieser Arbeit hinausgehend unberücksichtigt lassen.

[2]) Journ. de phys. experim. et path. 1824.

auch mit gewissen Modificationen, schloss sich eine grössere Anzahl der späteren Experimentatoren an, und so sind die bis heute bekannt gewordenen Meinungen über das Wesen der Keratitis neuroparalytica getheilt in solche, die dem trigeminus eine direct die Ernährung der Cornea beeinflussende Wirkung zuerkennen und andere, die jeden unmittelbaren Einfluss vollständig ausschliessen wollen.

Schon Magendie selbst hatte einige Bedenken gegen seine Annahme von der alleinigen directen Wirkung der Durchschneidung. Er dachte an die Möglichkeit, dass das Offenstehen des Auges und der längere Contact der Oberfläche mit der atmosphärischen Luft von wesentlichem Einfluss auf das Entstehen der Hornhauterkrankung sein könnten; jedoch war diese Annahme für ihn dadurch widerlegt, dass bei facialis-Durchschneidung, wo der Lidschluss unmöglich gemacht wird, keine ähnliche Erkrankung eintritt. Einen Einfluss der verminderten bezw. aufgehobenen Thränensecretion glaubte er ausschliessen zu können, weil Exstirpation der Thränendrüse reizlos vertragen wurde.

Cl. Bernard[1]) schloss sich in seinen ersten Mittheilungen im Wesentlichen Magendie's Ausführungen an. Beide Forscher heben ausserdem hervor, dass die Wirkung der Durchschneidung eine verschiedene sei je nach der Stelle der Nervenbahn, an der sie vorgenommen wird: fällt der Schnitt peripher vom Gangl. Gasseri, so sollen die Symptome rasch und intensiv auftreten, bei centraler Lage vom Ganglion langsamer und schwächer sich zeigen, bei Durchtrennung der Nervenbahn im verlängerten Mark vollständig fehlen.

v. Graefe[2]) sah sich ebenfalls zur Annahme von directen (trophischen) Nerveneinflüssen veranlasst. Der Beginn und die ganze Erscheinungsweise der Erkrankung leg-

[1]) Bernard, leç. sur la phys. et path. d. syst. nerv. Tome II. 1863.

[2]) v. Graefe's Archiv für Ophthalmologie, I.

ten ihm zwar die Vermuthung nahe, es könne sich um eine Austrocknung der Cornea handeln, doch gab er diese Anschauung auf, weil Abtragen der Lider nach seinen Beobachtungen nicht annähernd den gleichen Erfolg hatte, wie Durchschneidung des trigeminus. So sieht er in der mangelhaften Befeuchtung höchstens einen Beschleunigungsgrund für das Zustandekommen der Entzündung.

Die erste Anfechtung erfuhr die Theorie von dem directen Nerveneinfluss durch Snellen.[1]) Er zeigte, dass man durch Vernähen der Lidspalte die Entzündung verzögern, durch Vornähen des Ohres vor das Auge dieselbe in einzelnen Fällen für mehrere Tage verhindern könne. Damit war der Beweis geliefert, dass äussere Schädlichkeiten bei der Entstehung der Krankheit eine wesentliche Rolle spielen, und Snellen stützte auf diese Erfahrung die Theorie, dass die Keratitis neuroparalytica nichts anderes sei, als eine traumatische Entzündung, die dadurch entsteht, dass Verletzungen, die das Auge treffen, nicht abgewehrt werden, weil das gefühllose Auge sie nicht mehr wahrzunehmen vermag, Verletzungen, die ein normales Auge ganz in der gleichen Weise schädigen würden.

Schiff[2]) dagegen verlegte das ursächliche Moment wieder in den Nerven selbst, indem er eine durch die Durchschneidung bewirkte Lähmung der Gefässnerven, in Folge davon Erweiterung der Gefässe und Entzündung annahm; dieselbe sollte ohne jede äussere Veranlassung entstehen können; später modificirte er seine Ansicht dahin, dass die neuroparalytische Hyperämie Vorbedingung sei zur Entstehung der durch äussere Einflüsse angeregten Entzündung. Magendie's und Bernard's Behauptung, dass verschie-

---

[1]) Snellen, Holländ. Beiträge für Natur und Heilkunde 1857 und Verslag van het Nederlandsch Gasthuis voor ooglijders 1863.

[2]) Lehrbuch der Physiologie des Menschen 1859 und Zeitschrift für rationelle Medicin. 3. Reihe 29. 1867.

dene Lage des Schnittes ungleiche Folgen habe, erklärt er für unbegründet.

Da nach Samuel's[1]) Ansicht Durchschneidung vasomotorischer Nerven niemals Entzündung hervorruft, sieht sich dieser Autor auf Grund zahlreicher Versuche an anderen Körperstellen veranlasst, ein System centripetaler und centrifugaler „trophischer" Nervenfasern anzunehmen, deren Centrum er ins Ganglion Gasseri verlegt und deren Zerstörung das Auge in einen „Zustand verminderter Widerstandsfähigkeit" bringt der Art, dass geringfügige äussere Schädlichkeiten, die ein normales Auge reizlos vertrage, hier schon die Erkrankung hervorzurufen im Stande wären. Snellens Schutzmittel sollen nur den einen Entzündung erregenden Factor fernzuhalten vermögen.

Das waren die Ansichten, als Büttner[2]) die Untersuchung der ätiologischen Momente wieder aufnahm. Ausgehend von den unvollkommenen Schutzvorrichtungen Snellen's fand er in einer vor das Auge genähten Glaskapsel ein Schutzmittel, das in allen Fällen das Entstehen der Entzündung zu hindern vermochte. Diese Entdeckung war von grosser Wichtigkeit; denn nachdem man später noch gelernt hatte, die Kapsel durch ein einfaches Drahtnetz (Pfeifendeckel) zu ersetzen, spitzte sich die Frage nach der Aetiologie der Keratitis neuroparalytica schliesslich dahin zu: Welche Schädlichkeiten sind es, die der Deckel fernzuhalten vermag?

Nach Büttner sind dies ganz geringfügige Traumen, die für ein normales Auge gar keine Traumen sind, die nur das „in seiner Widerstandsfähigkeit geschwächte Auge" in Entzündung zu versetzen vermögen. Der Sensibilitätsstörung erkennt er gar keine Bedeutung zu, denn die Traumen hält er für so gering, dass sie auch von einem gesunden Auge nicht gefühlt und in Folge dessen auch nicht abgewehrt werden würden.

[1]) Samuel, die trophischen Nerven 1860.

[2]) Zeitschr. für rationelle Medicin. 3. Reihe No. 15. 1862.

Eine herabgesetzte Widerstandsfähigkeit bedingt durch Aufhebung directen Nerveneinflusses, nimmt er an auf Grund zweier Beobachtungen, wo nach der Durchschneidung das Auge gefühllos geworden war, und doch keine Entzündung eintrat. Die Section ergab in diesen Fällen unvollkommene Durchschneidung und Stehenbleiben einiger medialer und nach unten gelegener Fasern. Daraus zieht er den Schluss, dass dies die Fasern seien, deren Durchtrennung das Auge in einen Zustand verminderter Widerstandsfähigkeit setzt, und deren Stehenbleiben das Auftreten der Entzündung verhüten kann. Vasomotorische Einflüsse schliesst er aus, weil er sich überzeugt hat, dass das Vornähen der Kapsel nicht nur die Hornhautaffection, sondern auch jede Hyperämie der Conjunctiva und Iris zu verhindern vermag.

Versuche von Abtragung der Lider, wobei sich ebenfalls eine heftige Entzündung einstellte, hält Büttner nicht für geeignet, Schlüsse daraus zu ziehen, weil „dadurch zu grosse Störungen in unmittelharster Nähe des Auges bewirkt werden".

Meissner[1]) vervollständigte Büttner's Angaben noch durch eine gleiche Beobachtung, wie die erwähnten beiden Fälle, dann aber noch durch einen, in welchem die Durchschneidung versucht wurde, das Auge empfindlich blieb, und die Entzündung dennoch genau wie sonst auftrat. Hier zeigte die Section, dass nur die inneren Faserbündel durchtrennt waren. Hierin erblickt Meissner eine neue Stütze für die Annahme, dass diese Fasern die directe Einwirkung auf die Ernährung der Cornea vermitteln, und giebt ihnen ‚in engerem Sinne den Namen trophischer Nervenfasern".

Drei dem letzten Falle analoge Beobachtungen führt Schiff in einer späteren Arbeit an und zieht daraus den gleichen Schluss wie Meissner.

Eine ganz eigenthümliche Theorie Winther's[2]) über-

[1]) Zeitschr. für rationelle Medicin. 3. Reihe No. 29. 1867.

[2]) Pathologie des Flügelfells. Erlangen 1866.

gehe ich, weil sie nichts als eine gänzlich unbewiesene Hypothese ist.

Sinitzin[1]) theilte Versuche mit, wonach die Exstirpation des obersten Halsganglion des Sympathicus die Folgen der trigeminus-Durchschneidung zu verhindern und im Anfangsstadium befindliche Processe zur Heilung zu bringen vermag.

Diese Behauptung wurde aber durch Eckhard[2]) und später durch Senftleben, welche Controlversuche anstellten, widerlegt; beide vermochten die Angaben Sinitzin's nicht zu bestätigen. Eckhard tritt übrigens auf Grund ähnlicher Beobachtungen unvollkommener Durchschneidung, wie der Büttner-Meissner'schen, deren Anschauung bei.

Einen neuen Gesichtspunkt brachte Eberth[3]). Er nimmt eine Verdunstung an herbeigeführt durch Offenstehen des Auges; diese bewirkt aber nicht an und für sich die weiteren Erscheinungen, sondern sie ermöglicht den Mikroorganismen, in die Cornea einzudringen und hier eine Entzündungsform anzuregen, die ganz der echten Hornhautdiphtherie im klinischen sowie im mikroskopischen Verhalten gleichen soll.

Eine Dissertation von Kondracki[4]) bezieht sich auf Experimente v. Gudden's, auf die ich weiter unten zurück komme; im Uebrigen bringt sie nichts Wesentliches.

Merkel[5]) hat durch anatomische Untersuchungen nachgewiesen, dass die Vierhügelportion des trigeminus, die durch Meynert bekannt geworden war, beim Kaninchen nicht wie beim Menschen zunächst in die sensible, sondern in die motorische Wurzel übertritt, weiter peripher aber wenigstens sicher zum Theil diesen Verlauf aufgiebt und auf

[1]) Centralblatt für die medic. Wissenschaft No. 11. 1871.
[2]) ibidem. No. 35. 1873.
[3]) ibidem. No. 32. 1873.
[4]) Zürich 1872.
[5]) Untersuchungen aus dem anatom. Institut. Rostock 1874.

sensibles Gebiet übergeht. Auf Grund der Beobachtungen von Büttner, Meissner und Schiff sowie einer eigenen, wo eine nach der Durchschneidung des trigeminus entstandene Keratitis sich trotz dauernder Unempfindlichkeit des Auges zurückbildete, hält er diese Fasergruppe für die trophische Wurzel des trigeminus.

Senftleben[1]) hat dann unter Cohnheim's Leitung versucht, neue Gesichtspunkte über das Wesen der Krankheit zu gewinnen. Sehr wichtig war die von ihm vorgenommene genaue mikroskopische Untersuchung solcher Hornhäute, an denen die Keratitis zur Entwickelung gekommen war. Er kam dabei zu dem Resultat, dass es sich nicht um eine eigentliche primäre Entzündung handle, sondern um eine einfache Necrose, die ihrerseits erst als Reiz wirke und eine vom Rande der Cornea nach der Necrose zu fortschreitende entzündliche Infiltration hervorrufe. Des Weiteren suchte er zu ergründen, ob man genöthigt bez. berechtigt ist, trophische Nervenbahnen anzunehmen. Ist die Cornea nach der trigeminus-Durchschneidung wirklich in einem Zustand verminderter Widerstandsfähigkeit, dann müssen — so schloss er — gleiche auf beide Augen wirkende Reize intensivere Wirkung auf der Seite der Durchschneidung haben. Dass ganz geringfügige Reize, wie Staub, Härchen nicht in Betracht kommen, ergab sich daraus, dass der Pfeifendeckel, der diese Einflüsse unmöglich verhindern kann, sich in allen Fällen als vollkommen hinreichendes Schutzmittel bewährte. Die Versuche ergaben, dass gleiche Reize der verschiedensten Art stets gleiche Wirkungen auf beiden Augen hervorbrachten, sofern nur das unempfindliche Auge nach Einwirkung des Reizes sofort durch den Deckel geschützt wurde. Auch der Heilungsprocess war auf beiden Seiten ein ganz gleicher. Hiernach kann also nach Senftleben von einer herabgesetzten Widerstands-

[1]) Virchow's Archiv, 65. Band.

fähigkeit keine Rede sein. Ferner sprechen direct gegen die Büttner-Meissner'sche Auffassung fünf Fälle, in denen das mediale Faserbündel unverletzt geblieben war, und doch die Entzündung jedesmal eintrat. Senftleben hält danach ebenso wie Snellen die Keratitis neuroparalytica für eine rein traumatische, und zwar müssen ganz erhebliche Traumen einwirken, die der Deckel fern zu halten besonders geeignet ist. Dass die Verdunstung von irgend welcher Bedeutung sei, hält er für ausgeschlossen, weil der Pfeifendeckel dieselbe nicht verhindern könne.

Auf die mykotische Natur der Entzündung kommt wieder Balogh[1]) zurück. Ausser nach trigeminus-Durchschneidung sah er Entzündung „mit gerade solchem Verlauf", wenn er den facialis durchschnitt und die Nickhaut an die Nasenhaut festnähte. An dieser Stelle enstand eine Eiterung und an der Berührungsstelle mit der Hornhaut stiess sich das Epithel ab, und es trat eine eiterige Entzündung auf. Eine „gleiche Entzündung" sah er ferner, wenn er die Lider abtrug und die Conjunctiva mit der äusseren Haut vernähte, nach einigen Tagen eintreten, wenn die Stichkanäle eiterten, und das Hornhautepithel an der nächstliegenden Stelle sich abstiess. Diese beiden Beobachtungen stellt er auf gleiche Stufe mit der Keratitis neuroparalytica und giebt an, dass er in allen drei Fällen bei der mikroskopischen Untersuchung grosse Mengen von Sphärobacterien gefunden habe. Schluss: Die trigeminus-Durchschneidung macht das Auge gefühllos, dadurch kann leicht ein traumatischer Epithelverlust entstehen, der den Mikroorganismen den Eingang ermöglicht, und diese sind dann die eigentlichen Erreger der auftretenden Entzündung. Interessant ist noch seine Angabe, dass er durch vorsichtiges Vernähen der Lidspalte die Affection auf die Dauer zu verhindern vermochte, was Snellen, wie wir wissen, nicht gelungen war.

[1]) Centralblatt für die medic. Wissenschaft No. 6. 1876.

Im Jahre 1876 berührte Claude Bernard[1]) die uns beschäftigende Frage noch einmal bei Gelegenheit seiner Untersuchungen über Gefässnerven. Er behauptet, es handele sich nach der Durchschneidung um eine Lähmung der Vasodilatatoren und ein Ueberwiegen der Gefässverengerer (also gerade das Gegentheil der Schiff'schen Annahme). Den Einfluss äusserer Reize leugnet er, indem er nur anführt, dass durch Vornähen des Ohres die Entzündungserscheinungen nicht hätten verhindert werden können, dagegen Büttner's und Senftleben's Erfahrungen bezüglich der Drahtkapsel vollständig unberücksichtigt lässt.

In seiner Dissertation berichtet Decker[2]) über eine Reihe von Versuchen und die daraus gewonnenen Resultate. Er kommt wieder auf die verminderte Widerstandsfähigkeit der Cornea zurück aus folgenden Gründen: 1) Das Vornähen einer Drahtkapsel vermochte das Eintreten der Erkrankung nicht zu verhüten. 2) Gleiche auf beide Augen applicirte Traumen brachten auf dem unempfindlichen stärkere Effecte hervor. 3) Er beobachtete Fälle unvollkommener Durchschneidung, die ähnlich denen von Büttner, Meissner und Schiff waren. 4) Fast unmittelbar nach der Durchschneidung, wo noch kein Trauma eingewirkt haben kann, entstehen auf der Hornhaut kleine vertiefte Stellen, die nach etwa einer Viertelstunde wieder verschwinden.

Einen der wichtigsten Beiträge zur Kenntniss der Aetiologie der neuroparalytischen Keratitis lieferte Feuer[3]) in seiner 1876 erschienenen Arbeit. Ihm bewährte sich ebenso wie Senftleben der Pfeifendeckel in allen Fällen als genügender Schutz gegen das Auftreten der Hornhautaffection. Gleich jenem Autor fand auch er, dass eine verminderte Widerstandsfähigkeit der Hornhaut nicht vorliege. Gleiche

[1]) La châleur animale 1876.

[2]) Contribution à l'étude de la kératite neuroparal. Genève 1876.

[3]) Sitzungsberichte der kaiserl. Academie zu Wien. Mathem. naturw. Classe 74, III. Abth. 1876.

Traumen hatten auf beiden Augen die gleiche Wirkung, beim Menschen wurden Iridectomie und Extraction nach Ablauf des Hornhautprocesses reizlos ertragen. Direct gegen die trophische Theorie spricht ein Fall, wo trotz Stehenbleiben der inneren Fasergruppe doch die Entzündung eintrat. Zugleich bewies er, dass die Kaninchen-Cornea ausserordentlich widerstandsfähig gegen Traumen ist, sodass derartige Verletzungen vollständig reizlos ertragen werden, wie sie sich nach seiner Ansicht das Thier auch bei verlorener Empfindlichkeit selbst niemals zufügen kann. Indem er vollends Kaninchen in einer geschlossenen Lade den Kopf feststellte, sodass Traumen auszuschliessen waren, in einem anderen Falle ein Thier direct $6^1/_2$ Stunden lang beobachtete und in beiden Versuchsarten die gewöhnliche Keratitis neuroparalytica auftreten sah, hielt er die Unrichtigkeit der Traumatheorie für ausgemacht. Endlich sah er noch einen Fall, in welchem die Cornea empfindlich geblieben war, das Thier aber in Folge von Zwangsbewegungen stets mit grosser Gewalt mit dem Auge gegen die umgebenden Gegenstände anschlug, ohne eine Entzündung davon zu tragen. Mikroskopische Untersuchungen bestätigten ihm Senftleben's Angabe, dass die primäre Erscheinung eine Necrose (Xerose nennt er sie) sei, die erst secundär die Infiltration vom Rande her bedinge.

Seine Beobachtung, dass Kaninchen, denen der Deckel vorgenäht war, mit demselben an die Wände ihres Behälters oder an andere Thiere anstiessen und sich dadurch die Lider über das Auge streiften, brachte ihn auf die Idee, dass die ganze schützende Wirkung des Deckels nur darauf beruhe, dass die über das Auge in der erwähnten Weise hin und her gestreiften Lider das Auge reinigen, befeuchten und also vor Verdunstung schützen. Durch seine Versuche sieht er es als thatsächlich bewiesen an, dass nur die Verdunstung als ätiologisches Moment in Betracht komme. Die genannten Ladenversuche sprechen dafür, ferner be-

wirkte Abtragung der Lider ebenfalls centrale Eintrocknung und Infiltration vom Rande her. Exstirpation der Nickhaut und weites Auseinandernähen der Lider lieferte ein gleiches, wenn auch langsamer eintretendes Resultat. Vornähen des Deckels bei Thieren, die in der Lade sassen, blieb öfters wirkungslos. Vernähung der Lidspalte in der richtigen Weise ausgeführt vermochte die Entzündung mit Sicherheit zu verhindern. Eine in den Anfangsstadien befindliche Xerose konnte durch Vornähen des Deckels rückgängig gemacht oder doch wenigstens zum Stillstand gebracht werden. Vornähen des Ohrlöffels ist nur dann wirksam, wenn das Thier durch denselben die Lider bewegen kann. Die von Decker beschriebenen unmittelbar nach der Durchschneidung auftretenden Vertiefungen auf der Hornhaut fasst er als den Beginn der Vertrocknung auf.

Senftleben[1]) publicirte 1878 eine Entgegnung gegen Feuer, worin er dessen Theorie für unhaltbar erklärt und die eigene durch neue Beweisgründe zu stützen sucht. Das Wesentliche daraus ist Folgendes: Die Traumen, die Feuer durch Kratzen und Schlagen der Hornhaut anwandte, genügen nach seiner Meinung nicht; Reiben mit einem unebenen Holzstücke, was dem Anstossen des Thieres an den Wänden der Kiste entspräche, ruft stets die Entzündung hervor. Die unmittelbar nach der Durchschneidung sichtbaren Grübchen seien nur bei seitlicher Beleuchtung erkennbare Schmutz- und Staubtheilchen, die sich leicht wegwischen liessen. Ladenversuche, wie sie Feuer beschreibt, hat er ebenfalls angestellt und ist zu dem Resultat gekommen, dass man Thiere darin bis zu vierzehn Tagen mit absolut klarer Hornhaut erhalten kann.

Aus dem Jahre 1882 liegt noch eine dänische Arbeit von Bøckmann über Keratitis neuroparalytica vor, die mir wegen der sprachlichen Schwierigkeiten nur zum allerklein-

[1]) Virchow's Archiv, Band 72.

sten Theile zugänglich war. Der Verfasser scheint im Wesentlichen dieselben Resultate erhalten zu haben wie Feuer.

Auf der Naturforscher-Versammlung in Magdeburg (1884) hielt von Gudden[1]) im Anschluss an Betrachtungen über Decubitus einen Vortrag über die uns beschäftigende Frage. Er leugnet trophische Einflüsse und nimmt als ätiologisches Moment nur äussere Schädlichkeiten und zwar traumatische an. Versuche: 1) Bei neugeborenen Kaninchen Anlegung eines Anchyloblepharon, einige Wochen später Durchschneidung des trigeminus, zehn Tage darauf Spaltung der Lider: vollkommen klare Hornhaut darunter. 2) Der n. opticus wird mit den Ciliarnerven durchschnitten, die Cornea wird unempfindlich, die Lider bleiben empfindlich; es tritt keine Entzündung ein. 3) Durchschneidung des opticus, der Ciliarnerven und palpebralen Aeste des Oculomotorius: keine Entzündung wegen der ptosis des oberen Lides. 4) Isolirung eines Thieres in einem glattwandigen Kasten: in sechs Tagen keine Entzündung; das Auge wird aber alle halben Stunden untersucht und gereinigt; sobald dies versäumt wurde, trat die Entzündung sofort ein, zeigte aber bei weiterer Fortsetzung der Pflege keine Fortschritte. 5) Bei facialis-Durchschneidung und Exstirpation der Nickhaut wirkt der retractor bulbi so enorm, dass keine Entzündung entstehen kann, weil das Auge fast vollständig von den Lidern bedekt wird. 6) Die unempfindliche Hornhaut ist wahrscheinlich nicht leichter verwundbar als die andere, es ist aber sehr schwer, vollständig gleiche Reize anzuwenden.

Schiff[2]) bleibt auch in einer 1886 erschienenen Publication bei seiner Anschauung von den vasomotorischen Einflüssen: Nach der Durchschneidung entsteht eine „neuroparalytische Hyperämie; diese ist in den ersten neun bis zwölf Tagen constant vorhanden, ihre Entstehung kann auch

---

[1]) Bericht der Naturforscher-Versammlung zu Magdeburg 1884.

[2]) Archives des sciences physiques et naturelles 1886.

durch kein Schutzmittel verhindert werden. Nach ca. zwölf Tagen tritt sie nur noch periodisch auf, und zwar werden diese Perioden mit der Zeit immer kürzer, bis schliesslich die Hyperämie völlig schwindet. Nur bei Bestehen derselben sind äussere Schädlichkeiten im Stande ihre Wirksamkeit geltend zu machen; diese Reize, die sehr klein sein können, regen dann eine entzündliche Hyperämie an, die ganz verschieden ist von der neuroparalytischen, denn während jene bei Zunahme der Reize intensiver wird, ist diese vollständig unabhängig davon. Dass die Hornhauterkrankung nach etwa neun bis zwölf Tagen zum Stillstand kommt, und dass in zwei Fällen die Thiere zwölf Tage geschützt waren und dann frei gelassen keine Entzündung davontrugen, soll die Richtigkeit der Theorie beweisen; die Versuchsthiere waren Hunde.

Die im Vorstehenden entwickelten Theorieen lassen sich übersichtlich in folgender Weise zusammenstellen:

I. Trophische (im weitesten Sinne) Einflüsse annehmende Theorieen.
   a) rein trophische (Magendie, Cl. Bernard, v. Gräfe).
   b) vasomotorische (Schiff, Bernard).
   c) trophisch-traumatische (Samuel, Büttner, Meissner, Eckhard, Merkel, Decker).
   d) vasomotorisch-traumatische (Schiff).

II. Trophische Einflüsse ausschliessende Theorieen.
   a) rein traumatische (Snellen, Senftleben, v. Gudden).
   b) mycotische (Eberth, Balogh).
   c) xerotische (Feuer, Bœckmann).

Betrachten wir die vorliegende Literatur, so fällt es zunächst auf, dass nicht nur die aus den Versuchsresultaten gezogenen Schlüsse, sondern diese Resultate selbst sehr verschiedene, zum Theil geradezu entgegengesetzte sind.

Eine objective Kritik der entwickelten Theorieen auf Grund des vorliegenden Materials ergiebt Folgendes: Die

rein trophische sowie die rein vasomotorische Theorie mussten fallen, sobald es möglich geworden war, durch äussere Schutzmittel das Auftreten der Entzündung zu verhindern. Als widerlegt zu betrachten ist auch die Theorie, welche ausser trophischen Einflüssen Traumen die Erkrankung bewirken lässt, die für ein gesundes Auge keine Traumen sind; denn wir wissen, dass sehr grobe Insulte reizlos vertragen werden, sofern nur danach die nöthigen Schutzmittel zur Anwendung kommen. Die Lehre von der „verminderten Widerstandsfähigkeit" der Cornea, hervorgerufen durch Zerstörung der medialen (trophischen) Fasern des Nerven, stützt sich auf Fälle unvollkommener Durchschneidung von Büttner, Meissner, Schiff, Eckhard, Merkel und Decker[1]), ferner auf Decker's Angabe, dass gleiche Reize stärkere Wirkungen auf dem unempfindlichen Auge hervorrufen. Nicht zu vereinigen ist sie mit Fällen von unvollkommener Durchschneidung mit umgekehrtem Resultat (vgl. oben) von Senftleben und Feuer, sowie mit der Angabe dieser beiden Forscher, sowie v. Gudden's, wonach gleiche Traumen auf beiden Augen stets gleiche Wirkungen erzielten. Die rein traumatische Theorie erschien durch Feuer widerlegt, dessen Resultate mit ihr nicht in Einklang zu bringen sind; von neuem gestüzt wird sie durch die zweite Publication Senftleben's, deren Ergebnisse der xerotischen Theorie widersprechen. v. Gudden's Experimente lassen sich ebenso gut für Feuer als für Senftleben verwerthen; denn wenn durch sorgfältige alle halben Stunden wiederholte Reinigung das Entstehen der Entzündung verhindert wurde, so muss man annehmen, dass die Reinigung jedenfalls eine Ausspülung war, die alle halben Stunden wiederholt hinreichte, das Auge vor Verdunstung zu schützen.

---

[1]) Decker's Fälle sind in keiner Weise als beweisend anzusehen, da es keine reinen Fälle sind.

Die mycotische Theorie ist weder bewiesen noch widerlegt.

Die neue vasomotorisch-traumatische Theorie Schiff's steht im Widerspruch mit den Angaben Büttner's, Senftleben's und Feuer's, dass eine Hyperämie unter dem Deckel fehle, ferner mit Bernard's Behauptung, dass die Gefässe verengt seien.

Da unter diesen Umständen neue Experimente zur Bestätigung der einen oder anderen Theorie jedenfalls wünschenswerth waren, da namentlich die mycotische Theorie bisher nur durch Gründe gestützt war, die den Anforderungen der heutigen bacteriologischen Wissenschaft gegenüber nicht als stichhaltige gelten können, so veranlasste Herr Professor Leber mich, die Frage nochmals experimentell in Angriff zu nehmen und auch der etwaigen Einwirkung von Mikroorganismen meine Aufmerksamkeit zuzuwenden. Ich habe nur Kaninchen zu meinen Versuchen benutzt.

Dieselben sollten mir zunächst nur das Entstehen und den Verlauf der Entzündung zeigen. Ich machte die Durchschneidung so, wie sie Bernard beschreibt: ich schob das Neurotom ziemlich weit nach vorn, so dass der Schnitt den vereinigten ersten und zweiten Ast des trigeminus da traf, wo er auf dem Boden der fossa temporalis verläuft; er ist hier von der Dura bedeckt und liegt dem Knochen direct auf. Da die kleine Schneide des Neurotoms bei der Hebelbewegung, die man ausführt, sobald der Nerv berührt ist, durch Druck und nicht durch Zug wirkt, so ist es leicht verständlich, was Senftleben schon bemerkt, dass man bei dieser Art der Operation verhältnissmässig viele Fälle von unvollkommener Durchschneidung erhält; so ist es auch mir gegangen. Sowie der Schnitt gemacht war, traten die bekannten Erscheinungen, Verengerung der Pupille, Hyperämie, leichte Protrusio bulbi und Anästhesie auf. Ausserdem sah ich in einer Anzahl von Fällen fast unmittelbar

nach Ausführung der Durchschneidung die von Decker und Feuer beschriebenen Vertiefungen und Grübchen auftreten. Dies Symptom war kein regelmässiges, in einer Reihe von Fällen trat im Moment der Durchschneidung sehr reichliche, aber nicht lange anhaltende Thränensecretion ein, hier vermisste ich fast immer die Grübchen. Auf eine Erklärung dieser Erscheinung komme ich weiter unten zurück.

Der Verlauf der Hornhauterkrankung ist so oft beschrieben worden, dass ich mich einer genauen Schilderung desselben enthalten kann, erwähnen will ich nur, dass die einzelnen Fälle ziemlich erhebliche Schwankungen in der Geschwindigkeit sowie in der Intensität des Processes zeigten, und dass den Beginn der Affection stets ein meist ziemlich genau in der Mitte der Cornea gelegener ovaler Epitheldefect bildete, in dessen Bereich die Hornhaut bald eine matte grauliche Färbung annahm; daran schlossen sich dann die weiteren Erscheinungen. Die Cornea war oft im Verlaufe weniger Tage so trocken, dass ein auf die Mitte aufgelegtes Stückchen Fliesspapier nicht mehr die geringste Feuchtigkeit aufnahm. Eine Perforation der Hornhaut habe ich nicht beobachtet. Hypopyon sowie Exsudate im Pupillargebiet waren kein regelmässiger Befund. Dass der Gesichtssinn der Thiere nicht durch die Operation leidet, zeigte der starke Lidreflex, der stets durch Lichteinfall ausgelöst wurde. Was das Verhalten der Pupille betrifft, so liess die Myosis bald nach der Operation wieder allmählich nach und nahm mit der Entwickelung der Hornhauterscheinungen wieder zu. Verhinderte man die Entzündung, so erreichte die Pupille ihre normale Grösse wieder; die Reaction blieb aber auch dann entschieden träger.

Von den Methoden zur Verhütung der Entzündung wandte ich zunächst als die offenbar einfachste und sicherste den Pfeifendeckel an und kann auch nur erklären, dass er sich in allen meinen Fällen als hinlängliches Schutzmittel

bewährt hat. Bei diesen Versuchen sowohl wie bei Anwendung anderer Schutzvorrichtungen konnte ich mich überzeugen, dass wenn die ersten unmittelbar der Durchschneidung folgenden Erscheinungen (Myosis etc.) vorübergegangen waren, an der Conjunctiva keine Hyperämie zu entdecken war. Ich habe Herrn Prof. Leber mehrere solche Thiere gezeigt, und wurde meine Beobachtung von ihm bestätigt. Auf Grund dieser Erfahrung kann ich in eine Erörterung der neuesten Schiff'schen Theorie schlechterdings nicht eintreten.

Die Lehre von der verminderten Widerstandsfähigkeit der Cornea und ihre Begründung suchte ich an der Hand meiner Experimente zu studiren. Den Fällen unvollkommener Durchschneidung, die gegen Büttner, Meissner und ihre Anhänger angeführt sind, kann ich fünf hinzufügen: zwei, bei denen der Schnitt die medialen Fasern vollständig intact gelassen, zwei, bei denen die Klinge des Neurotoms offenbar schräg gedreht war, sodass der Schnitt eine in der Mitte des Nerven gelegene Längsfissur gemacht hatte und einen, wo überhaupt nur eine Durchschneidung der obersten Fasern zu Stande gekommen war. In allen diesen Fällen bestand Anästhesie, und die Keratitis neuroparalytica trat in der gewöhnlichen Weise ein. In einem anderen Falle hatte der Schnitt nur die medialen Fasern getroffen, die Entzündung trat ein, es bestand aber auch bei diesem Thiere vollkommene Unempfindlichkeit.

Auf Grund dieser Resultate kann ich der Ansicht, dass der mediale Theil des trigeminus die Fasern führt, deren Durchschneidung zum Zustandekommen der Erkrankung nothwendig ist, nicht beitreten; dieselbe ist mit den Fällen von Senftleben, Feuer und mir einfach unvereinbar. Andererseits muss ich offen eingestehen, dass mir eine befriedigende Erklärung für die Fälle, in denen trotz vorhandener Unempfindlichkeit die Entzündung nicht zur Entwickelung kam, nicht zu Gebote steht. Ich kann diesen

Punkt eben nur als eine noch offene Frage bezeichnen, mich auch nicht zu einer so gekünstelten Erklärung der Büttner-Meissner'schen Fälle verstehen, wie sie Senftleben und Feuer versuchen, um dieselben ihrer Theorie anzupassen. Ersterer vermuthet nämlich, dass in den erwähnten Fällen das untere Lid seine Empfindlichkeit behalten, das eine Mal aber, wo trotz erhaltener Sensibilität die Entzündung aufgetreten war, dass die Empfindlichkeit doch gelitten hätte. Feuer erklärt die ersten Fälle ähnlich, den letzten aber so, dass wohl die Hornhaut empfindlich geblieben, die Lider aber anästhetisch geworden wären. Gekünstelt nenne ich diese Erklärung, weil sie äusserst grobe Ungenauigkeiten in der Beobachtung voraussetzt. Direct dagegen sprechen aber vier meiner Versuche, in denen das untere Lid empfindlich geblieben war, und doch jedesmal die Entzündung sich einstellte. Dass eine verminderte Widerstandsfähigkeit im Sinne der trophisch-traumatischen Theorie vorliegt, ist zum mindesten gänzlich unbewiesen. Die vergleichenden Versuche Senftleben's, Feuer's und v. Gudden's habe ich nicht wiederholt, muss deshalb auf diese verweisen, aus eigener Erfahrung kann ich nur sagen, dass die Widerstandsfähigkeit der gefühllosen Hornhaut Traumen gegenüber eine ausserordentlich grosse ist. Das Ergebniss von Decker's vergleichenden Versuchen wird man gut thun mit Vorsicht aufzunehmen, da er unter Anderem dem Pfeifendeckel ja auch keine schützende Wirkung zuerkennt.

Um den weiteren Gang meiner Versuche zu rechtfertigen, muss ich vorausschicken, dass ich bei Beginn derselben die zweite Arbeit von Senftleben noch nicht kannte. Meine Experimente waren daher zunächst darauf gerichtet, die Feuer'sche Theorie, die mir als die weitaus wahrscheinlichste erscheinen musste, auf ihre Richtigkeit zu prüfen. Bekanntlich sieht Feuer die Wirksamkeit des Pfeifendeckels darin, dass er durch Anstreifen an die Wände des Käfigs

und an andere Thiere die Lider über das Auge hinwegzieht und es so reinigt und feucht erhält. So wenig ich die Bedeutung dieses Vorgangs leugnen will, so kann ich doch nicht zugeben, dass dies die einzige Art seiner Wirksamkeit ist. Ich überzeugte mich nämlich in einem meiner ersten Versuche mit dem Deckel, dass es durch die zufällige Art der Befestigung unmöglich gemacht war, selbst durch starken Zug die Lider an dem Deckel über das Auge zu bewegen. Dennoch trat keine Entzündung ein. Wollte man keine Traumen zur Erklärung heranziehen, so lag die Annahme nahe, dass das Drahtnetz direct Verdunstung verzögernd wirke, was Senftleben für vollständig ausgeschlossen hält. Zwei Versuchsreihen sollten mir diese Frage entscheiden.

Aus mässig starkem Draht liess ich mir einen Ring von gleichem Umfang wie der Pfeifendeckel anfertigen, auf den vorn zwei sich rechtwinklig kreuzende halbkreisförmige Drähte aufgelöthet waren. Dieser Drahtbügel, wie ich ihn kurz nennen will, wurde den Versuchsthieren statt des Pfeifendeckels vorgenäht. In zweierlei Hinsicht musste er diesem in seiner Wirkung gleich sein: 1) Auch er schützt das Auge vor groben Traumen, denn spitzige Gegenstände waren in dem Kaninchenstall nicht vorhanden. 2) Auch er ermöglicht durch Anstossen an die Wände ein Ueberstreichen der Lider. Mit diesem Drahtbügel habe ich sechs Versuche angestellt mit folgemdem Resultat: zweimal bewährte er sich als ausreichendes Schutzmittel, die Entzündung blieb aus; viermal trat die Hornhautaffection ein, zwar langsamer in ihren einzelnen Stadien, sonst aber genau in derselben Weise, als wenn das Auge ungeschützt geblieben wäre. Kann nun der Unterschied in der Wirksamkeit von Pfeifendeckel und Drahtbügel dadurch bedingt sein, dass ersterer direct die Verdunstung verzögert? Ein einfacher Versuch lässt mich diese Frage bejahen. Ich nahm zwei gleich grosse Uhrschälchen und zog um dieselben einen Wachs-

rand ungefähr von dem Umfange des Pfeifendeckels bez. Drahtbügels. Mit einer Pipette wurden gleiche Mengen Alkohol in beide Schalen gebracht, dann auf den einen Wachsrand der Deckel, auf den anderen der Bügel festgedrückt, und die Zeit, die der Alkohol zum Verdunsten brauchte, beobachtet. Genaue Messungen über die Verdunstungszeit habe ich nicht angestellt, die Methode macht selbstverständlich keinen Anspruch auf physikalische Genauigkeit, es liegt aber auf der Hand, dass für unsere Frage auch nur Differenzen von Belang sein können, die sich schon durch eine so unvollkommene Methode mit Sicherheit nachweisen lassen. In der That war das durch häufig wiederholte Versuche festgestellte Resultat, dass die Verdunstung unter dem Pfeifendeckel ganz erheblich, etwa zwei bis dreimal langsamer vor sich geht als unter dem Drahtbügel. Für die Verdunstungstheorie nutzbar gemacht heisst dieses Ergebniss also: Der Deckel schützt das Auge nicht nur dadurch, dass er eine Befeuchtung desselben durch Ueberstreichen der Lider ermöglicht, sondern er wirkt auch direct Verdunstung verzögernd.

Die rein traumatische Theorie Senftleben's wurde auch einer eingehenden Prüfung unterzogen. Zunächst muss man sagen, dass die vier Fälle, in denen der Drahtbügel die Entzündung nicht verhindern konnte, mit der Traumatheorie nicht oder wenigstens nur sehr schwer in Einklang zu bringen sind. Ich wiederholte auch Feuer's Versuche durch directe Traumen die Entzündung hervorzurufen und kann seine Erfahrungen nur bestätigen. Wenn er aber meint, ein Kaninchen sei selbst nicht im Stande, sich Verletzungen zuzufügen, die eine Keratitis im Gefolge haben, so hat er darin wohl schwerlich Recht, es handelt sich aber höchstwahrscheinlich in solchen Fällen weniger um ein besonders intensives Trauma, als vielmehr um eine Infection, wie sie z. B. durch mehrfaches Reiben mit einem unebenen Holzstück, was Senftleben vorschlägt, oder durch Anstreifen

des Thieres an die Wände seines Behälters sicher herbeigeführt werden kann. Ob wir eine solche Keratitis auf gleiche Stufe mit der neuroparalytischen stellen dürfen, darauf komme ich weiter unten zurück. Wenn Senftleben häufige und grobe Traumen besonders betont und diese durch häufiges Anstossen des Auges an die umgebenden Gegenstände zu Stande kommen lässt, so muss man doch sagen, es ist recht unwahrscheinlich, dass ein Thier, das vollständig gut sehen kann, das auch in seiner Accommodation in keiner Weise beeinträchtigt ist, mit dem sehenden Auge beständig gegen die Wände seines Käfigs anrennen soll!

Zur sicheren Entscheidung der Frage genügen diese Betrachtungen natürlich nicht, zumal auch die beiden Fälle, in denen der Drahtbügel genügenden Schutz bot, für die Traumatheorie herangezogen werden könnten.

Von grosser Wichtigkeit mussten deshalb Versuche sein, in denen das Auge keinen directen Schutz bekam, der Kopf des Thieres aber derartig festgestellt wurde, dass Traumen mit voller Sicherheit auszuschliessen waren. Solche Bedingungen sind gegeben, wenn man das Thier in eine Lade setzt, die vorn einen Ausschnitt für den Kopf hat, der hier durch eine über den Nacken heruntergelassene stellbare Fallthür fest gehalten wird. Feuer und Senftleben haben diese Versuche bereits angestellt und sind zu genau entgegengesetzten Resultaten gekommen. Jener sah die Keratitis neuroparalytica hier fast in allen Fällen zu Stande kommen, in einzelnen wurde sie „hintangehalten oder wenigstens verzögert", weil das Thier sich sehr unruhig verhielt, den Kopf zurückzuziehen suchte; dadurch kam mit der Verschiebung der Gesichtshaut ein Ueberstreichen der Lider und „durch die Anstrengung der gesammten Körpermuskulatur eine synergische Contraction des sphincter palpebrarum zu Stande", sicher keine sehr befriedigende Erklärung, die auch für einen meiner Fälle entschieden nicht

zu verwenden wäre.[1]) Senftleben erhielt Thiere in einer solchen Lade bis zu vierzehn Tagen mit vollkommen klarer Hornhaut; die entgegengesetzten Resultate Feuer's erklärt er so, dass die Thiere jedenfalls neben dem Kopfe die Pfote aus der Oeffnung herausgestreckt und sich mit derselben das Auge verletzt hätten, sicher eine noch weniger befriedigende Erklärung; denn sie setzt einmal wieder grobe Ungenauigkeit in der Beobachtung voraus, andererseits kann ich versichern, dass wenn die Halsöffnung so weit ist, dass die Thiere noch eine Pfote hindurchbringen können, sie sich mit unglaublicher Geschicklichkeit durch Zurückziehen des Kopfes aus der unbequemen Lage befreien. Nur wenn die Oeffnung ganz eng ist, kann man sie in der gewünschten Stellung erhalten; ich habe diese Erfahrungen zu meinem Schaden mehrfach machen müssen. Gelungene, vollständig einwandfreie Versuche mit der Lade habe ich drei zu verzeichnen, die aber vollständig ausreichen, um Alles, was man an ihnen lernen kann, zu zeigen. Ich lasse kurz die Versuchsprotokolle folgen:

No. 1. Schwarzes Kaninchen. 4. VI. 89. Durchschneidung des trigeminus auf der linken Seite. Auftreten der bekannten Erscheinungen. Das Thier wird in die Lade gesetzt. 5. VI. Cornea absolut klar. 6. VI. Cornea wie gestern vollständig klar; gegen Abend wird das Thier, da es ziemlich matt ist, aus der Lade herausgenommen und der Drahtbügel vorgenäht (einer der vorhin angeführten sechs Versuche). Das Thier wird freigelassen. 7. 8. 9. VI. Cornea absolut klar. Der Bügel wird entfernt und das Thier ohne Schutz freigelassen. 10. VI. Intensive Trübung der Hornhaut, die in den nächsten Tagen mit grosser Schnelligkeit fortschreitet.

No. 2. 24. VI. 89. Bei demselben Kaninchen wird der trigeminus rechts durchschnitten und das Thier abermals in die Lade gesetzt. 25. VI. In der Mitte der Cornea in breiter Ausdehnung eine ausserordentlich intensive Trübung mit Epithelverlust. Da die Entzündung eingetreten ist, wird das Thier

[1]) Fall 1 meiner ersten Versuchsreihe, in welchem das Thier sich ganz ruhig verhielt.

herausgenommen und getödtet. Section: beiderseits nahezu vollständige Durchschneidung bis auf einige unterste Fasern. Auf beiden Augen war bis zum Tode absolute Unempfindlichkeit constatirt.

No. 3. Grosses gelbes Kaninchen. 22. VI. Durchschneidung rechts. Lade. 23. VI. In der Mitte der Cornea ovaler Epitheldefect mit oberflächlicher Eintrocknung dieser Parthie. 24. VI. Ganz intensive, weit ausgedehnte Eintrocknung, Injection der Conjunctiva etc. Das Thier wird herausgenommen und getödtet. Bis zum Tode absolute Anästhesie.

Section: Vollkommene Durchschneidung.

Diese drei Versuche, in denen, wie ich nochmals ausdrücklich hervorhebe, das Auge vollkommen sicher vor Traumen geschützt war (es war kein anderes Thier in dem Verschlage) zeigen zunächst, dass die Resultate eben nicht immer die gleichen sind, dass also die entgegengesetzten Beobachtungen Feuer's und Senftleben's jedenfalls vollständig zuverlässige sind. Weiter lehren sie, dass es sehr schwer ist, das Zustandekommen der Entzündung in diesen drei Fällen durch eine und dieselbe Schädlichkeit zu erklären. Mit voller Sicherheit bewiesen ist durch diese Versuche nur das Eine, dass die Keratitis neuroparalytica unabhängig von jedem Trauma zu Stande kommen kann, und damit ist die rein traumatische Theorie hinfällig. Sehr viel schwieriger ist die Erklärung des ersten Falles, und ehe ich auf dieselbe eingehe, möchte ich noch einige andere Versuche besprechen.

Wenn die Verdunstung die Hornhautaffection herbeiführt, so muss diese ausbleiben oder wenigstens langsamer verlaufen, wenn man das Versuchsthier in eine möglichst feuchte Atmosphäre bringt. Um solche Bedingungen herzustellen, liess ich mir einen rechteckigen Blechkasten von ca. $^1/_2$ m Länge und 30 cm Breite anfertigen, auf welchen oben ein Drahtnetz aufgelöthet war, dessen Maschen gerade so weit waren, dass das Kaninchen nicht hindurch trat, sondern sich darauf bewegen konnte. Vier Holzwände, von

gewöhnlichen Brettern zusammengeschlagen, umgaben das Ganze. Der Blechkasten wurde mit Wasser gefüllt und die Oeffnung des Holzverschlages oben mit nassen Tüchern bedeckt, die während der Dauer des Versuches beständig feucht erhalten wurden. In diesen Behälter wurden die Thiere gebracht; auch hier habe ich über drei Versuche zu berichten.

No. 1. Mittelgrosses graues Kaninchen. 25. VI. Durchschneidung auf der linken Seite. Völlige Unempfindlichkeit. Das Thier wird in die feuchte Kammer, wie ich den Apparat der Kürze wegen nennen will, hineingesetzt. 26. 27. 28. VI. Hornhaut absolut klar; die Tücher werden weggenommen, das Wasser wird aus dem Kasten entfernt, das Thier darin gelassen. 29. VI. In der Mitte der Cornea ein schmaler länglicher Epitheldefect. 30. VI. Die Stelle desselben ist oberflächlich getrübt. 1. VII. Die Trübung hat zugenommen. Da die feuchte Kammer gebraucht wird, wird das Thier in den Stall gebracht. In den folgenden Tagen nimmt der Process langsam zu, inzwischen kommt das Thier noch einmal in die feuchte Kammer zurück; $2^1/_2$ Wochen nach der Operation hat der Process eine sehr beträchtliche Ausdehnung erlangt.

No. 2. Dasselbe Thier wird am 4. VII. noch rechts operirt und wieder in die feuchte Kammer gebracht. Das Protokoll wird mit dem folgenden Versuch gemeinsam gegeben.

No. 3. Weisses Kaninchen. Operation 4. VII. Feuchte Kammer. 5. VII. Bei beiden Thieren oberflächliche Trübung der Hornhaut. 6. 7. 8. VII. Die Trübung hat fast gar nicht zugenommen. Die Thiere werden aus der feuchten Kammer entfernt. In den nächsten drei Tagen sehr rasche und intensive Entwickelung der Erkrankung.

Wir lernen aus diesen Versuchen, dass in einer feuchten, aber jedenfalls nicht mit Wasserdampf gesättigten Atmosphäre die Entzündung einmal ausblieb, zweimal aber wesentlich langsamer als gewöhnlich verlief, namentlich auch, wenn man die rasche Entwickelung nach Entfernung aus der feuchten Luft in Rechnung zieht.

Wenn man diese drei Fälle mit denen der vorigen Versuchsreihe zusammenstellt und versucht, die beobachte-

ten Erscheinungen auf ein schädigendes ursächliches Moment zurückzuführen, so ist von vorn herein klar, dass es kein traumatisches sein kann. Will man sie alle auf die Verdunstung zurückführen, so müsste man etwa annehmen, dass graduelle Unterschiede in der Intensität der Verdunstung verschiedene Wirkungen zu erzeugen vermöchten der Art, dass Verhältnisse, die Verdunstung in mässigem Grade begünstigen, bei einem Auge schon die Erkrankung herbeiführen, bei einem anderen noch nicht dazu ausreichen. So ist das Auge eines Thieres, das ruhig in der Lade sitzt, sicher weniger der Verdunstung ausgesetzt, als wenn dasselbe frei herumspringt, wobei fortwährend Luftströmungen das Auge treffen. Andererseits hemmt zwar die Atmosphäre der feuchten Kammer die Verdunstung, doch wird ihre Wirkung zum Theil durch die mögliche Bewegung des Thieres compensirt. Ausserdem kann man sich wohl vorstellen, dass verschiedene Augen ungleiche Mengen von Secret liefern, so dass die Austrocknung einmal leichter möglich ist, als in einem anderen Falle. Natürlich ist eine solche Art der Erklärung nur eine hypothetische zu nennen, man wird sie aber doch Angesichts der Thatsache, dass für die grosse Mehrzahl der Fälle die Verdunstung als ätiologisches Moment nachgewiesen ist, zum mindesten als recht wahrscheinlich bezeichnen müssen.

Nehmen wir nun an, dass in den beiden negativ ausgefallenen Versuchen mit dem Drahtbügel und in Fall 1 der ersten Versuchsreihe nach Beseitigung des Schutzes, in Fall 2 und 3 der zweiten Versuchsreihe aber bei Fehlen eines directen Schutzes die Affection durch Traumen herbeigeführt wurde, so müssten wir auf die Annahme einer einheitlichen Aetiologie der Keratitis neuroparalytica verzichten und uns vorstellen, dass traumatische sowie Verdunstung begünstigende Schädlichkeiten, jede für sich allein oder auch beide gemeinsam, die Affection hervorzubringen vermöchten in der Weise, dass entweder zufällig oder durch

grössere Empfindlichkeit verschiedener Augen für die eine oder die andere Schädlichkeit bald diese bald jene ausschliesslich oder wenigstens überwiegend zur Wirkung kommt. Es ist sehr schwer, sich eine solche verschiedene Disposition vorzustellen; das traumatische Entstehen ist, wie wir wissen, unwahrscheinlich, bewiesen ist es jedenfalls nicht. Da wir nun das Zustandekommen der Entzündung in allen Fällen durch die Verdunstung und nur ihr Ausbleiben in einigen Fällen nicht mit voller Sicherheit durch den Mangel dieser Schädlichkeit zu erklären vermögen, so werden wir uns nicht entschliessen, bei einem so ausgeprägten Krankheitsbild wie dem der Keratitis neuroparalytica auf die Annahme einer einheitlichen Aetiologie zu verzichten. Wir geben zu, dass für einige Fälle eine voll befriedigende Erklärung noch fehlt. Halten wir uns nur an das, was wir sicher bewiesen haben, so müssen wir sagen: Die Keratitis neuroparalytica entsteht sehr häufig unter Ausschluss von Traumen allein durch Verdunstung.

Die Befeuchtung des Auges haben wir uns wohl in folgender Weise vorzustellen: Im normalen Zustande liefern Conjunctiva und Thränendrüse beständig Secret. Steht das Auge eine gewisse Zeit offen, so beginnt die Vertrocknung; dieselbe wirkt als geringer Reiz und löst reflectorisch eine etwas verstärkte Secretion sowie einen Lidschluss aus; stärkere Reize bewirken reflectorisch wesentlich verstärkte Secretion. Wird der trigeminus durchschnitten, hört somit die Empfindlichkeit des Auges auf, so besteht die nicht reflectorische Secretion fort, die reflectorische hört auf. Erstere genügt, das Auge feucht zu erhalten, wenn die Verdunstung des gelieferten Secretes auf irgend eine Weise verzögert wird, sie reicht nicht mehr aus, wenn eine solche Verzögerung fehlt. Will man daher nach trigeminus-Durchschneidung von einer verminderten Widerstandsfähigkeit reden, so wäre das in unserem Sinne nichts anderes, als ein Wegfall der einen, nämlich der reflectorischen Art der Be-

feuchtung. Ganz gleichgültig ist es also auch für unsere Frage, ob der trigeminus wirklich die secernirenden Fasern für die Thränendrüse führt, was mehrfach bestritten wird (Reich), es fehlt eben der Impuls zur reflectorischen Secretion. Und wenn gegen die Berechtigung der Verdunstungstheorie angeführt ist, dass Exstirpation der Thränendrüse von einem gesunden Auge reizlos ertragen wird, so ist eben unberücksichtigt geblieben, dass das Auge fühlt und bei jedem Reiz, also auch bei beginnender Eintrocknung reflectorisch alle Mittel, dieselbe zu verhüten, also stärkere Secretion der Schleimhaut, häufigerer Lidschluss und Anstrengung des retractor bulbi zur Anwendung kommen.

Die kleinen Vertiefungen, die unmittelbar nach der Durchschneidung auf der Hornhautoberfläche beobachtet sind, waren mehrfach Gegenstand der Discussion. Ich habe sie in der Mehrzahl meiner Fälle auch gesehen, sie fehlten meistens, wenn bei der Operation sehr starke Thränenabsonderung eintrat. Zunächst muss ich feststellen, dass diese Vertiefungen nicht, wie Senftleben behauptet, bloss bei seitlicher Beleuchtung zu erkennen sind, ferner dass es sich dabei nicht um eine Ansammlung von Staub und Schmutz handelt, und endlich, dass man sie nicht durch einmaliges Ueberstreichen mit dem Lide entfernen kann.

Es ist nicht leicht, sich vorzustellen, dass Eintrocknungserscheinungen so rasch auftreten sollen, namentlich da das Kaninchen normaler Weise verhältnissmässig selten Lidschläge macht. Man kann sich aber wohl vorstellen, dass die Cornea normaler Weise solche ganz kleine Unebenheiten besitzt, die nur durch die capillare Flüssigkeitsschicht, die das Auge bedeckt, verborgen gehalten werden. Diese Schicht wird erhalten durch ein Gleichgewicht, das zwischen der beständig stattfindenden Secretion und der Absaugung des Secretes durch die Thränenpunkte besteht. Wird nun der trigeminus durchschnitten, so wird das Auge in plötzlich veränderte Verhältnisse der Befeuchtung versetzt, an die

es sich erst anpassen muss; das Gleichgewicht zwischen Secretion und Abfluss wird gestört, die capillare Schicht unterbrochen, die Unebenheiten kommen zum Vorschein. Damit würde auch übereinstimmen, dass diese Vertiefungen wieder verschwinden und nicht gleich den Anfang der eigentlichen Erkrankung bilden, ferner passte dazu ihr Fehlen bei starker Thränenabsonderung und endlich folgende Beobachtung: Hat man das Auge nach der Operation durch den Pfeifendeckel geschützt und entfernt diesen am nächsten Tage, so kann man, wenn man weiter beobachtet, nach fünf bis 10 Minuten ähnliche Vertiefungen auftreten sehen; dieselben bleiben aus, wenn man die Cornea sofort nach der Entfernung des Deckels permanent berieselt. Jedenfalls sind es nur ganz minimale Unebenheiten der obersten Epithelschichten, die man nur vermöge der Spiegelungsverhältnisse der Hornhaut wahrnehmen kann. Ich enthalte mich daher auf Decker's Angaben, er hätte auf Querschnitten solcher Stellen nicht nur eine Verschmälerung des Epithels, sondern auch eine solche der ganzen Cornea ohne histologische Veränderungen derselben gefunden, eine Verschmälerung, über deren Grösse er sogar Zahlenangaben macht (!), näher einzugehen.

Unberücksichtigt blieb bisher die Eberth-Balogh'sche Hypothese, dass es sich bei der Keratitis neuroparalytica um eine mycotische Infection handle der Art, dass geringe durch Traumen oder Eintrocknung entstandene Epithelverluste nur den Mikroorganismen das Eindringen ermöglichten. Zunächst kann ich nicht zugeben, dass, wie Eberth meint, die Keratitis neuroparalytica klinisch auch nur ein ähnliches Bild darbietet, wie die Hornhautdiphtherie. In den Anfangsstadien ist von Eiterung keine Rede, die Secretion oft sehr gering. Die zwei Gruppen von Versuchsresultaten, die Balogh als Analoga der uns beschäftigenden Erkrankung hinstellt (s. oben), haben eine ganz andere Bedeutung. Es ist ohne Weiteres klar, dass es sich

dabei um eine directe Infection der Cornea von Seiten eiternder Stichkanäle handelt. Für uns bleibt also von seinen Angaben nur übrig, dass er auch bei der Keratitis neuroparalytica Sphärobacterien in grossen Mengen gefunden haben will.

Es war daher zu untersuchen, ob Mikroorganismen wirklich als regelmässiger Befund vorkommen und wenn ja, ob sie als die eigentlichen Erreger der Erkrankung anzusehen sind.

Ich habe zur Entscheidung dieser Frage zwölf Augen meiner Versuchsthiere in verschieden weit vorgerückten Stadien auf Quer- und Flachschnitten sorgfältig mikroskopisch untersucht. Zur Färbung der Schnitte benutzte ich fast ausschliesslich Löffler'sches alkalisches Methylenblau, für einige Schnitte zum Studium des histologischen Verhaltens Hämatoxylin. An letzteren habe ich dasselbe gesehen, was Senftleben und Feuer genau beschrieben haben: Im vorderen centralen Theil der Cornea eine Necrose und vom Rande her ausgehend eine dichte Infiltration von Rundzellen, die hintersten Schichten der Cornea unverändert. Mikroorganismen habe ich als constanten Befund nicht nachweisen können. Es fanden sich in fast allen Hornhäuten zum Theil in sehr grosser Menge kleine rundliche durch Methylenblau gefärbte Körnchen, die bei oberflächlicher Untersuchung als Coccen imponiren konnten. Dass es keine waren, ergab sich daraus, dass jede charakteristische Anordnung zu zweien, in Ketten oder Haufen vollständig fehlte, dass sie zum Theil nicht ganz rund und auch nicht von gleicher Grösse waren. Was für eine Bedeutung diese Körnchen hatten, habe ich nicht ergründen können. In drei Augen habe ich mit Sicherheit Coccen nachgewiesen. Sie waren aber nur in ganz minimalen Mengen vorhanden, so dass man sie nur auf wenigen Schnitten zu Gesicht bekam. Die kleinen Colonien (1—3 an der Zahl) lagen entweder der Hornhautoberfläche an der necrotischen Stelle auf oder

befanden sich in den oberflächlichsten Schichten derselben. In einigen Hornhäuten fand ich Bacillen von verschiedener Grösse in erheblichen Mengen; sie befanden sich in dem an den Randparthieen noch vorhandenen Cornealepithel und in den hintersten Hornhautschichten in grosser Menge, die membrana Descemeti war hier stellenweise unterbrochen; einzelne Exemplare waren auch in dem Gebiete der Necrose und in den mittleren Hornhautschichten zu sehen. Dann aber habe ich in mehreren Hornhäuten, obgleich ich bis 40 Querschnitte durch einen Heerd genau untersucht habe, keine Spur von Mikroorganismen nachweisen können. Der klinische Verlauf sowie das mikroskopische Bild unterschieden sich in diesen Fällen in keiner Weise von den anderen.

Danach halte ich den Schluss für gerechtfertigt, dass das Auftreten von Mikroorganismen bei der Keratitis neuroparalytica kein regelmässiges ist und somit kein wesentlicher Factor des Krankheitsbildes sein kann. Handelte es sich nur, wie sehr wahrscheinlich in den Fällen, in denen Senftleben eine traumatische Entzündung zu erzeugen vermochte, um eine Infection mit Mikroorganismen, so geht aus dem Voranstehenden hervor, dass solche Fälle höchst wahrscheinlich mit der Keratitis neuroparalytica gar nicht auf eine Stufe gestellt werden dürfen.

Die am Kaninchen gemachten Erfahrungen dürfen jedenfalls nicht ohne Weiteres auf den Menschen übertragen werden, da bei diesem die Möglichkeit einer ausreichenden Befeuchtung entschieden grösser, die Widerstandsfähigkeit gegen Traumen weit geringer ist.

Die durch die Arbeit gewonnenen Resultate kann ich zum Schluss in folgender Weise zusammenfassen:

1) Die Annahme von medial gelegenen trophischen Fasern im trigeminus ist mit vielen Sectionsresultaten nicht in Einklang zu bringen.

2) Die rein traumatische Theorie ist unhaltbar.

3) Durch die Verdunstungstheorie lässt sich das Auftreten der Entzündung in allen Fällen erklären; das Ausbleiben derselben in einigen Fällen hängt wahrscheinlich ab von stärkerer Secretion der Augen sowie von Bedingungen, welche Verdunstung weniger begünstigten.

4) Eine verminderte Widerstandsfähigkeit gegen Traumen besteht nicht; nur der Austrocknung ist ein unempfindliches Auge mehr ausgesetzt, als ein normales.

5) Ein Drahtnetz vermag direct die Verdunstung zu verzögern.

6) Der Drahtbügel konnte meistens das Entstehen der Entzündung nicht verhindern.

7) Eine feuchte Atmosphäre verzögert das Auftreten der Keratitis neuroparalytica.

8) Mikroorganismen sind kein regelmässiger Befund, können also nicht als ätiologisches Moment betrachtet werden.

Herrn Prof. Leber erlaube ich mir an dieser Stelle für seine vielfache gütige Unterstützung bei der Anfertigung dieser Arbeit meinen ergebensten Dank auszusprechen.

Fortgesetzter Bericht über die mittelst antiseptischer Wundbehandlung erzielten Erfolge der Staaroperationen.

Von

Alfred Graefe.

Die unter dem Einfluss der Bakteriologie vollzogene Umgestaltung der Wundbehandlung auf dem Gebiete der chirurgischen Ophthalmologie hatten mich bereits in den Jahren 1878 (v. Graefe's Archiv, XXIV, 1) und 1884 (ebenda XXX, 4) veranlasst, meine bezüglichen bei der Extraction gemachten Beobachtungen und Erfahrungen in eingehender Weise zu veröffentlichen. Wenn ich, an diese früheren Mittheilungen anknüpfend, jetzt in gleicher Weise fortfahre, so leitet mich hierbei zunächst das Bestreben, an der Hand der während des inzwischen verflossenen längeren Zeitraumes von fünf Jahren weiter gesammelten Erfahrungen zu prüfen, ob und wie weit die von der antiseptischen Wundbehandlung gehegten Erwartungen innerhalb meines Wirkungskreises sich erfüllt haben. Ich kann derartige umfassendere, in Beziehung zueinander gestellte Rechenschaftsberichte nicht für nutzlos halten, denn früher schon habe ich geltend gemacht, dass Mittheilungen desselben Autors über Resultate, welche er bei verschiedenen von ihm zur Anwendung gebrachten Modalitäten der Wundbehandlung gesammelt hat, für die Beurtheilung des Wer-

thes derselben ceteris paribus eine grössere Bedeutung zukommt, als den von verschiedenen Seiten her kommenden, mehr vereinzelt dastehenden Berichterstattungen: sind wir doch nur im ersten Falle, so weit dies überhaupt möglich ist, sicher, alle den Operationserfolg sonst noch beeinflussenden Momente, die Individualität des Operateurs, die Besonderheit der Technik, die localen Verhältnisse, bei Beurtheilung der Wirkung der Wundbehandlung auszuschliessen. Eine weitere Aufforderung zu den vorliegenden Mittheilungen ist für mich der Umstand gewesen, dass die Urtheile der Fachgenossen über die Bedeutung der neuen Wundbehandlung bei Augenoperationen sich noch immer nicht geeinigt haben, vielmehr auch gegenwärtig noch so weit auseinander gehen, dass von einzelnen Seiten versucht wird, einen fördernden Einfluss derselben auf die Operationsresultate überhaupt ganz in Abrede zu stellen. So sieht Steffan (v. Graefe's Archiv, XXXV, 2) die befruchtende Einwirkung der Bakteriologie auf die Ophthalmologie nur darauf beschränkt, dass uns dieselbe eine richtigere Erkenntniss von der Entstehungsweise einer Reihe von krankhaften Vorgängen eröffnet und mit Beziehung auf die Operationen, insbesondere die Kataraktextractionen, gelehrt habe, dass die ihnen folgenden eiterigen Processe auf einer Infection mit pathogenen Mikroorganismen beruhe; im Weiteren sucht er indess darzulegen, dass diese Erkenntniss nicht nur innerhalb seines eigenen Wirkungskreises, sondern überhaupt eine Beschränkung jener deletären Zufälle zu erzielen nicht im Stande gewesen sei und erklärt jede dahin gerichtete Hoffnung für eine durchaus illusorische.

Meine Ueberzeugungen stehen nun in geradem Gegensatz zu den von Steffan vertretenen und bedarf es zur Begründung derselben zunächst einer kurzen recapitulirenden Zusammenstellung der hier wesentlichen Punkte aus meinen früheren Mittheilungen.

1. Reihe. Die von mir zuerst versuchte Form der Antisepsis wurde von Mai 1877 ab in 449 Fällen zur Anwendung gebracht. Sie bestand kurz in Folgendem: Reinigung der Instrumente in absolutem Alkohol und Abtrocknung derselben mit Wundwatte; Waschungen der Umgebung des Auges und der conjunctiva mit 2 % Carbolsäurelösung, Gebrauch mit derselben Flüssigkeit durchtränkter Wattebäuschchen zum Auftupfen während und nach der Operation, Verband mittelst mit 4 % Borsäurelösung durchfeuchteten Lints, englischem Taffet und Wundwatte mit elastischer Flanellbinde. Beim Verbandwechsel Reinigung mit Borsäure. — Auf die ersten 114 in dieser Weise behandelten Fälle bezog sich meine erste Publikation. Nachdem die hier gefundene geringe Verlustziffer 1,59 % (es bezieht sich diese immer nur auf die durch suppurative Entzündung verloren gegangenen Fälle), zunächst zu günstigen Erwartungen zu berechtigen schien, wurden diese durch die bei den folgenden 335 in gleicher Weise ausgeführten Operationen erlangten Resultate wieder zerstört. Verlustziffer für die Gesammtzahl (445) dieser Reihe: 5,7 %.

2. Reihe. Modification der Behandlung in der Weise, dass während der Operation, des Anlegens und späteren Wechselns des Verbandes Spray mit 2 % Carbolsäurelösung zur Verwendung kommt. Zahl der so ausgeführten Operationen: 413, Verlustziffer 6,3 %.

3. Reihe. Das bisherige Verfahren wird in folgender Weise verändert: Der Spray fällt weg. Die Instrumente werden kurz vor der Operation eine Minute lang in absolutem Alkohol getaucht und bei Beginn derselben durch ein mit 4 % Borsäurelösung durchtränktes Wattbäuschchen gezogen. Der Conjunctivalsack wird bei Ectropionirung beider Lider mit der gleichen Lösung überspült, mit derselben Flüssigkeit durchfeuchtete Wundwatte dient während der Operation zum Auftupfen und nachher zur Anlegung des Verbandes. Zahl der Operationen 367, Verlustziffer 4,6 %.

4. Reihe. Für die zuletzt gebrauchte Borsäure wird auf Blutwärme temperirte Sublimatlösung 1:5000 substituirt. Umschläge mit derselben Lösung eine halbe Stunde vor der Operation. Instillationen sterilisirter Cocaïnlösung (3 %); die in absolutem Alkohol gereinigten Instrumente werden unmittelbar vor dem Gebrauch in obige Sublimatlösung getaucht. Reinigung des Conjunctivalsackes bei Ectropionirung beider Lider mittelst derselben Flüssigkeit. Während der ganzen Dauer der Operation und auch nach Vollendung derselben bis zur Anlegung des Verbandes fleissige Irrigation des Operationsterrains mit der temperirten Sublimatlösung in der v. Graefe's Archiv, XXX, 4, pag. 217 näher geschilderten Weise. Beim Wechsel des Verbandes dieselbe Flüssigkeit. In dieser Weise wurden bis zu meiner letzten Publication (1884, v. Graefe's Archiv, XXX, 4) 190 Fälle behandelt. Die Procentzahl 2 der Verluste war eine günstige, es konnte derselben indess mit Hinblick auf die relativ geringe Anzahl der Operationen, an welcher diese Art der Behandlung geprüft worden war, eine grössere Bedeutung zunächst noch nicht zugesprochen werden. Nun wurden von jenem Termine ab bis zur Gegenwart, d. h. von Anfang November 1884 ab bis Ende Juli 1889, in ganz derselben Weise weitere 884 Extractionen ausgeführt, die Gesammtzahl der Fälle dieser vierten Kategorie beträgt also 1074, Verlustziffer 0,93 %.[1])

Was die unter den hier neu hinzugekommenen 884 Fällen beobachteten acht Verluste anbelangt, so befanden sich unter diesen zwei Männer mit eiterigem Thränensackleiden, welches sich bei der Voruntersuchung der Diagnose entzogen hatte, weiter eine Frau mit ozaena und eingesunkenem Nasenrücken, endlich ein Mann, der zur Zeit der Operation ohne unser Wissen an einem ausgedehnten Zellgewebsabscess des rechten

[1]) Einmal wurden in dieser Reihe 448 Augen hintereinander ohne einen Fall von Suppuration operirt.

Oberarms litt. Nur in den übrigen vier Fällen konnten derartige Krankheitszustände als etwaige Infectionsquellen nicht nachgewiesen werden.

Die theoretischen Darlegungen, von denen Steffan ausgeht, um, unter gleichzeitigem Hinweis auf die hohe Verlustziffer, welche sich bei der von ihm eingeschlagenen Art der antiseptischen Behandlung ergeben hatte, den Beweis zu führen, dass es unmöglich sei, unser Operationsterrain in strengstem Sinne aseptisch zu machen und so auch während der Heilungsdauer zu erhalten, bieten nichts wesentlich Neues. An der Richtigkeit dieser durch das Experiment hinlänglich bewiesenen Behauptung kann nicht gezweifelt werden. Die anatomische Lage und Beschaffenheit des Conjunctivaltractus einerseits, die relativ langsame Entwickelung der keimzerstörenden Wirkung der bei unseren Operationen allein zulässigen Antiseptica andrerseits, lassen in der That die Aussicht auf eine ideale Sterilisirung unseres Operationsgebietes als illusorisch erscheinen. Wir sind indess zu der Erwartung berechtigt, dass eine solche auch nicht erforderlich ist, um die Ausbildung septischer Entzündungsprocesse zu verhindern oder wenigstens doch sehr erheblich zu beschränken. Denn wie bei allen intoxicatorischen Beeinflussungen des Organismus ist auch hier die qualitative Beschaffenheit der pathogenen Einwirkung allein für die weiteren Folgen derselben nicht Ausschlag gebend, sondern ganz besonders auch die quantitative. Wenn immer schon die Augenoperationen im Allgemeinen viel weniger von septischen Wunderkrankungen gefolgt waren als die chirurgischen, und von diesen wiederum die kleineren in viel geringerem Grade als die grösseren, so befindet sich diese Thatsache in vollem Einklang mit jener gegenwärtig wohl von keiner Seite mehr in Zweifel gezogenen Erkenntniss. Zugegeben nun, dass wir auf ophthalmologischem Gebiete die eine Aufgabe der antiseptischen Behandlung, die stoffliche Zerstörung der vorhandenen Infectionskeime, nicht

oder nur in sehr unvollkommener Weise zu erfüllen vermögen, so sind wir in Lösung der zweiten, der Beseitigung und weiteren Fernhaltung derselben, sicherlich doch viel weniger machtlos. Es gilt dies zunächst und hauptsächlich allerdings nur für den Zeitraum des Beginns und der Ausführung der Operation. Diejenige Art der Wundbehandlung nun, welche jene Aufgabe am ergiebigsten zu erfüllen im Stande ist, ohne sonst eine schädigende Nebenwirkung im Gefolge zu haben, muss jeder anderen vorgezogen werden. Die von Steffan eingehaltene besteht wesentlich in Folgendem: Reinigen des Staarmessers und der übrigen Instrumente in kochendem Wasser, nachdem letztere allein in eine Laplace'sche Weinsäure-Sublimatlösung getaucht worden sind. Vor der Operation eine Stunde lang Umschläge mit derselben Flüssigkeit. Ausspülung des Conjunctivalsackes vor und nach der Operation mittelst Sublimatlösung 1:5000, Bestäubung der Wunde mit Jodoform, Verband mittelst in Laplace'sche Lösung getauchten Lints und Verbandwatte. Zum Auftupfen kommen während der Operation beständig in Laplace'scher Lösung (Sublimat 1:1000) liegende Schwämme zur Verwendung. Es wurden in der vorstehend geschilderten Weise 104 Extractionen ausgeführt, die Zahl der durch septische Entzündung herbeigeführten Verluste war 6,73 %. Dieser Reihe werden 426 ohne Antisepsis, nur unter „Beobachtung sorgfältigster Reinlichkeit" behandelte Fälle gegenüber gestellt, bei denen sich eine Verlustziffer von 6,57 % ergab. Auf die Gleichheit dieser Resultate bei beiden von ihm geprüften Modalitäten der Wundbehandlung, sowie auf die oben bereits erwähnten theoretischen Erörterungen gestützt, begründet der Autor nun sein Urtheil über die Werthlosigkeit der Antisepsis.

Es ist mir von Interesse gewesen, in den Steffan-schen Angaben nahezu dieselbe Verlustziffer wiederzufinden, welche ich bei den drei ersten Reihen der von mir ver-

suchten Wundbehandlung erhalten hatte, und zwar um so mehr, als die von mir geübte Operationstechnik mit derjenigen Steffan's im Wesentlichen übereinstimmt und somit die sehr erhebliche Differenz meiner in Reihe 4 angegebenen Erfolge und der seinigen, primo loco auf Rechnung der verschiedenen Arten der Wundbehandlung zu setzen sein dürfte. Wenn nun die von uns beiden gefundene Verlustziffer von ca. 6 % bei Anwendung des in Reihe 4 angegebenen Verfahrens auf 0,93 % herabgemindert wurde und dieses Resultat jetzt bereits über fünf Jahre lang bei einer Serie von 1074 Extractionen ein gleichmässiges geblieben ist, so dürfte doch der Schluss gerechtfertigt sein, dass die bei demselben zur Anwendung gelangten Modificationen der Wundbehandlung bei weitem mehr Garantie gegen das Zustandekommen infectiöser Processe bieten, als meine früheren Methoden und auch als die von Steffan benutzte. Der wesentlichste Unterschied zwischen meinen früheren Verfahrungsweisen und der gegenwärtigen dürfte in der Anwendung der fleissigen, fast continuirlichen Inundationen liegen, welche also nicht bloss zu Anfang und bei Schluss der Operation, sondern auch während derselben stattfinden, und sehe ich in jenen das eigentlich wirksame, die besseren Erfolge bestimmende Princip. Dass die eine Aufgabe der Antisepsis, Infectionskeime zu entfernen und fern zu halten, auf diese Art in noch vollkommenerer Weise erfüllt wird, als es durch blosses Auftupfen möglich ist, dass das Princip idealer Reinlichkeit dort somit strenger noch als hier gewahrt wird, liegt auf der Hand; ob jene reichlichen Inundationen indess auch in anderer Weise noch günstig, d. h. durch directe Zerstörung der pathogenen Elemente in strengerem Sinne antiseptisch wirken, ist eine schwerer zu beantwortende Frage. Unter Bezugnahme auf Koch's Angabe, dass eine solche Wirkung mittelst der in Gebrauch gezogenen Sublimatlösung 1:5000 erst nach ca. einhalbstündiger continuirlicher Anwendung sich vollziehe,

müssten unsere Erwartungen nach dieser Seite hin ganz aussichtslos sein, doch kann ich bisher die Vermuthung nicht fallen lassen, dass ein Mittel, welches bei halbstündigem Gebrauche eine vollkommene Sterilisirung herbeizuführen vermag, die pathogene Thätigkeit der in Betracht fallenden Elemente mindestens zu beschränken auch dann im Stande sein möchte, wenn ihm nur eine kürzere Zeit der Einwirkung gestattet ist. Ob die Inundationen mit gleich gutem Effecte etwa mittelst Borsäurelösung oder gar mit einer sterilisirten Kochsalzlösung auszuführen wären, muss ich dahin gestellt sein lassen, bisher habe ich auf Grund meiner Erfahrungen dem Sublimat den Vorzug geben müssen.

Ziehen wir weiter nun die der Operation folgende Periode der Wundbehandlung in Betracht, so sind wir während dieser freilich weniger im Stande, durch directe Einwirkung continuirlich einer infectiösen Invasion vorzubeugen, als während der Operation selbst. Immerhin ist jedoch schon viel gewonnen, wenn es gelingt, die Schnittwunde und das ihr benachbarte Terrain bis zur Anlegung des Verbandes rein zu erhalten. Der späteren Ansiedelung sepsiserregender Keime werden wir wenigstens nach Möglichkeit dadurch entgegentreten, dass wir beim Verbandwechsel streng die früher schon aufgestellten Vorsichtsmaassregeln einhalten. Eine bei sanftem und mässigen Auseinanderziehen der Lider mit temperirter Sublimatlösung ausgeführte Ausspülung des Conjunctivalsackes mittelst der Undine wird ohne alle Beschwerden ertragen und sogar angenehm empfunden. Die Zeit, nach welcher der Vernarbungsprocess so weit fortgeschritten ist, dass von aussen her andrängende Keime die aneinander liegenden Wundränder nicht mehr zu inficiren vermögen, ist nicht bekannt. Einzelne Beispiele von erst am Ende der ersten oder gar zweiten Woche nach bisher bestem Verlaufe sich einstellenden stürmischen Suppurationen dürf-

ten zwar den Beweis liefern, dass die Gewebe des extrahirten Auges unter Umständen recht lange Zeit zur Aufnahme und Weiterentwickelung pathogener Elemente disponirt bleiben können, doch irren wir wohl kaum in der Annahme, dass der Regel nach schon bald nach der Operation die Bedingungen hierzu wesentlich verringert sind. Finden wir doch schon vierundzwanzig Stunden nach derselben die Vorderkammer meist ganz oder theilweise wieder hergestellt. Die schnelle Regeneration des Hornhautepithels und der durch dasselbe gewährte Schutz gegen septische Infection sind hier gewiss von grosser Bedeutung. Das Hauptgewicht wird bei unserer Antisepsis also immer auf die sorgfältigste Reinhaltung des Operationsterrains vor und während der Operation zu legen sein: nicht alle Bedingungen für eine normale Wundheilung sind hiermit erfüllt, immerhin jedoch die erste und wichtigste.

Dass wir mit unseren Sublimatinundationen den Forderungen der Antisepsis in idealer Weise nicht zu genügen vermögen, ist bereits zugegeben worden. Auch sie sichern in unfehlbarer Weise vor septischen Entzündungen nicht. Abgesehen von den in der Statistik angegebenen durch solche bedingten Verluste, habe ich auch einige Male entschieden drohende Prodromalsymptome derselben zu beobachten Gelegenheit gehabt, welche indess bald zurücktraten, wahrscheinlich desshalb, weil die stattgehabte Infection durch die aufgebotenen Schutzmittel in noch eben genügender Weise abgeschwächt worden war. Wenn dies mit den in der Statistik aufgeführten Verlustfällen also gleichfalls documentirt, dass auf Grund der Unzulänglichkeit unserer Antisepsis gegenwärtig von einer vollkommenen Beseitigung der das extrahirte Auge bedrohenden Hauptgefahr, der Suppuration, noch immer nicht die Rede sein kann, so dürften andererseits jene statistischen Ergebnisse, insbesondere der Umstand, dass meine Verlustziffer sich bei einer nunmehr bereits 1074 Extractionen umfassenden Operations-

reihe um mehr als das sechsfache gegen die früher gefundene sowie gegen die von Steffan jetzt angegebene reducirt zeigt, doch berufen sein, das Vertrauen auf die Antisepsis, sofern diese in zweckmässiger Form in Anwendung gebracht wird, zu stützen und das Recht beanspruchen, jenen durchaus absprechenden Urtheilen, wie sie in der Steffan'schen Arbeit zu einem besonders scharfen Ausdruck gelangen, als wohl begründetes Gegenargument gegenüber gestellt zu werden.

Abgesehen von der so günstigen Beeinflussung der Extractionserfolge lässt sich die fruchtbare Einwirkung der Antisepsis auch auf anderen Gebieten noch nachweisen. Wenn Steffan den Werth derselben durch den Hinweis darauf abzuschwächen versucht, dass es bei den so überaus häufigen Verwundungen der cornea „auch ohne Antisepsis kaum je zu einer Infection komme", so müssen wir zunächst doch an das durch kleine traumatische Epithelialverluste der Hornhaut selbst ohne coëxistirende Dakryocystoblennorhoe so vielfach zu Stande kommende ulcus serpens erinnern, dessen Entwickelung durch strenge antiseptische Reinigung sicher zu verhüten ist. Auch jener allerdings sehr seltenen, dann indess immer auf das Tiefste deprimirenden, das ärztliche Gewissen schwer belastenden Unglücksfälle, muss gedacht werden, wo nach geringfügigen operativen Verletzungen der cornea eiterige Zerstörung des Auges folgte. In früherer Zeit habe ich solche mehrfach nach einfachen Iridectomieen (als vorbereitende für Staarextraction, bei Leucom, bei Glaucom), bei Discisionen, einmal sogar nach punktförmiger Paracenthese eines einfachen Hornhautgeschwürs, erleben müssen. Seit consequenter Anwendung der Antisepsis bei jedem, auch dem kleinsten operativen Eingriffe, bin ich nicht ein einziges Mal wieder durch ein solches Ereigniss erschreckt worden, und doch ist die Technik in all diesen Fällen gegen die frühere in keiner Weise verändert worden. Wenn einmal auch bei mit

möglichster Fernhaltung aller septischen Einflüsse correct ausgeführten Operationen suppurative Entzündung dennoch entsteht und ein andermal trotz der Anwesenheit einer Sepsisquelle (z. B. eiterigen Thränensackleidens) selbst nach einem relativ stark verwundenden operativen Eingriffe jene ausbleibt, so sind derartige Einzelfälle zwar ganz berufen, uns vor Augen zu führen, dass beim Zustandekommen infectiöser Processe Momente mitspielen, welche „trotz aller Bakteriologie" heute noch dunkel sind, sie allein können uns indess keineswegs von der Machtlosigkeit der Antisepsis überzeugen und uns bestimmen, darauf hin die Anwendung derselben zu unterlassen.

Eine nicht zu umgehende Frage ist nun die, ob die reichlichen Sublimatirrigationen neben den erprobten heilsamen Effecten nach einer anderen Richtung hin nicht etwa einen schädigenden Einfluss ausüben können. Dass die Wirkungen derselben, auf die conjunctiva besonders, in der That eine recht erhebliche ist, verräth sich einmal in den gewöhnlich schon beim Anlegen des Verbandes eintretenden, indess schon nach drei bis acht Stunden abklingenden, mehr weniger heftigen, brennenden Schmerzempfindungen, jedoch viel bestimmter noch in der Absonderung eines reichlichen graugelblichen schleimigen Secrets, welches dem das Auge unmittelbar deckenden Lintläppchen anklebend, beim ersten Verbandwechsel vierundzwanzig Stunden nach der Operation nie vermisst wird, doch schon am nächsten Tage höchstens nur spurweise noch nachzuweisen ist. Bei einer trockenen Wundbehandlung fehlt eine derartige Absonderung bekanntlich und würde, wo sie sich einmal zeigt, mit Recht als ein Symptom beginnender Suppuration zu beargwöhnen sein. In Erinnerung hieran hat die Wahrnehmung jener den reichlichen Sublimatirrigationen folgenden Secretion zunächst etwas Beunruhigendes, bis uns fortgesetzte Beobachtung von der vollkommenen Gutartigkeit derselben überzeugt. Die den Suppurationsprocess einleitende

Secretion ist von der unsrigen, welche lediglich als ein Produkt chemischer Sublimatreizung betrachtet werden muss, übrigens schon in ihrem äusseren Gepräge dadurch sehr verschieden, dass dort beim Auseinanderziehen der Lider Abfluss einer mit Schleim oder Eiter durchsetzten trüben serösen Flüssigkeit aus dem Conjunctivalsack, daneben meist schon eine früh entwickelte Intumescenz des oberen Lides beobachtet wird. Letzteres ist bei der Sublimatsecretion nur ausnahmsweise, ersteres nie der Fall. Kann nun eine solche, in den dargelegten Erscheinungen sich hinlänglich manifestirende Reizwirkung den Heilungsvorgang der Wunde ungünstig beeinflussen? Jedem Operateur sind die feinen linearen Trübungen bekannt, welche nach Extractionen nicht selten vorzugsweise in dem von dem Schnitt begrenzten Segmente der Hornhaut in Erscheinung treten. Wäre es uns vergönnt, die Beschaffenheit der letzteren schon in den ersten der Operation folgenden Tagen mit der Westien-Zehender'schen binocularen Loupe zu untersuchen, so würden wir wahrscheinlich in keinem Falle eine Andeutung jener Trübungen ganz vermissen. Ueber das Wesen derselben sind die Untersuchungen bekanntlich noch nicht abgeschlossen (Heidelb. Congr. Sitzungsbericht XXV p. 116). Nun habe ich mich der Erkenntniss nicht verschliessen können, dass diese Trübungen bei meiner Art der Sublimatbehandlung nicht nur häufiger hervortreten, sondern in einzelnen Fällen auch extensiv und intensiv einen höheren Entwickelungsgrad erreichen, als dies durchschnittlich früher der Fall war. Dann kann es dahin kommen, dass nicht allein der der Wunde angrenzende Theil der Hornhaut, sondern das ganze Terrain derselben Sitz jener Trübungen wird. Diese zeigen sich nun, dicht aneinander gedrängt, in grosser Anzahl, erreichen einen grösseren Breitendurchmesser und confluiren an einzelnen Stellen zu keil- und flächenförmigen Conglomeraten, so dass das Krankheitsbild dann sehr an das einer avasculosen parenchymatösen Keratitis erinnert. Zwar pfle-

gen die leichteren und selbst mittleren Erkrankungsgrade, ohne eine Spur zu hinterlassen, zurückzugehen, die höheren Entwickelungsformen haben indess mehrfach zu indelebilen Hornhauttrübungen und zu bleibenden Functionsstörungen geführt. Um einen Anhaltspunkt für die Häufigkeit solcher Vorkommnisse zu gewinnen, habe ich bisher genauere Aufzeichnungen nur über die in Reihe 4 meiner Statistik mit eingerechneten Patienten der Privatklinik machen können. Die Anzahl derselben beträgt 457. Wenn ich hier als „leichtere Sehstörungen" diejenigen bezeichne, bei denen definitiv $S = \frac{4}{5}{}^{6}$ bis $\frac{5}{5}{}^{6}$, als „mittlere" die, bei denen $S = \frac{1}{5}{}^{6}$ bis $\frac{3}{5}{}^{6}$, als „schwere" endlich jene, bei welchen das Sehen auf Fingerzählen in der Nähe resp. Wahrnehmung der Handbewegungen reducirt war, so ist das Resultat meiner statistischen Erhebungen folgendes: Die Procentzahl für die erste Kategorie beträgt 1,3, die für die zweite 2,4, die für die dritte 1,0. Durch zurückbleibende Trübungen der gedachten Art hatten im Ganzen mithin mehr weniger gelitten 4,7 %.

Eine Entscheidung darüber nun, ob den Sublimatirrigationen ein Misserfolge dieser Art begründender Einfluss zugemessen werden muss, wird dadurch erschwert, dass während derselben Zeitperiode, in welcher jene bei uns eingeführt wurden, auch das Cocain zur Verwendung gelangte. Die in unserer Klinik gemachten, von Bunge (Zehender's Monatsbl. 1885 p. 402) mitgetheilten Beobachtungen waren in der That ganz geeignet, den Verdacht zu erwecken, dass die Cocaïnwirkung in einer causalen Beziehung zu den in Rede stehenden Hornhautaffectionen stehen könne. Wie es kommt, dass dasselbe Cocaïnpräparat durchschnittlich sehr gut vertragen wird, bei einzelnen Individuen indess (auch ohne dass das Auge noch mit Sublimatlösung in Berührung gekommen wäre) jene Trübung und Lockerung des Cornealepithels hervorruft, dürfte gegenwärtig noch ebenso unerklärt sein, als die durchaus analoge Erscheinung idiosyncrasischer Unverträglichkeit gegen das Atropin. Ich bin

gegenwärtig noch nicht in der Lage, bestimmter darüber zu urtheilen, ob es die Wirkungen des Cocaïns, ob die des Sublimats, oder der Combination beider sind, welche die nach der Extraction an sich schon vorhandene Disposition zu der in Rede stehenden Hornhautaffection steigern. Man müsste, um dies zu entscheiden, eine grosse Reihe von Operationen das eine Mal mit Ausschluss des Sublimats, das andre Mal ohne Gebrauch des Cocaïns ausführen. Zu einer Verzichtleistung auf das erstere habe ich mich mit Rücksicht auf die bei seiner Anwendung erreichten, so überaus günstigen Heilerfolge bisher nicht entschliessen können, eine consequente Beiseitesetzung des letzteren würde erfordern, dass Arzt und Kranker auf die durch die Anästhesie gewährte Erleichterung der Operation resigniren. Somit vermag ich vorläufig nur so viel zu sagen, dass das Zustandekommen der Trübungen einigermaassen wenigstens von gewissen Besonderheiten des Falls begünstigt wird. Relativ häufig sah ich sie dort, wo bei der Operation hochgradiger Collaps der Hornhaut mit einer gewissen Runzelung derselben verbunden erschien. Da unter solchen Umständen auch die Entfernung der Staarreste durchschnittlich grössere Bemühungen zu erfordern pflegt, so dürfte die hier unvermeidlich stärkere traumatische Reizung mit in Rechnung zu bringen sein. Bei einem dieser Fälle war das eine Auge mit Cocaïn behandelt worden, das andere, drei Monate lang später zur Operation gelangende indess mit Rücksicht auf die dort zurückgebliebene sehr intensive Hornhauttrübung, nicht. Ein gleich ungünstiger Ausgang konnte hierdurch indess auch auf dem zweiten Auge nicht verhindert werden. Bei einer doppelseitigen Extraction heilte das eine Auge mit vollkommener klarer Hornhaut, während die des anderen, bei dem eine Ausspülung der Vorderkammer behufs Entfernung von Staarresten[1])

[1]) Ich habe diese Encheirese seit einiger Zeit ganz bei Seite gelassen.

stattgefunden hatte, in mässigem Grade getrübt blieb. Es kommt auch vor, dass alle jene Umstände, welche erfahrungsgemäss eine Entwickelung der Trübungen begünstigen, vorhanden sind und diese doch, den Erwartungen entgegen, ausbleiben, während sie umgekehrt auch dort, wo jene durchaus fehlen, gelegentlich einmal zur Beobachtung gelangen. Ich unterlasse weitere diesbezügliche casuistische Mittheilungen, weil ich mich bisher nicht in der Lage befinde, aus denselben allgemeine Schlüsse mit principieller Gültigkeit zu ziehen. Weiteren Versuchen und Beobachtungen muss eine Klarlegung der vorgenannten Vorgänge überlassen werden. Vielleicht wird sich ein Modus finden lassen, welcher eine gewisse Beschränkung in der Anwendung des Sublimats und Cocaïns gestattet, ohne dass durch dieselbe die schützende Wirkung des ersteren im allergeringsten, die anästhesirende des letzteren im wesentlichen Grade beeinträchtigt wird. Hierauf zielen meine gegenwärtigen Bestrebungen.

Die Frage, wie weit die Operationstechnik an sich bei Erforschung der nach der Extraction zu suppurativer Entzündung führenden Momente in Betracht kommt, ist, weil ausserhalb des Zweckes dieser Arbeit liegend, in den vorstehenden Mittheilungen nicht mit berührt worden. Mein eigenes, v. Graefe's Archiv, XXIV, 1, pag. 242 ausführlich dargelegtes Verfahren ist im Laufe der letzten Jahre nur insofern etwas modificirt worden, als ich Punktion und Contrapunktion noch näher an den Hornhautrand gerückt habe, so dass dieselben in nur ca. $^1/_4$ mm Entfernung vom limbus zu liegen kommen. Es werden diese Punkte so gewählt, dass die Lappenhöhe ca. 4 mm beträgt. — Wenn Steffan die Berechtigung einer in Uebereinstimmung mit einer grossen Anzahl der Zeitgenossen vor etwa fünf Jahren von mir gethanen Aeusserung, dass eine fruchtbare Förderung unserer Operationsresultate gegenwärtig weniger von einem minutiösen Variiren der Technik, als vielmehr von einem

weiteren Cultus der Wundbehandlung zu erwarten sei, geradezu in Abrede stellt, so thut er dies in einer Weise, als ob mit jenem Ausspruch die Bedeutung der Technik überhaupt herabgesetzt werden solle. Ein Grund zu einer derartigen Interpretation dürfte von mir nicht gegeben sein. Zweifelsohne bleibt die zweckmässigste Technik und die geschickteste Ausführung derselben die erste Grundbedingung zur Erreichung reiner und bester Erfolge. Es kann die Geltung dieses Satzes auch dadurch nicht erschüttert werden, dass technisch sehr mangelhaft und schlecht operirte Augen zuweilen doch zu einem sehr guten Sehvermögen gelangen, während der umgekehrte Fall allerdings viel positiver dafür spricht, dass vorzügliche Technik und operative Virtuosität allein den Erfolg nicht zu garantiren vermögen. Nun ist, daran möchte ich erinnern, gewiss doch nicht in Abrede zu stellen, dass während der ganzen modernen Reorganisationsperiode der Extraction die Aufmerksamkeit der Ophthalmologen ausschliesslich dem technischen Ausbau derselben zugerichtet, von der Art der Wundbehandlung aber kaum die Rede gewesen ist. Dass bei jenen Bestrebungen, denen man somit den Vorwurf einer gewissen Einseitigkeit nicht ersparen kann, unwesentlichen Dingen mehrfach eine Bedeutung zugelegt wurde, welche sie zu beanspruchen nicht berechtigt sind, kann gegenwärtig kaum bestritten werden. Wenn es mir beispielsweise, wie manch anderem auch, während einer langen Zeit ausgedehnter operativer Thätigkeit absolut nicht möglich gewesen ist, die Ueberzeugung zu gewinnen, dass die Chancen der Wundheilung verschiedene wären, je nachdem der Hornhautschnitt in den limbus selbst, oder dicht vor oder hinter denselben in die cornea oder sclera verlegt wird, so mussten die hierüber geführten Discussionen in der That leise an den Streit um des Kaisers Bart erinnern. Jene Indifferenz der Ophthalmologen der Wundbehandlung gegenüber überdauerte sogar noch einige Jahre den Zeitpunkt, in welchem

Lister durch seine reformatorische That gezeigt hatte, welch' jede Erwartung überflügelnde, glänzende Förderung chirurgischer Bestrebungen einzig und allein durch Umformung der bisherigen Wundbehandlungen möglich geworden war. Dass die Ophthalmologen seither weit weniger Ursache gehabt hatten, sich gegen septische Wundeiterungen zu wehren als die Chirurgen, kann die von ihnen in dieser Frage früher bekundete Lauheit immer doch nur zur Hälfte erklären und entschuldigen. — Wenn wir mit Steffan, der, der antiseptischen Behandlung jeden Werth absprechend, sein Heil immer wieder **nur** in der weiteren Entwickelung der Technik sucht und in der Vervollkommnung derselben sogar das zuverlässigste, dem Ophthalmologen eigentlich allein gebotene antiseptische Schutzmittel erblickt, auch darin übereinstimmen, dass unzweckmässige Technik und mangelhafte operative Uebung, abgesehen von allen anderen hierdurch bedingten Schädigungen, die Verschleppung und Verbreitung im Conjunctivalsack angesammelter Microben begünstigen können, und dass somit auch die Technik mit Beziehung auf die Antisepsis ihre Bedeutung hat, so kann diese doch immer nur eine untergeordnete sein. Die nächsten und vornehmsten Aufgaben der antiseptischen Behandlung, Beseitigung und Fernhaltung der pathogenen Organismen, Zerstörung ihrer verderblichen vitalen Qualitäten, haben mit der operativen Technik nichts zu schaffen.

Antwort auf Prof. Dr. Alfred Graefe's Artikel:

„Ueber die Einstellung der Augen bei Unterbrechung des binocularen Sehens."

Von

Dr. Edm. Landolt in Paris.[1])

Schon früher einmal hat mir Prof. Alfred Graefe in diesem Archive (XXXIII, 3, p. 179—210, 1887) einen kritischen Artikel gewidmet. Er hatte zwar, wie er selbst angiebt, meine Arbeit, die er angriff, nicht gelesen, obschon dieselbe etwa zwei Jahre vorher in den Archives d'ophthalmologie (V, p. 402, 1885) erschienen war, und von mir direkt leicht erhältlich gewesen wäre. Ich habe darauf nicht geantwortet.

In der vorletzten Nummer des Archivs für Ophthalmologie (XXXV, 1, p. 137—146) finde ich von demselben Verfasser einen weiteren Artikel, der mich betrifft. Prof. Graefe scheint darin beinahe zu fürchten, dass ich seine Arbeiten systematisch ignorire. Dies ist aber durchaus nicht der Fall, und ich bin gerne bereit, dem verehrten Herrn Collegen die Genugthuung einer erneuerten Besprechung seiner im Jahre 1886[2]) zum ersten Male veröffentlichten Theorie zu geben.

---

[1]) Dieser Artikel sollte in der vorhergehenden Nummer des Archivs erscheinen, das Manuscript traf aber zu spät ein.

[2]) Beiträge zur Kenntniss der bei Entwickelung und Hemmung strabotischer Ablenkungen wirksamen Einflüsse mit besonderer Berücksichtigung des Strabismus hyperopicus und der Asthenopia muscularis. Archiv für Ophthalmologie XXXII, 2, p. 223—260. 1886.

Professor Graefe's Theorie ist nun folgende:

Ein vom binocularen Sehen ausgeschlossenes Auge soll, auch ohne Hilfe der Accommodation, sich in die „richtig fixirende" Stellung bringen[1]), d. h. „immer genau" auf das vom anderen Auge fixirte Object eingestellt werden, und zwar Dank eines neuen, vom Autor entdeckten, bisher den Forschern entgangenen Factors, des Convergenzgefühls.[2])

In der letzterwähnten Schrift will allerdings der Autor von diesem Ausdrucke abgehen und denselben durch Hansen Grut's „Nahebewusstsein" ersetzen, indem er glaubt, die Wahl des Ausdruckes sei „irrelevant". Wir können ihm jedoch darin nicht ganz beistimmen. Die zwei Ausdrücke decken sich nicht, wie wir sehen werden; es ist deshalb nicht gleichgiltig, unerheblich oder unwichtig, welchen von beiden man wählt.

Prof. Graefe hat übrigens wohl auch selbst ursprünglich dem Worte Convergenzgefühl die ihm zukommende Bedeutung beigelegt, wenn er (XXXII, 2, p. 243) von dem „rein mechanischen Moment" spricht, welches ohne die Einflüsse der Fusion und Accommodation die Sehlinie des einen Auges dorthin richtet, wohin die des anderen gerichtet ist, und wenn er fortfährt (XXXII, 2, p. 243):

---

[1]) Archiv für Ophthalmologie XXXV, 1, p. 141.

[2]) . . . „Sind wir im Dienste des Sehproblems stets angehalten, die Sehlinie des einen Auges dahin zu richten, wohin die des anderen eingestellt ist, so wird in Folge langer und beständiger Uebung ein solches Zusammenwirken" — . . . „lassen wir einmal die Einflüsse der Fusion und Accommodation ganz bei Seite" — . . . „schliesslich an sich schon mit einem gewissen, mechanischen Zwange erfolgen, unter dessen Herrschaft die binoculare Einstellung nun auch dann noch zu Stande kommt, wenn die Thätigkeit jener beiden anderen Functionen nicht unmittelbar mitwirkt." — A. Graefe im Archiv für Ophthalm. XXXV, 1, p. 138. Vergl. auch A. Graefe im Archiv für Ophthalm. XXXII, 2, p. 223—260. 1886.

„Ich möchte dafür plaidiren, dasselbe mit dem Ausdrucke des Convergenzgefühles zu belegen, weil dieser nicht allein in prägnanter Weise den Begriff wiedergiebt, den wir mit jenem verbinden, sondern auch an die in gewisser Beziehung analoge Bedeutung dessen erinnert, was wir mit Accommodationsgefühl bezeichnen." —

Damit Prof. Graefe's Theorie bei der Besprechung des Schielens nicht übergangen werde, habe ich dieselbe im Berichte des letzten internationalen Ophthalmologen-Congresses,[1]) unter Beifügung meiner Ansicht darüber folgender Weise erwähnt:

„Mr. A. Graefe croit qu'un oeil dépourvu d'accommodation et exclu de la vision (p. ex. par un diaphragme) est guidé dans sa direction par la sensation de convergence (das Convergenzgefühl) que l'auteur croit pouvoir assimiler à la sensation de l'accommodation.

„Cette opinion nous semble difficile à soutenir: un oeil peut bien accommoder seul, mais pour converger, il faut nécessairement deux yeux. Aussi l'oeil qui fixe ne converge-t-il pas vers l'objet, il est simplement dirigé vers lui.

„L'objet pourrait donc se trouver à n'importe quel point de la ligne visuelle de cet oeil et, s'il n'existe ni accommodation ni vision binoculaire, il n'y a rien — surtout pas de sensation de convergence qui se communiquant de l'oeil voyant à l'autre — indique à celui-ci vers quel point entre lui-même et l'infini, il doit se porter, s'il doit converger au maximum ou se diriger parallèlement à l'autre oeil." —

Ich bedaure, dass dieser Passus aus Mangel an Zeit erst in dem gedruckten Berichte erscheinen konnte. Jedoch lag in den damals von mir gesprochenen Worten:

---

[1]) p. 42.

„En dehors de la vision binoculaire et de la connexité entre l'accommodation et la convergence, il n'y a pas de facteurs bien certains capables de renseigner les yeux sur la direction qu'ils ont à prendre et suffisants pour les y maintenir" —[1])

jedenfalls die Aufforderung, das neue Moment der richtigen Einstellung des ausgeschlossenen Auges ins Licht zu stellen.

Unser hochverehrter Gegner ist dieser Aufforderung erst nachträglich nachgekommen. Wir folgen ihm nichtsdestoweniger gerne, in der Hoffnung ihn doch noch von der Unhaltbarkeit seiner Ansicht zu überzeugen. Wir bitten aber die Fachgenossen ausdrücklich um Verzeihung, wenn wir also genöthigt sind, allbekannte und selbstverständliche Dinge auseinander zu setzen.

Um einen Punkt im Raum richtig zu sehen, ist erforderlich die Kenntniss der Richtung und der Entfernung, in welchen er liegt.

Zur Ermittelung der Richtung genügt ein Auge. Es hat sich einfach so zu stellen, dass das Bild des Punktes auf seine Fovea centralis fällt.

Thun dies beide Augen zugleich, so ist nicht nur die Richtung, sondern auch die Entfernung des Punktes, seine Lage im Raume genau bestimmt. Sie entspricht dem Kreuzungspunkte der Sehlinien.

Diese richtige Stellung der Augen wird bekanntlich leicht erreicht, wo binoculares Sehen besteht, weil die geringste Abweichung von demselben in diesem Falle Doppelsehen hervorruft.

Es ist denn auch das binoculare Sehen der wichtigste Factor, welcher den beiden Augen gleichzeitig die richtige Stellung anweist.

Wie steht es nun, wenn das binoculare Sehen fehlt? wenn wir z. B. das eine Auge mit einem Schirme verdecken

[1]) p. 42.

und dem anderen allein einen Punkt zu fixiren geben? — Wird sich das bedeckte Auge auch auf den Fixirpunkt richten?

Dies kann vorkommen, und zwar insofern, als ein Auge allein im Stande ist, sich nicht nur von der Richtung, sondern auch von der Entfernung des Punktes Rechenschaft zu geben. Dazu hilft dem Auge bekanntlich die Accommodation, die es um so mehr anzuspannen hat, je näher der Punkt liegt. Da nun die Accommodationsanstrengung unter normalen Verhältnissen auf beiden Augen dieselbe ist, und da mit einem gegebenen Grade von Accommodation auch ein gegebener Grad von Convergenz verbunden ist, so wundern wir uns nicht, wenn unter diesen Umständen sich auch ein, vom binocularen Sehen ausgeschlossenes Auge richtig stellt.

Wir wundern uns zwar auch nicht, wenn diese Einstellung nicht absolut genau ist; denn, einmal ist die dem einzelnen Auge durch die Accommodation mitgetheilte Kenntniss von der Entfernung des Objectes nur eine mehr annähernde.

Der Beweis dafür ist nicht neu: Man bedecke ein Auge und versuche rasch eine in unbekannter Entfernung aufrechtstehende Spitze mit dem Finger von oben zu treffen, so täuscht man sich gewöhnlich; des binocularen Sehens beraubt, giesst man neben das Glas etc. etc. — Andererseits ist der Zusammenhang zwischen Accommodation und Convergenz bekanntlich auch nur ein sehr relativer.

Fehlt nun aber auch noch die Accommodation, wie dies Professor Graefe voraussetzt, so möchten wir wissen, welches Moment das monocular fixirende Auge über die Entfernung des Objectes belehren könnte? Und ohne dieselbe ist es nun einmal nicht möglich, dass sich das andere Auge richtig stellt.

Prof. Graefe scheint erst angenommen zu haben, dass das fixirende Auge dem anderen das Gefühl seiner Conver-

genz mittheile. Da dies aber, wie wir dargethan haben, nicht möglich ist, so ist er geneigt, das Wort und damit wohl auch den Begriff des Convergenzgefühles fallen zu lassen, und dafür Hansen's Nahebewusstsein anzunehmen. Wie gesagt, sind dies aber zwei verschiedene Dinge.

Hansen Grut ist ein zu guter Beobachter und ein zu logischer Denker, um zu behaupten, dass ein vom binocularen Sehacte ausgeschlossenes und der Accommodation baares Auge sich doch richtig einstelle. Folgendes allein kann vorkommen: Sage ich, bei dem erwähnten Experimente, dem Untersuchten: „Sehen Sie nach meinem Finger", oder nach einem anderen vorgehaltenen Objecte, so wird sich derselbe wohl vorstellen, dass dasselbe nicht in der Unendlichkeit steht, sondern irgendwo in der Nähe. Dieses Nahebewusstsein mag ihn zum Convergiren anregen, so dass wir beim Abdecken des einen Auges dasselbe weder divergent noch dem anderen parallel, sondern convergent gerichtet finden.

Ja, es mag sogar vorkommen, dass die Convergenz ungefähr die richtige scheint, namentlich wenn man dieselbe mit einem Millimetermaasse ermittelt, wie dies Professor Graefe unter Anderem zur Controlle des Zusammenhanges zwischen Accommodation und Convergenz thut.[1]) Dies ist aber nur Zufall, und einigermaassen genaue Experimente beweisen sofort, dass von genauer Einstellung unter diesen Verhältnissen keine Rede ist.

Herr Dr. A. E. Fick hat solche Experimente gemacht, und ihre Resultate sind auch so ausgefallen, wie zu erwarten stand.

Noch einfacher und schlagender ist folgender Versuch: Dem einen Auge der der Accommodation beraubten Person wird ein farbiges Glas vorgesetzt, und dasselbe mit einem Schirme bedeckt. — Irgendwo in dem sonst dunkeln Raume

[1]) Archiv für Ophthalmologie XXXII, 2, p. 226 und 230. Ein Meterwinkel soll dabei einem halben Millimeter entsprechen.

wird ein leuchtender Punkt (eine kleine mit mattem Glase bedeckte Oeffnung in dem ein Licht umgebenden Metallcylinder) aufgestellt; sodann der Schirm rasch vom Auge entfernt.

Ist das verdeckte Auge richtig gestellt, so muss offenbar der Lichtpunkt im Momente des Abdeckens binocular einfach gesehen werden. Ist dies nicht der Fall, so war eben das Auge irgendwo anders hin gerichtet. Wem die Logik der Deduction nicht genügt, der wird sich so direct überzeugen, dass kein Grund vorliegt, von der bisherigen Ansicht abzugehen, dass es, ausser dem Triebe zum binocularen Sehen und allenfalls noch der Accommodation, keinen sicheren Führer zur richtigen Stellung der Augen giebt.

Es sei mir gestattet hier eine Bemerkung von weiterem Interesse anzuknüpfen. Genaue Messungen und Beobachtungen sind auf dem Gebiete der Augenbewegungen für die Praxis viel wichtiger als man gewöhnlich annimmt. Das Messen mit dem Zollstab, der wie leicht zu beweisen ist, nicht einmal immer angelegt wurde, beraubt gewisse Arbeiten aus geachteter Feder zum grossen Theil ihres Werthes und Strabismusbestimmungen und Operationsregeln nach Fractionen von Millimetern können vor keiner Kritik bestehen. Die genaueste, sicherste und einfachste Bestimmung der gegenseitigen Richtung der Augen beruht bekanntlich auf der Diplopie. Wo kein Doppelsehen besteht, muss der Winkel, den die beiden Sehlinien zusammen bilden, objectiv bestimmt werden. Die Methode mit Hilfe des Cornealreflexes ist ebenfalls bekannt und vor der Hand genau genug.

Man hört oft die Bemerkung, die Strabometrie habe nur ein sehr geringes Interesse, da doch der Grad des Schielens von einem Momente zum anderen wechsele. Wer aber genau beobachtet, der wird finden, dass der Schielwinkel viel constanter ist, als man sich gewöhnlich vorstellt, und seine scheinbare Veränderlichkeit meistens der ungenauen Messung zuzuschreiben ist.

Andererseits hat man mich wohl auch gefragt, ob ich etwa die Prätension habe, bis auf Grade genau zu operiren? — Darauf antworte ich, dass, im Gegentheil, die gewissenhafte Messung mir bewiesen hat, wie weit auch die vorsichtigste Operation hinter dem gewünschten Effecte zurückbleibt.

Begnügt man sich mit dem Anblick des Patienten, so findet man allerdings meistens, dass der Operirte nicht mehr schielt und ist mit dieser Correction zufrieden. Ein angelegtes Lineal wird auch leicht die gewünschte Stellung der Pupillen angeben. Misst man aber mit dem Perimeter und nimmt womöglich auch das binoculare Sehen zu Hilfe, das in der Mehrzahl der Fälle zu erwecken ist, so macht man an seine Schielcuren ganz andere Ansprüche.

Die Erfahrung hat mich belehrt, dass sogar der Winkel $\varkappa$ zwischen Sehlinie und Pupillaraxe eine hohe praktische Bedeutung haben kann, indem er Strabismus vortäuscht wo keiner besteht und wirkliches Schielen maskirt. — So geringe Schielgrade zu erkennen ist wichtig, um namentlich nach der Operation die Tendenz der Augenbewegungen zu controliren, einer beginnenden Uebercorrection bei Zeiten zu steuern, eine ungenügende zu ergänzen.

Erwiderung
an Herrn Dr. Friedrichson in Dorpat.

Von

Dr. Schmall in Königsberg in Pr.

Friedrichson sucht in Erwiderung meiner im 34. Bd. dieses Archivs erschienenen Abhandlung durch eine seiner Dissertationsschrift entlehnte Statistik von 26 Fällen allgemeiner Anämie die Raehlmann'schen Behauptungen zu stützen, dass einmal bei einem grossen Procentsatz der Anämischen eine aus dem Netzhautbefunde zu schliessende allgemeine hydrämische Plethora[1]) bestände, andererseits die Genese des Netzhautarterienpulses bei Anämie auf die dabei bestehende allgemeine Hydrämie zurückzuführen sei.

Um auf die erstere Behauptung einzugehen, so kann ich trotz Friedrichson's Deductionen ein geschlängel-

[1]) S. 189 im 102. Bd. des Virchow'schen Archivs heisst es:

„Die Hyperämieen der Netzhaut sind nun, wenn sie angetroffen werden, von viel grösserem klinischen Interesse, als die oben erwähnten Anämieen, weil sie eben der Ausdruck sind von habituell gewordenen Veränderungen der (allgemeinen?) Circulation."

S. 194: „Der Augenspiegel liefert also einen interessanten Aufschluss über die Circulationsverhältnisse bei sogen. Anämie." Und weiter unten: „Der Befund, welcher eine allgemeine und dauernde Blutüberfüllung in den kleineren Arterien konstatirt, ist gegenüber den sonst am Körper nachweisbaren Schwächezuständen . . . . . geradezu frappant."

tes und nicht zugleich verbreitertes Arteriensystem nach wie vor nicht als ein hyperämisches ansprechen, weil ich an ein activ hyperämisches Gefässsystem nicht allein die anatomische Präsumption stelle, dass mehr Blut in ihm enthalten ist als gewöhnlich, sondern auch die physiologische, dass mehr Blut in der Zeiteinheit dasselbe passieren kann.

Friedrichson wirft mir vor: „In der Arbeit Raehlmann's ist dort, wo nicht gleichzeitig neben einer Schlängelung auch eine Verbreiterung des Calibers der Netzhautarterien vorlag, von einer Hyperämie gar nicht die Rede."

Raehlmann spricht es allerdings nicht direct aus, dass er eine abnorme Schlängelung der Netzhautarterien als das zuerst und deshalb oft allein sichtbare Zeichen einer Hyperämie halte; doch heisst es wohl dem nachfolgenden Satze keine Gewalt anthun, wenn man ihn in diesem Sinne interpretirt (S. 189): „Die Verbreiterung der Netzhautarterien, die Zunahme ihres Querschnittes ist schwer zu sehen und nur in hochgradigen Fällen auffallend, dagegen giebt sich jede einigermassen beträchtliche Längenausdehnung durch eine Schlängelung der Gefässstämme zu erkennen. Diese Schlängelung der Gefässstämme, speciell der Arterien, ist also das vornehmste ophthalmoskopisch sichtbare Symptom der Netzhauthyperämie."

Wenn aber eine Arterienschlängelung das zuerst sichtbare Zeichen einer Netzhauthyperämie ist, dann müsste bei den höheren und höchsten Graden der Netzhauthyperämie, kenntlich auch durch eine excessive Verbreiterung des Gefässdurchschnittes, immer eine eklatante Gefässschlängelung vorhanden sein, — und eine solche Behauptung wird auch Raehlmann nicht vertreten können. Andererseits würde man gezwungen sein, in jenen sehr häufigen Fällen, in welchen eine starke Schlängelung unzweifelhaft verengter Arterien gefunden wird, immer eine vorangegangene Erweiterung der Arterien anzunehmen.

Friedrichson hält es nicht der Mühe für werth, auf diese, wie mir scheint, triftigen Einwände, welche ich mit kürzeren Worten wie so eben schon in meiner Arbeit auseinandergesetzt habe, näher einzugehen.

Es ist das soeben Gesagte nur eine Polemik gegen die Bezeichnung „Hyperämie" für den erwähnten Zustand der Netzhautarterien; im Uebrigen lässt sich ja nichts dagegen einwenden, dass, da ein geschlängeltes Gefäss, wie Friedrichson sehr richtig bemerkt, mehr Blut enthält als ein gleich dickes, ungeschlängeltes, demnach eine anatomische, um mich kurz auszudrücken, wenn auch keine physiologische allgemeine Plethora in vielen Fällen von Anämie bestehen muss, — vorausgesetzt, dass man berechtigt ist, aus einem geschlängelten Netzhautgefässsystem auf ein ebensolches des ganzen Körpers zu schliessen. So lange man aber in der Lage ist, auch nur durch eine Hypothese die Netzhautarterienschlängelungen auf rein locale Ursachen zurückführen zu können, wird man dieses doch wohl dem so gewagten, allen bisher bekannten klinischen Beobachtungen widersprechenden Schlusse auf eine allgemeine Schlängelung des Gefässsystems vorziehen müssen.

Eine solche Hypothese wäre z. B. folgende: Bei künstlich beim Hunde erzeugter Hydrämie steigt nach Naunyn und Falkenheim der intracerebrale Druck unabhängig vom Blutdruck, eine Beobachtung, auf welche ich auch am Schlusse meiner Arbeit hingewiesen habe; es liegt nicht so sehr fern, an eine ähnliche, wenn auch nur während einer vorübergehenden Periode des Erkrankungsprocesses bestehende, Steigerung des intraoculären Druckes, eine rein locale Erhöhung der peripheren Circulationswiderstände in Folge erhöhten Wanddruckes und damit an eine gegebene Disposition für die Bildung von Netzhautarterienschlängelungen zu denken.

Was nun die Statistik Friedrichsons anbetrifft, so finden sich unter 26 Patienten mit allgemeiner Anämie,

wenn auch nicht 60—70%, wie bei Raehlmann, so doch 42% Fälle, in welchen eine wirkliche Hyperämie der Netzhaut zu constatiren war. Findet sich hierunter auch kaum ein Fall, in welchen eine solche „exquisite, kolossale" Hyperämie, wie sie Raehlmann beschreibt, sichtbar gewesen wäre, so unterstützt diese Statistik immerhin gegenüber meinen Angaben die Raehlmann'schen Behauptungen. Sie ist vielleicht noch werthvoller als Raehlmann's eigene Statistik, da Friedrichson nichts von localen Erkrankungen des Auges angiebt,[1]) welche diese Hyperämie hätten hervorrufen können.

Auf diese Schwäche der Raehlmann'schen Statistik muss ich auch jetzt wieder hinweisen; spätere unbeeinflusste Untersucher dieses Gegenstandes werden es mir vielleicht nicht, so wie Friedrichson, als Unwissenheit oder Bösartigkeit auslegen, wenn ich auch einen Fall mit „Hitze und Schwere" in den Augen aus berechtigtem Misstrauen zu den nichts beweisenden Fällen rechne.

Welche von beiden controversen Ansichten die richtige ist, die Raehlmann'sche oder die meinige, werden spätere Untersuchungen lehren, welche auch ich wieder seiner Zeit aufzunehmen gedenke.

Jedenfalls muss ich mich aber entschieden dagegen verwahren, dass Friedrichson meine bisherigen Resultate als Stütze seiner Behauptungen zu benutzen versucht.

Friedrichson und Raehlmann sprechen, wie ersterer noch S. 218 seiner „Erwiderung etc." ausdrücklich betont, nur da von einer Netzhauthyperämie, wo eine Verbreiterung des Calibers vorliegt, das heisst doch wohl, wo die Gefässe breiter sind als in der Norm.

Es ist daher doch wohl „zum mindesten ein Missverständniss" von Seiten Friedrichsons, meinen Befund

[1]) Bedenklich erscheint es allerdings auch an den Friedrichson'schen Untersuchungen, dass sie an dem Krankenmaterial einer Augenklinik allein vorgenommen zu sein scheinen.

einer normalen Gefässfüllung bei 20% chlorotischer Personen als Hyperämie anzusprechen und damit als „willkommene Bestätigung seiner Auffassung zu acceptiren".

Neben der bei anämischen Zuständen nach Raehlmann häufig vorkommenden Netzhauthyperämie will Friedrichson durch seine Statistik beweisen, dass die Genese des Netzhautarterienpulses auf die leichtere Beweglichkeit der ganzen Blutmasse in Folge Verarmung des Blutes an morphotischen Bestandtheilen zurückzuführen ist. Friedrichson wirft mir vor, dass ich diese Erklärung auf Grund einer mangelhaften Untersuchungsmethode zurückgewiesen habe.

Ich habe in der That keine Blutkörperchenzählungen nach Messungen angenommen, sondern mich damit begnügt, den Hämoglobingehalt vermittelst des Fleischl'schen Hämometers zu bestimmen und aus einem normalen Hämoglobingehalt auf eine normale Blutkörperchenzahl zu schliessen. Die wenigen Fälle, in welchen nach Friedrichson trotz normalen Hämoglobingehaltes eine verminderte Blutkörperchenzahl gefunden wurde, und welche, weil meines Wissens ganz isolirt in der Literatur stehend, auch noch nicht als ganz unzweifelhaft betrachtet werden können, würden zudem schon aus dem Grunde meine Schlüsse nicht alteriren, weil in ihnen das, was das Blut an Beweglichkeit in Folge der verminderten Blutkörperchenzahl gewinnt, zum grössten Theil wieder verloren gehen würde durch die vermehrte Belastung des einzelnen Blutkörperchens mit Hämoglobin. Friedrichson selbst misst der Schwere des einzelnen Blutkörperchens, d. h. seinem Hämoglobingehalt, einen sehr wesentlichen Antheil an der grösseren oder geringeren Beweglichkeit der Blutsäule zu; denn sonst würde er nicht eine Anzahl von Fällen (Fall 10—15 seiner Statistik) erwähnen, in welchen trotz normaler, ja übernormaler Anzahl der Blutkörperchen, also einer Polycytämie statt einer Hydrämie, Netzhautarterienpuls beobachtet wurde. Vermisst

man daher bei einem sehr niedrigen, findet dagegen bei einem sehr hohen Hämoglobingehalt den Netzhautarterienpuls, so kann man den letzteren doch wohl ohne allzu gewagte Logik als nicht beruhend auf der grösseren Beweglichkeit der Blutsäule erklären.

Es würde mich hier zu weit führen, wenn ich noch einmal für die in meiner Arbeit ausführlicher auseinandergesetzte und begründete Hypothese plädiren wollte, welche den Netzhautarterienpuls durch einen gewissen Umfang und schnellen Ablauf der einzelnen Herzcontractionen bei einem gewissen herabgesetzten arteriellen Mitteldruck, also herabgesetzter Wandspannung der Arterien entstehen lässt; ich könnte mich zudem nur wiederholen. Jedenfalls hat diese Hypothese den Vorzug, dass sie den bei den verschiedenen Allgemeinleiden beobachteten Puls zwanglos auf eine gemeinsame Ursache zurückführt und damit vor trügerischen Hoffnungen über seine differentialdiagnostische Bedeutung bewahrt.

Historische Notiz

von

W. Krause in Göttingen.

Auch der Maulwurf hat Zapfen, wie Dr. Costa aus Chile 1881 entdeckt hat.[1]) Die Innenglieder sind in Ueberosmiumsäure-Präparaten, welche in Glycerin untersucht wurden, bis 0,0036 mm breit, während die Stäbchen (Aussenglieder) nur 0,0015 mm Dicke haben.

Nachschrift. Während der Correctur ist eine vorläufige Mittheilung von Kohl (Zoolog. Anzeiger, Jahrg. XII, No. 312, S. 383—386) erschienen, worin die Zapfen der Maulwurfsretina bestätigt werden. Sie sind stets vorhanden, oft vereinzelt, oft aber sehr zahlreich (Area centralis W. Kr.?) und die Stäbchen nahezu verdrängend.

[1]) Vergl. W. Krause, Nachträge zur allgemeinen und mikroskopischen Anatomie. Hannover 1881. S. 60.

Druck von Pöschel & Trepte in Leipzig.

Fig. 1.

Fig. 2.

Fig. 3.

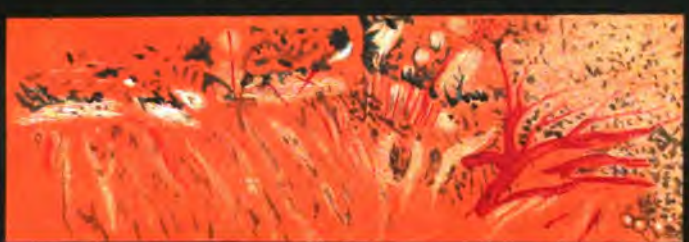

Fig. 4.

Fig. 5.

Fig. 6.

Fig. 7.

Fig. 8.

Fig. 9.

Fig. 10.

Magnus ad nat. fecit. Verlag v. Wilh. Engelmann in Leipzig. Lith. Anst. v. E. A. Funke, Leipzig.

Fig. 11.

Fig. 12.

Fig. 13.

Fig. 14.

Fig. 15.

Fig. 16.

Magnus ad nat. fecit

Verlag v. Wilh. Engelmann in Leipzig.

Lith. Anst. v. E. A. Funke, Leipzig.

Fig. 1.

Fig. 2.

Fig. 3.

Fig. 4.

Fig. 5.

Fig. 6.

Druck von Pöschel & Trepte in Leipzig.

Fig. 1

Fig. 2

Fig. 3.

Fig. 4.

Fig. 5.

Fig. 6.

Fig. 7.

Fig. 8

Fig. 9

Fig. 10

Magnus ad nat fecit. Verlag v Wilh. Engelmann in Leipzig Lith Anst v E A Funke Leipzig

Fig. 11.

Fig. 12.

Fig. 13.

Fig. 14.

Fig. 15.

Fig. 16.

Magnus ad nat. fecit

Verlag v. Wilh. Engelmann in Leipzig

Lith. Anst. v. E. A. Funke, Leipzig

Fig. 1.

Fig. 2.

Fig. 3.

Fig. 4.

Fig. 5.

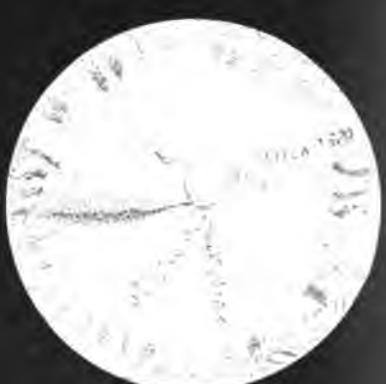

Fig. 6.

Fig 8.
Fig 7.
Fig 9.
Fig 10.
Fig 11.
Fig 12.
Fig 13.
Fig 14.

Fig. 1.

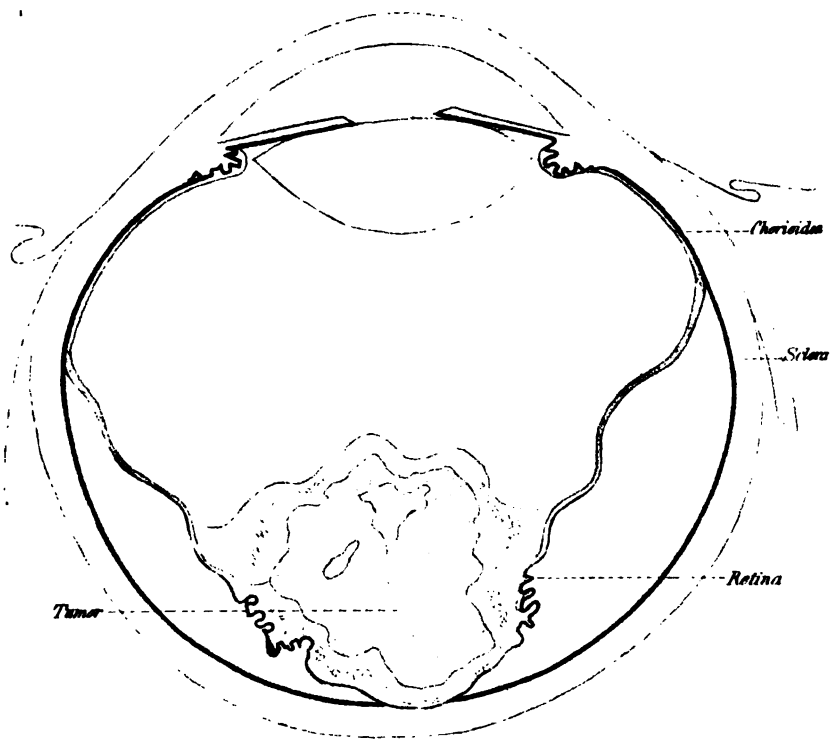

Schema der topographischen Anordnung des Tumors.

Lith. Anst. v. E. A. Funke, Leipzig

Verlag v. Wilh. Engelmann in Leipzig

Fig. 2

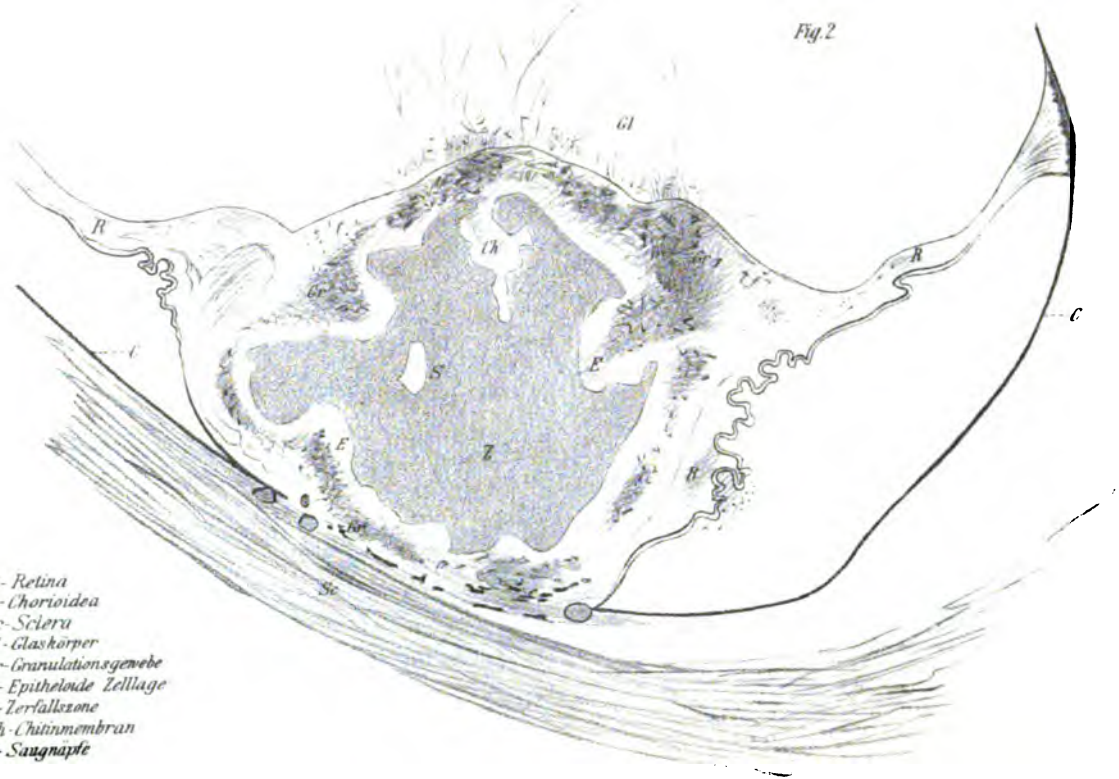

Tumor bei 9-facher Vergrösserung.

Verlag v. Wilh. Engelmann in Leipzig.

Lith. Anst. v. E. A. Funke, Leipzig

Fig. 3.

Haken des Parasiten innerhalb der Zerfallszone.

Fig 4

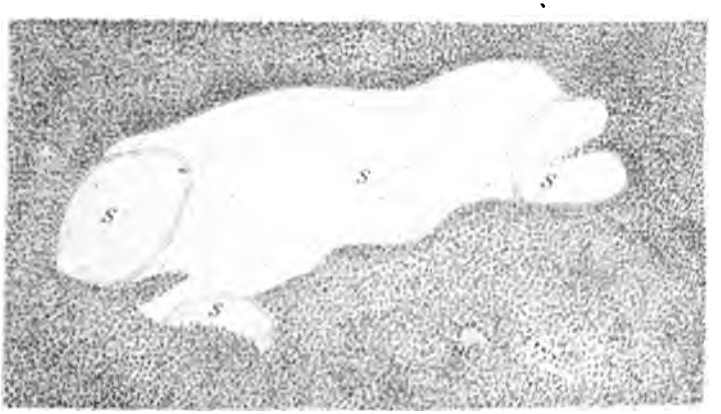

S = 3 Saugnäpfe

Lith. Anst v. E. A. Funke, Leipzig

Verlag v. Wilh. Engelmann in Leipzig

Fig. 1.

Fig. 2.

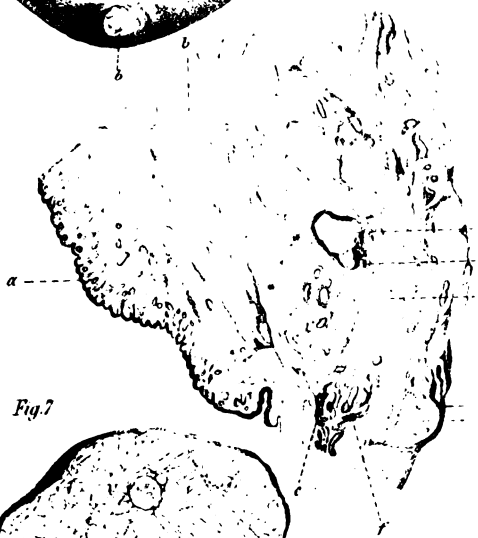

Fig. 5.

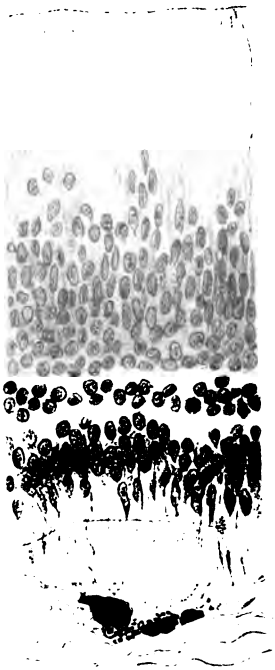

Fig. 7.

Fig. 6.

Fig. 3.



C. Peters del.

Verlag v. Wilh. Engelmann in Leipzig.

Lith. Anst. v. E. A. Funke in Leipzig.

Fig. 1.

Verlag v. Wilh. Engelmann in Leipzig.

Fig. 1.



Fig. 2.



Fig. 3.



Fig. 4.

Fig. 5.



Fig. 7.

Fig. 6.

Fig. 8.

Fig.9.

Fig. 10.

Fig. II.

Fig. 2



Leitz oc. 1 Obj. 1

Fig. 5.

Leitz oc. 1. Obj. 7

Fig. 4.

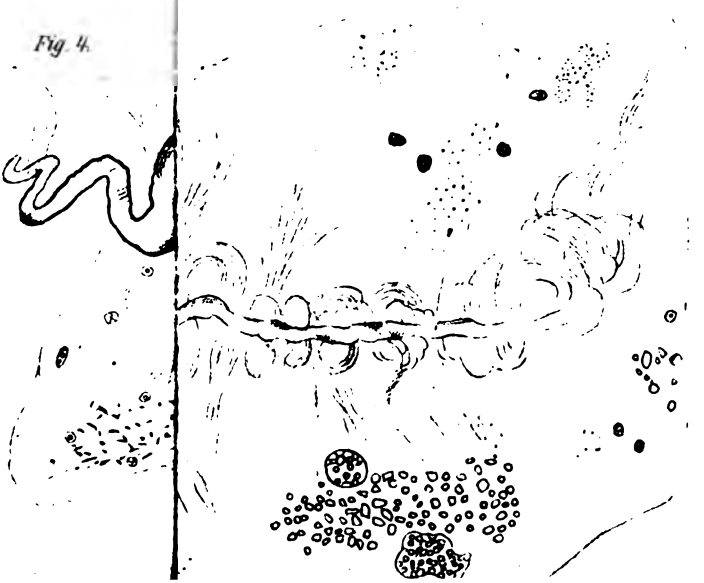

ALBRECHT VON GRÆFE'S

ARCHIV

FÜR

OPHTHALMOLOGIE

HERAUSGEGEBEN

VON

PROF. TH. LEBER IN GÖTTINGEN UND PROF. H. SATTLER IN PRAG.

FÜNFUNDDREISSIGSTER BAND

ABTHEILUNG IV.

MIT 28 FIGUREN IM TEXT UND 10 TAFELN

LEIPZIG

VERLAG VON WILHELM ENGELMANN

1889.

Inhalts-Verzeichniss

zu

Band XXXV, 4. Abtheilung.

Ausgegeben am 31. December 1889.

		Seite
I.	Ueber den Farbensinn bei indirectem Sehen. Von Dr. **Carl Hess** in Prag. (Aus dem physiologischen Institute der deutschen Universität in Prag.) . .	1—62
II.	Ueber die Hypothesen zur Erklärung der peripheren Farbenblindheit. Von **Ewald Hering**, Professor an der deutschen Universität Prag. Mit 3 Holschnitten.	63—83
III.	Ueber die relative Accommodationsbreite. Nach Untersuchungen von **F. Halsch** und **H. Pereles** mitgetheilt von Dr. med. **Pereles**. (Aus dem deutschen physiologischen Institute zu Prag.) Mit 20 Figuren im Text	84—115
IV.	Ueber die von Operationsnarben und vernarbten Irisvorfällen ausgehende Glaskörpereiterung. Von Dr. **A. Wagenmann**, Privatdocenten und erstem Assistenten der Universitäts-Augenklinik in Göttingen. Hierzu Tafel I bis V, Fig. 1—9	116—248
V.	Zur Frage der Schul-Myopie. Zweiter Theil. Von Professor **H. Schmidt-Rimpler** in Marburg. Mit 4 Figuren im Text	249—286
VI.	Die Anatomie des Oculomotoriuscentrums beim Menschen. Von Dr. **Perlia** in Frankfurt a. M. (Aus dem Senkenberg'schen Institut.) Hierzu Taf. VI bis IX und 1 Holzschnitt	287—304
	Nachtrag	305—308
VII.	Ein Beitrag zur Kenntniss der Miliartuberculose der Chorioidea. Von Dr. **M. Dinkler**, Assistenzarzt. (Aus der medicinischen Klinik von Professor Erb in Heidelberg.) Hierzu Tafel X, Fig. I—III . .	309—332
VIII.	Noch einmal „Die Convergenzfactoren". Von **Alfred Graefe**	333—339

(Schluss des Bandes XXXV.)

Ueber den Farbensinn bei indirectem Sehen.

Von

Dr. Carl Hess in Prag.

(Aus dem physiologischen Institute der deutschen Universität in Prag.)

Das hervorragende Interesse, welches die Kenntniss der physiologischen Farbenblindheit auf unserer peripheren Netzhaut in rein theoretischer Hinsicht bietet, die Wichtigkeit derselben für das Verständniss der angeborenen partiellen und totalen Farbenblindheit, nicht am Wenigsten aber die fundamentale Bedeutung, welche die Frage für den Kliniker erhält durch ihre Beziehungen zu den verschiedenen Formen der erworbenen Farbensinnstörungen, sind der Anlass gewesen, dass das Farbenwahrnehmungsvermögen auf den excentrisch gelegenen Netzhauttheilen seit einer Reihe von Jahren zum Gegenstande mannigfacher und eingehender Untersuchungen gemacht worden ist. Aber so gross die Zahl der diesbezüglichen Beobachtungen, so gross ist der Unterschied zwischen den Ergebnissen der einzelnen Forscher; und wenn schon betreffs der elementaren Thatsachen eine Einigung nicht erzielt wurde, so konnte diess noch viel weniger der Fall sein in Bezug auf die Deutung derselben von einem einheitlichen Standpunkte aus.

Der Grund dafür liegt, wie die vorliegende Abhandlung zu zeigen bemüht ist, wohl in erster Linie darin, dass

es an genügenden Anhaltspunkten fehlte, wodurch es möglich gewesen wäre, die Ergebnisse verschiedener Forschungen unter einander zu vergleichen; durfte man ja doch vielfach nicht einmal die verschiedenen Beobachtungsreihen eines und desselben Forschers als unmittelbar vergleichbar ansehen.

Erst wenn es gelingt, solche Bedingungen für die Untersuchung zu schaffen, welche, von zufälligen äusseren Umständen möglichst unabhängig, von jedem anderen Beobachter wieder leicht erfüllt und den Versuchen zu Grunde gelegt werden können, werden sich die Ergebnisse verschiedener Forschungen unter einander in Beziehung bringen und strittige Fragen der Lösung entgegenführen lassen.

Solchen Anforderungen sucht die vorliegende Abhandlung gerecht zu werden.

Durch die grosse Güte des Herrn Professor Hering ist es mir möglich gewesen, die genannte Frage zum grossen Theile mit neuen von ihm angegebenen Untersuchungsmethoden und von neuen Gesichtspunkten aus unter seiner Leitung durchzuprüfen. Es sei mir gestattet, meinem verehrten Lehrer auch an dieser Stelle für die mir erwiesene Freundlichkeit innigen Dank zu sagen.

§ 1.

Eintheilung der Pigmentfarben nach ihrem Verhalten bei indirectem Sehen.

Von einer grossen Zahl verschiedener, möglichst gesättigter farbiger Papiere mit matter Oberfläche werden gleichgrosse Scheiben von 3 cm Durchmesser ausgeschlagen und auf einer grossen, horizontalen, gleichmässig hellen oder dunklen, gleichfalls matten Unterlage, über welcher der Kopf fixirt ist, durch einen Gehilfen von der Peripherie des Gesichtsfeldes gegen den Fixationspunkt des untersuchten Auges vorgeschoben. Letzteres geschieht entweder mit einer nicht glänzenden Pincette oder besser mittels eines

langen, steifen, schwarzen Drahtes, der an seinem Ende eine dünne Metallscheibe von 2,5 cm Durchmesser trägt, auf welche die farbige Scheibe aufgelegt wird. Es empfiehlt sich dabei, die Scheiben durch ein Papier von der gleichen Farbe wie die Unterlage zeitweilig zu verdecken und immer nur für ganz kurze Zeit durch Wegziehen des Papieres sichtbar zu machen, weil bei längerem Verharren des Bildes auf derselben Netzhautstelle die Farbe desselben rasch verblasst.

Wenn die Scheiben zuerst an den Grenzen des Gesichtsfeldes auftauchen, so erscheinen sie zunächst farblos, und zwar weiss, wenn man auf schwarzer Unterlage beobachtet, grau bis schwarz, wenn die Unterlage weiss ist. Werden die Scheiben weiter vorgeschoben, so beginnt die übergrosse Mehrzahl der Papiere bläulich oder gelblich zu werden, um bei weiterer Annäherung nur deutlicher blau oder gelb zu erscheinen, ohne dass zunächst der Ton des Blau oder Gelb sich merklich ändert. Lässt man vom Gehilfen jede Scheibe nur soweit vorschieben, bis sie eben deutlich gelb oder blau gesehen wurde, und sowohl die gelb als die blau erschienenen Scheiben zusammenlegen, etwaige Scheiben aber, welche, ohne zuvor gelb oder blau geworden zu sein, grünlich oder röthlich wurden, vorerst bei Seite legen, so findet man nachher unter den gelb erschienenen Scheiben alle spectralrothen, orangefarbigen, gelben, grüngelben und einen grossen Theil der für gewöhnlich als grün bezeichneten Pigmente; unter den blau erschienenen die bläulichgrünen, blaugrünen, blauen, violetten, bläulichrothen und rosarothen Farben.

Es ergiebt sich also, dass unter den genannten Umständen alle erwähnten Pigmente, mit Ausnahme von Gelb und Blau, zuerst nicht in demjenigen Farbentone erscheinen, welchen sie für die mittlere Netzhaut zeigen, und dass an ihnen, mögen sie für die Netzhautmitte sich viel oder wenig dem Roth oder Grün nähern, anfangs keine Spur

von Roth oder Grün wahrgenommen wird, auch wenn ihr Gelb oder Blau bereits deutlich sichtbar geworden ist. Vergleicht man die beiden erwähnten Gruppen mit den Farben auf dem Hering'schen Farbenzirkel[1]), so findet man, dass alle Farben der einen Gruppe in die gelbwerthige, alle Farben der anderen in die blauwerthige Hälfte des Zirkels gehören; dementsprechend kann man die beiden Gruppen als die der gelbwerthigen und die der blauwerthigen Farben unterscheiden.

Bei einer zweiten Versuchsreihe mit denselben farbigen Scheiben werden diese wieder in derselben Weise von der Peripherie her dem fixirten Punkte genähert, nicht aber nur bis dahin, wo sie einen deutlich gelben oder blauen Ton annehmen, sondern soweit, bis sie unverkennbar ins Rothe oder Grüne zu spielen beginnen, gleichviel, ob sie dabei schon deutliches Blau oder Gelb zeigen oder nicht. Es sind hierzu sehr verschiedene, durchschnittlich aber viel stärkere Annäherungen an den fixirten Punkt nöthig, als bei der ersten Versuchsreihe. Auch jetzt wird vom Gehilfen jede Farbe, sobald sie deutlich ins Grüne oder Rothe zu spielen beginnt, wieder zurückgezogen, und werden

---

[1]) Im Hering'schen Farbenzirkel sind die Farbentöne in derartiger Anordnung gedacht, dass reines Gelb, Grün, Blau, Roth je um 90° von einander entfernt liegen. Unter reinem Roth (bezw. Grün) ist dabei jener Farbenton verstanden, welcher für den Beschauer den Uebergang vom letzten noch etwas gelblichen zum ersten schon etwas bläulichen Roth (bezw. Grün) bilden würde. Analog ist als reines Gelb (bezw. Blau) jenes verstanden, welches für den Beschauer weder merklich ins Grüne noch ins Rothe spielen würde. Ein solcher Zirkel wird also durch die Stelle des reinen Gelb und Blau derart getheilt, dass die eine Hälfte alle grünwerthigen, d. h. alle mehr oder minder ins Grüne spielenden oder ganz grünen, die andere Hälfte alle rothwerthigen, d. h. mehr oder minder ins Rothe spielenden oder ganz rothen Farbentöne enthält. In analoger Weise theilen die Orte des reinen Roth und Grün den Zirkel in eine gelb- und eine blauwerthige Hälfte.

sämmtliche Scheiben, je nachdem sie ins Rothe oder Grüne gespielt haben, in zwei Gruppen zusammengelegt, und nur diejenigen gelben oder blauen Scheiben bleiben vorkommenden Falles ausgeschieden, welche bis in die Nähe des Fixationspunktes herangeschoben werden können, ohne dass sie einen deutlichen Stich ins Rothe oder Grüne annehmen.

Bei directer Betrachtung der Scheiben sieht man nun, dass sich in der einen Gruppe sämmtliche grünlichgelben, gelbgrünen, grünen, bläulichgrünen, blaugrünen und grünblauen, in der anderen sämmtliche röthlichgelben, orangefarbenen, gelblichrothen, rothen, bläulichrothen, violetten, röthlichblauen und rosafarbenen Scheiben finden. Im Hering'schen Farbenzirkel gehören alle ersteren Farben der grünwerthigen, alle letzteren der rothwerthigen Hälfte an.

Bei den beschriebenen Versuchen konnte der Beobachter von vornherein nicht wissen, welche Farben vom Gehilfen ins Gesichtsfeld gebracht wurden, und sofern er sein Auge ruhig hielt und die Scheibe, sobald sie deutlich gelb oder blau bezw. röthlich oder grünlich geworden war, wieder zurückgezogen wurde, erfuhr er, insbesondere bei der ersten Versuchsreihe, überhaupt erst nachträglich, welche Farben benutzt worden waren. Bei einer weiteren Versuchsreihe wurde der entgegengesetzte Weg eingeschlagen: die Scheiben wurden zuerst in die Nähe des fixirten Punktes gebracht, wo sie also in ihrer sogenannten „wirklichen" Farbe erschienen, und wurden dann in centrifugaler Richtung entfernt; dabei wandelten nun die der rothwerthigen Hälfte des Farbenzirkels angehörigen Farben ihren Ton mehr und mehr nach dem Gelb oder Blau hin (z. B. Spectralroth nach Orange, Goldgelb nach Gelb, Violett nach Blau), wurden also zunehmend gelblicher oder bläulicher, weiterhin gelb oder blau, und schliesslich farblos. Nur ausnahmsweise fand sich bei der eben herrschenden Beleuchtung ein Roth, welches farblos wurde, ohne mehr oder minder deutlich ins Gelbe oder Blaue gespielt zu

haben. Ganz analog verhielten sich alle Farben der grünwerthigen Hälfte des Farbenzirkels, denn sie wandelten ebenfalls ihren Ton nach dem Gelb oder Blau hin (z. B. Arsengrün nach Grüngelb, Schwefelgelb nach Gelb, Grünblau nach Blau), wurden dann gelb oder blau, und endlich farblos. Vereinzelte grüne Scheiben wurden farblos, ohne zuvor gelb oder blau geworden zu sein.

Bei diesen Versuchen ist selbst für die schönsten, ausgesprochensten und im gewöhnlichen Leben häufig vorkommenden Farben, wie z. B. Violett, Spectralroth, Orange, Arsengrün die Wandlung in entschiedenes Blau oder Gelb so eindringlich, dass man immer von Neuem darüber staunt, wie wenig hier das sichere Vorwissen über die sogenannte wirkliche Farbe der Scheibe und das lebhafteste Erinnerungsbild derselben von Einfluss ist. Benützt man zwei gleiche, z. B. violette Scheiben, legt die eine neben den fixirten Punkt und die andere entsprechend weiter excentrisch, so kann man (besonders gut bei Benutzung der temporalen Netzhauthälfte) die beiden Farben unmittelbar vergleichen; und so gut man weiss, dass beide objectiv ganz gleich sind, sieht man doch nur die eine violett, die wenige Zoll weiter liegende aber ganz entschieden als ein schönes Blau. Man erkennt so am Besten, wie wenig unter solchen Umständen Erfahrung und Urteil über die Empfindung vermögen.

Aus den beschriebenen Versuchen, welche bei verschiedener natürlicher Beleuchtung, bei blauem und bei bedecktem Himmel und zu verschiedenen Tageszeiten an demselben Fenster wiederholt wurden, ergab sich also in Betreff der Wandlung des Farbentones der verschiedenen Farben im Allgemeinen Folgendes: Alle Zwischenfarben zwischen dem reinen Gelb und einerseits reinen Roth, andererseits reinen Grün des Farbenzirkels verlieren bei zunehmend indirectem Sehen mehr und mehr ihr Roth oder Grün, spielen immer mehr ins

Gelbe, werden dann gelb, und endlich farblos; alle Zwischenfarben zwischen reinem Blau und einerseits reinem Roth, andererseits reinem Grün des Farbenzirkels verlieren ebenfalls mehr und mehr an Roth oder Grün, werden dann blau und endlich auch farblos.

Nur gewisse gelbe und blaue und zuweilen ganz bestimmte rothe oder grüne Scheiben werden unter mehr und mehr abnehmender Sättigung schliesslich farblos, ohne ihren Ton geändert zu haben.

Absichtlich ist bei dieser vorläufigen Uebersicht nur auf den Farbenton Rücksicht genommen. Die Aenderungen der Sättigung und Helligkeit erfordern eine besondere Besprechung. In dieser Beziehung kann eine und dieselbe Pigmentfarbe sehr verschiedene Wandlungen erfahren. So wird ein sattes Orange auf schwarzem Grunde zureichend indirect gesehen hellgelb, auf weissem Grunde für ganz dieselbe Netzhautstelle schmutzig dunkelgelb. Ein bestimmtes Grün kann unter im Uebrigen ganz gleichen Bedingungen des indirecten Sehens auf weissem Grunde dunkelgrau, auf schwarzem hellgrau oder weiss erscheinen, auf einem grauen Grunde von ganz bestimmter Helligkeit aber völlig unsichtbar werden, u. s. f.

§ 2.

Die vier unveränderlichen Farbentöne.

Für jede Beschaffenheit des Tageslichtes und entsprechende Stimmung des Auges lässt sich ein gelbes, blaues, rothes und grünes Pigment finden, welches bei indirectem Sehen nur seine Sättigung, nicht aber seinen Ton ändert. Diese vier Farben mögen als die unveränderlichen Farbentöne bezeichnet werden.

Es ist fast immer leicht, unter den mit Chromgelb oder Ultramarin gefärbten Papieren ein gelbes oder blaues

zu finden, welches beliebig indirect betrachtet, soweit es überhaupt noch genügend farbig erscheint, denselben Farbenton zeigt, wie beim directen Sehen. Anders verhält es sich mit den grünen und rothen Farben. Alle käuflichen, schön gesättigten rothen und grünen Papiere, die mir zur Verfügung standen, wurden bei entsprechend indirectem Sehen gelb oder blau. Herr Professor Hering hatte jedoch schon früher zu derartigen Versuchen eine grosse Reihe im Tone fein abgestufter rother und grüner Papiere selbst hergestellt, welche ziemlich gesättigt waren. Unter diesen liess sich immer ein grünes und ein rothes Papier finden, von welchem eine Scheibe nach der Peripherie des Gesichtsfeldes verschoben farblos wurde, ohne zuvor gelb oder blau geworden zu sein. Ebenso fand ich wiederholt unter einer Reihe allerdings weniger gesättigter durchgefärbter grüner und rother Papiere (Blumenpapiere) eines, welches das gleiche Verhalten zeigte.

Bei solchen weniger gesättigten Papieren insbesondere kann die chromatische Absorption seitens der macula lutea von merklichem Einflusse auf den Erfolg des Versuches sein. Eine bei directem Sehen weisse oder graue Scheibe wird öfters bläulich, wenn man ihr Netzhautbild aus dem Bereiche der macula herausbringt. Analog kann sich eine grüne oder rothe Scheibe verhalten. Wird eine solche ausserhalb der macula bläulich gesehen, so kann diess seinen Grund schon darin haben, dass ihre blauwirkenden Strahlen jetzt weniger absorbirt werden, als im Bereich der macula. Dabei sind ausser der physikalischen Zusammensetzung des farbigen Lichtes verschiedene Nebenumstände von Einfluss, welche weiter unten kurz berührt werden. Hier können wir von alledem absehen, weil es ein einfaches Mittel giebt, die durch den genannten Umstand etwa bedingten Fehler ganz auszuschliessen. Man braucht nur das Bereich der Macula ganz aus dem Spiele zu lassen und die Scheibe der Stelle des directen Sehens nie näher zu

bringen, als bis auf etwa 6—8° Abstand. Hier ist der Farbensinn im Vergleiche mit demjenigen der centralen Netzhaut nicht merklich herabgesetzt, während die chromatische Absorption durch das Pigment der macula kaum noch in Betracht kommt.[1]) Bei den im vorigen Paragraphen beschriebenen Versuchen kam die macula ebenfalls nicht in Betracht, weil dort im Wesentlichen nur die weiter peripher gelegenen Zonen der Netzhaut massgebend waren und nur mit sehr gesättigten Farben gearbeitet wurde. Wir wollen hinfort die Stelle der macula als die intramaculare Zone der Netzhaut, alle übrigen Parthieen aber als extramaculare Zonen bezeichnen. Bei allen im Folgenden beschriebenen Versuchen ist das Bereich der macula als ausgeschlossen anzusehen, soweit nicht ausdrücklich das Gegentheil angegeben ist.

Wiederholt fand es sich, dass die grüne oder rothe Scheibe, welche bei beliebig indirecter Betrachtung ihren Ton nicht geändert hatte, sondern nur minder gesättigt und schliesslich farblos geworden war, bei der nächsten Untersuchung im indirecten Sehen etwas gelblich oder bläulich wurde; es mussten andere Scheiben ausgesucht werden, welche bisweilen bei einer späteren Untersuchung wiederum nicht gleiches Ergebniss zeigten, sodass noch andere Scheiben ausgesucht oder zu den ersten zurückgegriffen werden musste; immer handelte es sich dabei aber um Farbentöne, welche einander sehr nahe liegen und nur einem ganz engen Bezirke des Farbenkreises angehören. Dieses Alles war nachweisbar von der zufälligen Beschaffenheit des Tageslichtes und der davon abhängigen chromatischen Stimmung des Auges bedingt. Versuche, welche bei ganz derselben Himmelsbeschaffenheit, zu derselben Tageszeit und an dem

[1]) Es ergab sich aus Versuchen, auf welche wir später zurückkommen werden, dass für mein Auge die chromatische Absorption durch das Maculapigment sich (auf der temporalen Netzhauthälfte gemessen) etwa 6—7° weit von der Fixationsstelle nachweisen lässt.

gleichen Fenster vorgenommen wurden, führten auch stets zu ganz gleichen Ergebnissen.

Für die weitere Untersuchung fallen diese Umstände desshalb nicht ins Gewicht, weil ich mir dabei das unveränderliche Roth und Grün jedesmal selbst auf der rotirenden Scheibe mischte. Von den am Prager Institute benutzten Farbenkreiseln zur Untersuchung des peripheren Farbensinnes war hierzu insbesondere einer mit horizontalgehender Scheibe wohl geeignet. Eine grosse Tafel, welche je nach Bedürfniss mit einem weissen, grauen oder schwarzen Papier belegt werden kann, hat in der Mitte ein kreisrundes Loch von ca. 1 cm Durchmesser, in welchem sich der rotirende konische Zapfen befindet; auf diesen wird ein entsprechender Hohlkonus mit einer dünnen Metallscheibe von 3 cm. Durchmesser so aufgesetzt, dass dieselbe dicht über der Tafel rotirt, ohne sie zu berühren. In ihrer Mitte trägt die Metallscheibe einen feinen spitzen Dorn, welcher die aufgelegten Papierscheibchen central fixirt. Diese letzteren werden mit einem Locheisen von 3 cm. Durchmesser ausgeschlagen, und nachdem der Mittelpunkt mit einer besonderen Centrirungsvorrichtung [1]) durchstochen ist, in einem Radius aufgeschnitten; ihre Ränder decken sich, wenn sie auf die Metallscheibe aufgesetzt sind, genau, sodass sich bei der Rotation kein andersfarbiger Saum zeigt. Das Räderwerk des Kreisels wird von einem Gehilfen in Gang gesetzt. Für Untersuchung auf schwarzem Grunde ist der Apparat tadellos; bei Benutzung eines helleren Grundes stört der schmale Schatten, welchen die den Grund etwas

[1]) Die Centrirungsvorrichtung besteht aus einem ca. 1 cm hohen Metallcylinder, dessen innere, kreisrunde Oeffnung genau die Grösse der zu durchstechenden Scheibe hat; in diesen werden die Scheiben eingelegt und mit einer runden, genau gleichgrossen Metallplatte bedeckt, in deren Mitte sich ein feines Loch findet, durch welches die zum Durchstechen der Scheiben benutzte Nadel eingeführt wird.

überragenden Scheiben auf die von der Lichtquelle abgewandte Seite werfen.

Zur Herstellung des unveränderlichen Grün wurde theils ein mit Schweinfurter Grün gefärbtes Papier benutzt, theils ein solches, welches dem unveränderlichen Grün im Tone näher kam. Auch dieses letztere wurde bei indirectem Betrachten wenn auch schwach, so doch deutlich gelblich. Einer Scheibe von diesem oder dem ersteren Grün wurde ein Sector Blau zugesetzt und dessen Grösse so lange variirt, bis das weder ins Gelbe noch ins Blaue spielende Grün, in welchem jetzt die rotirende Scheibe erschien, bei zunehmend indirectem Betrachten ohne Aenderung des Tones farblos wurde. Für unsere grünen Papiere betrug die Grösse des blauen Sectors je nach der äusseren Beleuchtung etc. ca. 60—70°, resp. 100—110°. In analoger Weise wurde das unveränderliche Roth hergestellt aus einer spectralrothen Scheibe und einem Sector des nämlichen Blau; für unser Roth betrug die Grösse des blauen Sectors durchschnittlich 40—50°. Die Herstellung der beiden Farbentöne im einzelnen Falle ist mit Hilfe einer unten ausführlicher zu beschreibenden Methode bis zu einem hohen Grade von Genauigkeit möglich; stellt man z. B. das unveränderliche Grün in der beschriebenen Weise her und wiederholt den Versuch bei ganz gleichbleibenden äusseren Verhältnissen 20—30mal, so findet sich, dass für die Zahl der Grade des blauen Sectors der Unterschied zwischen den einzelnen Beobachtungen selten mehr als 2° beträgt; Genaueres s. u.

Sehr leicht war es, wie gesagt, ein unveränderliches Gelb und Blau zu finden; es war hierzu nicht einmal eine Scheibe von ganz bestimmtem gelben oder blauen Tone nöthig. Einige chromgelbe Scheiben z. B., welche, dicht nebeneinander gehalten, noch einen etwas verschiedenen Ton zeigten, liessen doch im indirecten Sehen keine deutliche Aenderung ihres Tones erkennen, sondern erschienen

eben lediglich gelb solange, bis sie farblos wurden; selbst wenn eine gelbe oder blaue Scheibe für den Geübten beim Vergleich mit einer daneben liegenden anderen rein gelben oder blauen Scheibe schon einen deutlichen Stich ins Orange bzw. Violett verräth, ist es doch oft schwer oder unmöglich die leichte Wandlung in reineres Gelb wahrzunehmen, welche sie bei indirecter Betrachtung erfährt. Roth und Grün erweisen sich in dieser Beziehung viel empfindlicher; sind sie nicht ganz genau gewählt, so tritt ihr schwaches Gelb oder Blau hervor, sobald ihr Bild auf eine Netzhautstelle verschoben wird, auf welcher das Licht der farbigen Scheibe keine rothe oder grüne, wohl aber noch blaue oder gelbe Empfindung zu erzeugen vermag. Ein analoges Deutlicherwerden des rothen oder grünen Stiches, welchen eine vorwiegend gelbe oder blaue Scheibe zeigt, kann auf der excentrischen Netzhautstelle nicht eintreten, weil das Vermögen der Gelb- und Blauempfindung viel langsamer abnimmt als jenes der Roth- und Grünempfindung.

Der Ton einer jeden der vier unveränderlichen Farben ist ein ganz bestimmter; sie sind für mich dadurch charakterisirt, dass das Gelb und Blau keinen deutlichen Stich ins Rothe oder Grüne, das Roth und Grün keinen solchen ins Gelbe oder Blaue zeigen, daher man sie als im Tone reines Gelb, Blau, Roth und Grün bezeichnen kann. Es sind dieselben Farbentöne, welche Hering als die vier farbigen Grundempfindungen oder die vier Urfarben, als Urroth, Urgelb, Urgrün und Urblau bezeichnet hat.

Somit bietet uns die Verschiedenheit des Farbensinnes der extramacularen Netzhautzonen ein Mittel zur Bestimmung der vier von Hering als Hauptfarben bezeichneten Farbentöne. Wir brauchen eben nur jene vier Pigmente aus der ganzen Mannigfaltigkeit derselben herauszusuchen, welche nur ihre Sättigung, nicht aber ihren Farbenton ändern, wenn sie aus

dem (extramacularen) Mitteltheile des Gesichtsfeldes weiter nach der Peripherie oder umgekehrt verschoben werden, und zwar lässt sich diese Bestimmung für das Urgrün und Urroth mit ganz besonderer Genauigkeit machen, während für Gelb und Blau aus dem oben angegebenen Grunde eine gewisse, wenn auch kleine Breite der Verschiedenheit der Bestimmungen besteht.

Es ist diese Methode der Bestimmung der vier Urfarben besonders Denjenigen gegenüber zu betonen, welche behauptet haben, die Bestimmung derselben sei lediglich ein Ergebniss subjectiven Ermessens oder, wie man gesagt hat, einer rein subjectiven Analyse. Von einer solchen ist hier nicht die Rede, sondern es handelt sich um ein rein experimentelles Ergebniss, welches ganz unabhängig ist von jeder Theorie. Manche haben behauptet, dass es sich durch die blosse Vergleichung der Farben des Farbenzirkels gar nicht feststellen lasse, wo für den Beschauer das reine Roth, Gelb, Grün und Blau liegt, welche Töne also mit diesem Namen zu belegen seien. Ich selbst bin mir zwar in jedem einzelnen Falle ganz klar darüber, ob ich z. B. in einem mir vorgelegten Roth noch einen Stich ins Gelbe oder Blaue sehe oder nicht, und an welcher Stelle eines Farbenzirkels für mich z. B. das tonreinste Roth liegt, aber es mögen ja immerhin Andere darin Schwierigkeiten finden; darüber zu streiten wäre überflüssig, weil es eben andere Methoden giebt, um die vier Grundfarben festzustellen, bei welchen das subjective Ermessen gar nicht in Betracht kommt; zu diesen Methoden gehört die beschriebene.

Immer ist streng festzuhalten, dass die Worte Urroth, Urgrün etc. an und für sich nur einen bestimmten Farbenton bezeichnen, nicht aber ein bestimmtes homogenes oder zusammengesetztes Licht, welches unter allen Umständen in dem reinen Farbentone erscheinen müsste. Denn es hängt wesentlich mit von der Art der Beleuchtung der übrigen Netzhaut und von der Art des Lichtes ab, welches

zuvor die Netzhaut traf, ob ein objectives Licht in jenem Farbentone empfunden wird oder nicht.

§ 3.

Die vier unveränderlichen Farben bilden zwei complementäre Farbenpaare.

Die drei im vorigen Paragraphen beschriebenen farbigen Papiere, das spectralrothe, das grüne und das blaue, aus welchen sich das unveränderliche Roth und Grün mischen liess, wurden gleichzeitig auf den Kreisel gebracht und es wurde ihren Sectoren dasjenige Verhältniss gegeben, bei welchem die rotirende Scheibe, insbesondere auch für die innerste extramaculare Zone ganz farblos erschien. Die Zahlen der Grade, welche hierbei der rothe, grüne und blaue Sector hatte, wollen wir mit R, G, B, bezeichnen. Bei ganz derselben Beleuchtung und unter ganz gleichen Umständen wurde nun auf dem Kreisel aus dem Roth und Blau das unveränderliche Roth gemischt; die Zahlen der Grade, welche hierbei der rothe und der blaue Sector hatte, mögen durch r und b_r bezeichnet werden. Ferner wurde aus dem Grün und Blau das unveränderliche Grün gemischt; die Zahlen der Grade des grünen und blauen Sectors mögen durch g und b_g ausgedrückt werden. Nun liess sich durch Rechnung finden, ein wie grosser Sector von Blau nöthig wäre, um das bei der Mischung aller drei Farben zu Weiss nöthige Roth, welches die Sectorenbreite R hatte, zu unveränderlichem Roth zu machen. Der so berechnete blaue Sector heisse B_r und der in analoger Weise für den Sector G berechnete blaue Sector heisse B_g. Wenn nun das unveränderliche Roth und Grün wirklich complementär sind, so muss die Summe der beiden berechneten blauen Sectoren $B_r + B_g = B$ sein, d. h. gleich dem zur Herstellung der farblosen Mischung aus den drei Pigmenten nötigen blauen Sector. Es zeigte sich bei wiederholten Ver-

suchen, dass dies stets innerhalb der engen Grenzen der unvermeidlichen Fehler der Fall war.

Es wurde beispielsweise bei einer gewissen, für die verhältnissmässig kurze Versuchsdauer constanten Beleuchtung gefunden, dass zur Herstellung des unveränderlichen Grün auf dem Kreisel 244° der grünen Scheibe mit 116° der blauen Scheibe versetzt werden mussten; also

(1) $244^0\ g + 116^0\ b_g =$ unveränderlich Grün:

ferner fand sich für Roth:

(2) $330^0\ r + 30^0\ b_r =$ unveränderlich Roth;

sodann ergab die Mischung von

(3) $214^0\ R + 84{,}5^0\ G_r + 61{,}5^0\ B =$ farbloses Grau;

aus Gleichung (1) berechnet sich der Werth für $B_g = 40{,}1^0$; aus Gleichung (2) berechnet sich der Werth für $B_r = 19{,}4^0$. Die Summe der beiden, d. h. das gesuchte $B = 59{,}5^0$ weicht um 2° von dem experimentell gefundenen B ab.

Mit einer anderen grünen und rothen Scheibe wurden folgende Zahlen gefunden:

(Versuch von Herrn Prof. Hering angestellt.)

(1) $297^0\ g + 63^0\ b_g =$ unveränderliches Grün.
(2) $325^0\ r + 35^0\ b_r =$ unveränderliches Roth.
(3) $179^0\ R + 133^0\ G + 48^0\ B =$ farbloses Grau.

Die Berechnung ergiebt für $B_r + B_g$ die Werthe $28{,}2 + 19{,}2 = 47{,}4$, was von der experimentell gefundenen Zahl um 0,6° differirt.

Weitere Beispiele folgen, im Zusammenhange mit anderen Beobachtungen, weiter unten; im Allgemeinen betrug bei genau angestellten Untersuchungen die Differenz zwischen dem berechneten und dem gefundenen B selten mehr als 2°; diese Unterschiede aber liegen, wie sich aus den zahlreichen Einzelversuchen zur Bestimmung der unveränderlichen Farbentöne ergibt (s. u.), innerhalb der unvermeidlichen Fehlergrenzen.

Ebenso wie das auf dem Kreisel hergestellte unveränderliche Roth und Grün erwiesen sich auch die in § 1 erwähnten unveränderlichen rothen und grünen Scheiben als complementär; wurden sie in einem Radius durchschnitten und zusammen auf den Kreisel gesteckt, so ergab die

Mischung derselben bei passendem Verhältniss ihrer Sectoren farbloses Grau.

Um den eingangs aufgestellten Satz für unveränderliches Gelb und Blau zu prüfen, benutzte ich eine rein gelb und eine rein blau erscheinende Scheibe, welche bei passendem Verhältniss der Mischung auf dem Kreisel Weiss gaben; diese beiden Farben erwiesen sich denn auch jede für sich bei fortschreitend indirecter Betrachtung als unveränderlich in ihrem Farbentone.

Aus den oben angeführten Gründen müssen ein gelbes und ein blaues Papier, welche bei fortschreitend indirectem Sehen keine deutliche Aenderung ihres Tones erleiden, nicht nothwendig genau complementär sein. Setzt man einem Sector von ultramarinblauem Papier auf dem Kreisel ein möglichst reines Gelb in wachsendem Maasse zu, so schwindet zwar stets das Blau mehr und mehr und schliesslich ganz, aber es bleibt öfter etwas Roth übrig und färbt das entstandene Weiss oder Grau leicht röthlich. Vergleicht man dann das benutzte blaue Papier mit anderen blauen Papieren (deren man ja zu unseren Versuchen möglichst viele haben muss), so erkennt man leicht, dass das zu der Mischung benützte Blau einen Stich ins Röthliche hat, der an dem einzeln gesehenen Papiere nicht deutlich hervortritt und beim indirecten Sehen, wie schon erörtert, noch weniger hervortreten kann. Man muss also zuerst ein Gelb und ein Blau suchen, welche nicht nur frei von jedem deutlichen Stich ins Grüne oder Rothe erscheinen, sondern auch eine farblose Mischung geben, und dann erst das Gelb und das Blau auf die Unveränderlichkeit ihres Tones im indirecten Sehen prüfen, während man bei Roth und Grün den umgekehrten Weg einschlagen kann.

§ 4.

Untersuchung der Spectralfarben.

Bei den in den vorhergegangenen Paragraphen mitgetheilten Versuchen mit Pigmentfarben hat sich der Einfluss der chromatischen Absorption seitens der macula lutea auf den Farbenton des untersuchten Papieres wiederholt in einer die Reinheit des Experimentes störenden Weise geltend gemacht. Die Untersuchung mit homogenen Farben giebt uns das einfachste Mittel an die Hand, unsere Beobachtungen auch mit Ausschluss dieser Fehlerquellen anzustellen. Homogene Lichter können innerhalb des Gebietes der macula im Vergleiche mit dem extramacularen Gebiete durch stärkere Absorption wohl eine Minderung ihrer Intensität, nicht aber eine Aenderung ihrer Qualität erfahren, wie die gemischten Lichter.

Es wurde zunächst davon ausgegangen, sämmtliche Farben des Spectrums auf ihr Verhalten bei indirectem Sehen durchzuprüfen. Zu dem Zwecke wurde von einem Spectralapparate das Ocular entfernt und an den Ort des Spectrums ein Spaltapparat mit feinem, dem Collimatorspalte parallelen Spalte gebracht. Bei Betrachtung desselben durch ein passendes Ocular mussten die Grenzlinien des Spaltes und die eingestellten Fraunhofer'schen Linien gleich scharf gesehen werden. Mit Hülfe eines am Collimatorrohre angebrachten Spiegels wurde nun zunächst die Stellung des Rohres für eine Reihe von Fraunhofer'schen Linien mit Fernrohr und Scala bestimmt. Es liess sich dann die Wellenlänge eines beliebig eingestellten Lichtes durch graphische Interpolation mit einer für unsere Zwecke hinreichenden Genauigkeit auffinden.

Nach Entfernung des Oculars stellte ein Gehilfe die verschiedenen Farben des Spectrums ein, indem er das Collimatorrohr mittels Schraube verschob. Das Auge wurde möglichst nahe an den Spalt gebracht und sah nun das in

dem Rohre befindliche Diaphragma mit homogenem Lichte erfüllt. Die Breite des Collimator- und Ocularspaltes konnte durch je eine Micrometerschraube mit gegenläufigen Gewinden geregelt werden, so dass beide Schneiden eines Spaltes sich symmetrisch gegen die unveränderliche Längsmittellinie desselben bewegten. Es musste ganz besonders darauf geachtet werden, dass nicht nur das Spectrum genau in die Ebene des Ocularspaltes zu liegen kam, sondern dass auch Ocular- und Collimatorspalt genau parallel standen und nicht weiter geöffnet wurden als eben nöthig war, damit die zu untersuchende Farbe genügend hell erschien. Ist eine dieser Bedingungen nicht erfüllt, so hat man keine Gewähr, dass der Ocularspalt in allen seinen Punkten mit einem möglichst homogenen Lichte erfüllt ist. Da die Lage des Auges zu dem Spalte bei den Bewegungen, die dasselbe machen muss, damit das Licht auf verschiedene Netzhautstellen falle, sich nothwendig ändert, so könnte sich unter diesen Umständen der Farbenton des eingestellten Lichtes aus rein physikalischen Gründen ändern. Der scheinbare Durchmesser der leuchtenden Kreisfläche betrug, auf 25 cm vom Auge projicirt, 2,5 cm. Vor Beginn des Versuchs wurde das beobachtende Auge längere Zeit, mindestens eine viertel- bis eine halbe Stunde durch Zubinden vollständig vor Lichteinfall geschützt; während der Beobachtungen war durch ein den ganzen Kopf und den dem Kopfe zugekehrten Theil des Spectralapparates umhüllendes schwarzes Tuch dafür gesorgt, dass ausser den homogenen Strahlen keinerlei Licht ins Auge fiel. Zwischen jeder Beobachtung fand eine Pause statt, um das Auge wieder ausruhen zu lassen. Die strenge Objectivität des Versuches war dadurch gewahrt, dass der Gehilfe die Angaben des Beobachters notirte und die Ablesungen vornahm, ohne dass dieser das Ergebniss erfuhr.

Prüft man in dieser Weise mit möglichst neutral gestimmtem (d. h. während längerer Zeit vor Lichteinfall ge-

schütztem) Auge die einzelnen Farben des Spectrums auf ihr Verhalten bei zunehmend indirectem Betrachten, so findet man drei Lichter, und zwar ein Gelb, ein Grün und ein Blau von bestimmter Wellenlänge und bestimmtem Farbentone, welche dabei (unter allmählicher Abnahme der Sättigung) farblos werden, ohne zwischendurch ihren Ton geändert zu haben. Aus einer grösseren Reihe von Versuchen geht hervor, dass die Resultate der einzelnen Bestimmungen dieser drei Lichter nur innerhalb sehr enger Grenzen von einander abweichen.

Die Bestimmung des unveränderlichen Grün wird dadurch erleichtert, dass an der peripheren Netzhaut das Vermögen Grün zu empfinden viel rascher abnimmt, als das der Blau- und Gelbempfindung; es kann also eine geringe Abweichung des grünen Lichtes nach dem Gelb oder Blau, welche in dem direct gesehenen, viel gesättigteren Grün nicht wahrgenommen wurde, mit dem Zurücktreten des Grün gegenüber dem Blau oder Gelb deutlicher hervortreten. Aus einer grösseren Zahl von Versuchen ging hervor, dass für mein Auge nur diejenigen grünen Lichter im Spectrum, deren Wellenlänge sehr nahe 495 $\mu\mu$ beträgt, im indirecten Sehen keine merkliche Aenderung des Tones erfahren; alle gegen das minder brechbare Ende gelegenen Farben werden dabei mehr oder minder deutlich gelb, alle gegen das brechbarere Ende gelegenen Farben mehr oder minder deutlich blau. Spectralroth und Orange erscheinen relativ dunkel und schmutzig gelb, Gelbgrün und das Grün zwischen E und b weisslich gelb, um so weniger gesättigt, je näher man dem unveränderlichen Grün kommt. Blaugrün erscheint in einem weisslichen Blau, um so weisslicher, je näher es dem unveränderlichen Grün liegt, Violett in einem dunkleren, satten Blau.

Durch das unveränderliche Grün von der Wellenlänge 495 $\mu\mu$ wird also das Spectrum für mich in eine gelb- und eine blauwerthige Hälfte getheilt; aber in jeder dieser bei-

den Hälften giebt es wiederum nur ein einziges Gelb, resp. Blau von bestimmter Wellenlänge, welches auf allen Netzhauttheilen in ganz gleichem Tone erscheint. Um diese beiden Lichter zu bestimmen, empfiehlt es sich, umgekehrt wie bei der Bestimmung des unveränderlichen Grün, das Bild zuerst auf eine mehr peripher gelegene Netzhautpartie fallen und dann gegen die Stelle des directen Sehens wandern zu lassen; es ist so leichter den Farbenton auf den für die gegebenen Versuchsbedingungen rothgrünblinden[1]) Netzhautstellen mit demjenigen im directen Sehen zu vergleichen, als bei dem umgekehrten Verfahren. Ich fand auf diese Weise für das Gelb im Mittel die Wellenlänge 574,5 $\mu\mu$, für das Blau 471 $\mu\mu$. Die Schwankungen zwischen den einzelnen Bestimmungen betrugen, wenn mit den entsprechenden Vorsichtsmaassregeln (völligem Lichtabschlusse genügend lange vor Beginn des Versuches, Schutz vor seitlich einfallendem Lichte während der Beobachtungen selbst) vorgegangen wurde, selten mehr als 2—3 $\mu\mu$, d. h. es wurde bei der Bestimmung des unveränderlichen Gelb fast ausnahmlos ein Licht von 574 $\mu\mu$ oder weniger als grünlich, ein Licht von 576 $\mu\mu$ oder mehr als röthlich bezeichnet. Für das Grün lag die übergrosse Mehrzahl der

[1]) Wir werden im Folgenden für diese Netzhauttheile des Oefteren den Ausdruck rothgrünblinde Netzhautzone gebrauchen, betonen aber ausdrücklich, dass damit keineswegs gesagt sein soll, den betreffenden Stellen gehe überhaupt das Vermögen ab, Roth und Grün zu empfinden. Die durch den Versuch bestimmten Grenzen der Wahrnehmbarkeit für rothe und grüne (wie auch für blaue und gelbe) Lichter sind immer nur relative und hängen von mannigfachen äusseren Umständen ab. Genauer müsste man daher von Netzhautparthieen mit schwachem Farbensinne für die betreffenden Farben sprechen, oder von solchen Netzhautstellen, welche unter den gegebenen äusseren Verhältnissen das Roth und Grün der gegebenen Lichter nicht mehr wahrzunehmen im Stande sind; nur in diesem Sinne ist der kürzere Ausdruck „rothgrünblinde" oder „gelbblaublinde" Netzhautzone jedesmal zu verstehen.

Bestimmungen zwischen 497 $\mu\mu$ und 494 $\mu\mu$, für das Blau zwischen 472 $\mu\mu$ und 470 $\mu\mu$. — Um die Cardinalpunkte bis auf eine Wellenlänge genau angeben zu können, wäre es nöthig, die Beobachtungen in einem noch viel grösseren Umfange anzustellen und auch die Wellenlängen noch genauer, als es durch unsere graphische Interpolation möglich war, zu bestimmen.

Durch das unveränderliche Gelb wird die als gelbwerthig, durch das unveränderliche Blau die als blauwerthig bezeichnete Hälfte des Spectrums je in eine roth- und eine grünwerthige Strecke getheilt, deren Farben in der oben besprochenen Weise den Ton ändern.

Die genannten drei Cardinalpunkte im Spectrum waren vor einer Reihe von Jahren im Prager Institute für die Augen des Herrn Professor Biedermann nach einer anderen Methode annähernd bestimmt worden; hierbei hatte sich ergeben (im Mittel):

für Gelb	die	Wellenlänge	576 $\mu\mu$
für Grün	„	„	501 $\mu\mu$
für Blau	„	„	477 $\mu\mu$

Ich selbst hatte zu Beginn meiner Untersuchungen, ohne Kenntniss von den Biedermann'schen Zahlen zu haben, mit demselben Apparate wie er, aber nicht nach der von ihm benutzten Methode, sondern mit Hilfe des indirecten Sehens, eine grössere Reihe von Bestimmungen vorgenommen und war dabei zu nahezu den gleichen Ergebnissen gelangt; ich hatte gefunden:

für Gelb	die	Wellenlänge	577 $\mu\mu$
für Grün	„	„	500—497 $\mu\mu$
für Blau	„	„	477—475 $\mu\mu$

Bei dem hierzu benutzten Apparate wurde mittels einer achromatischen Linse ein reelles Bild des mit dem bezüglichen homogenen Lichte erfüllten Spaltes auf das Objectiv eines kleinen Fernrohres entworfen; man sah also durch dessen Ocular ein an passender Stelle angebrachtes Diaphragma in einem (je nach der Spaltweite) mehr oder weniger homogenen Lichte leuchten. Vorher ging (da der Apparat eigentlich zur Herstellung von Farbengleichungen diente), das homogene Licht noch durch ein total reflectirendes Prisma, welches nur die Hälfte

eines jeden Strahlenbündels aufnahm. Bei dieser Anordnung war also eine erhebliche Verminderung der Helligkeit des farbigen Feldes unvermeidlich und konnte nur durch Vergrösserung der Spaltweiten ausgeglichen werden, was wiederum den Nachtheil hatte, dass man eigentlich mit einem schon ziemlich zusammengesetzten Lichte arbeitete; da hierbei das Licht, welches der Spaltmitte entsprach und dessen Wellenlänge an der Scala abgelesen wurde, eine leichte Aenderung des Tones erfahren konnte und dadurch die Genauigkeit der Bestimmung der betreffenden Wellenlänge beeinträchtigt wurde, so nahmen wir die neuen Versuchsreihen mit dem erstbeschriebenen Apparate vor, welcher gestattete, mit ganz schmalem Spalte zu arbeiten. Da ausserdem bei den hiermit angestellten Beobachtungen durch fortgesetzte Uebung und peinliche Befolgung aller oben erwähnten Vorsichtsmassregeln eine noch grössere Uebereinstimmung zwischen den einzelnen Versuchen erzielt wurde, so sind wir wohl berechtigt die hierbei gefundenen Zahlen als die richtigeren anzusehen.

Dass das Auge vor Beginn des Versuches längere Zeit vollständig vor Lichteinfall geschützt bleibt, ist für die Bestimmung der Cardinalpunkte von wesentlicher Bedeutung. Ein nicht ausgeruhtes Auge ist theils durch die jeweilige Färbung des Tageslichtes selbst, theils in Folge des seitlich durch die Sclera einfallenden gelblichroth gefärbten Lichtes stets bis zu einem gewissen Grade für Roth, bezw. auch für Gelb ermüdet. Stellte ich mit einem solchen Auge die Cardinalpunkte ein, so fand ich regelmässig auch bei völligem Abschlusse seitlich einfallenden Lichtes Werthe, die, verglichen mit den für das neutral gestimmte Auge gefundenen Werthen, mehr oder minder stark, je nach der herrschenden Beleuchtung, nach dem Roth bezw. Gelb abwichen. So stellte ich bei zahlreichen Bestimmungen mit nicht ausgeruhtem Auge in der Regel für Gelb ein Licht von der Wellenlänge 578—581 $\mu\mu$, für Blau durchweg weniger als 570 $\mu\mu$ ein. Diese Angaben können nicht entfernt auf eine solche Genauigkeit Anspruch machen wie die oben mitgetheilten Zahlen; da die Ermüdung der Netzhaut auf der intramacularen Zone sich wesentlich anders gestaltet als auf der extramacularen, so muss ja die Mehrzahl der homogenen Lichter hier in einem etwas anderen Tone erscheinen als dorten; wenn nun auch der Unterschied für die meisten Lichter nicht so gross ist, dass er die Anwendbarkeit der oben benutzten Methode (Vergleichen des Farbeneindruckes eines und

desselben Lichtes auf verschiedenen Netzhautstellen) vollständig ausschlösse, so beeinträchtigt er doch wesentlich die Genauigkeit der Bestimmungen.

Hatte ich ein Auge durch längere Zeit vor Lichteinfall geschützt und betrachtete dann die jeweils eingestellten Farben abwechselnd mit dem ausgeruhten und dem nicht ausgeruhten Auge, so fand ich regelmässig, dass ein Gelb, welches für das nicht ausgeruhte Auge einen Stich ins Grünliche hatte, dem ausgeruhten Auge rein gelb erschien oder sogar einen Stich ins Rothe zeigte; das Gleiche fand sich, wenn auch in der Regel weniger ausgesprochen, bei dem Blau. Eine Ermüdung des nicht ausgeruhten Auges für Gelb erklärt es endlich auch, dass das von dem neutral gestimmten Auge eingestellte Grün dem ersteren deutlich blaugrün erscheinen kann.

In wie hohem Grade ferner das durch die Sclera ins Auge dringende Licht den Farbenton beeinflusst, in welchem uns gewisse Spectrallichter erscheinen, lässt sich durch den folgenden Versuch zeigen:

Man stellt neben dem Fernrohre des Spectralapparates einen kleinen Spiegel so auf, dass das reflectirte helle Himmelslicht seitlich auf das Auge fällt. Man betrachtet zunächst die eingestellte Farbe, während das Auge durch einen seitlich vorgehaltenen Schirm vor dem gespiegelten Licht geschützt ist; wird dann der Schirm soweit nach vorn verschoben, dass das Licht nur auf die Sclera auffällt, während die Pupille noch beschattet ist, so ändert von den Farben, welche man jeweils eingestellt hatte, ein grosser Theil sehr ausgesprochen den Ton.

Im Spectrum findet man keine rothen Farben, welche im indirecten Sehen den Ton nicht ändern; auch das äusserste noch hinreichend helle Roth im Spectrum erscheint auf der peripheren Netzhaut schmutzig dunkelgelb. Um mit Spectralfarben ein unveränderliches Roth herzustellen, muss man dem Roth des Spectrum Strahlen von der blauwelligen Endstrecke, z. B. Violett zumischen. Man findet dann unschwer eine zwischen Spectral- und bläulichem Roth gelegene Farbe, welche im indirecten Sehen nur die Sättigung, nicht aber den Ton ändert. Dieser Versuch, bei welchem es sich nicht mehr um homogenes, sondern um Mischlicht handelt, muss selbstverständlich wieder mit Ausschluss

der macularen Netzhautparthie angestellt werden; denn innerhalb dieser letzteren erfährt das betreffende Roth in Folge stärkerer Absorption der blauen Strahlen eine Aenderung des Tones, derart, dass es sich dem spectralen Roth nähert.

Das unveränderliche Roth bildet mit dem unveränderlichen Grün, das Gelb mit dem Blau complementäre Farbenpaare. An unserem letztbeschriebenen Apparate konnte die eine Hälfte des kreisförmigen Gesichtsfeldes mit dem unveränderlichen Roth resp. Gelb, die andere mit dem unveränderlichen Grün resp. Blau erfüllt werden. Mischt man nun das eingestellte Roth und Grün, resp. Blau und Gelb, indem man die Grenze der beiden Felder durch ein vor das Objectiv des Fernrohres eingeschaltetes Kalkspathprisma betrachtet, so erscheint bei entsprechendem Mengenverhältnisse der beiden Farben, welches durch Aenderung der Spaltbreiten geregelt wird, die Mischung farblos; hierbei müssen durch ein passendes rechteckiges Diaphragma die beiden seitlichen, roth und grün, resp. blau und gelb erscheinenden Theile des Gesichtsfeldes abgeblendet werden, um eine Contrastwirkung an den Grenzen des grauen Feldes auszuschliessen.

Auch für diese Versuche ist die Beobachtung mit möglichst neutral gestimmtem Auge unumgänglich nöthig; war das Auge vorher dem Tageslichte ausgesetzt, so findet man in der Regel, dass das Grau, welches durch die Mischung des Blau und Gelb entsteht, einen leichten Stich ins Röthliche zeigt. Stellt man durch entsprechende Aenderung der Wellenlänge einer Componente reines Grau her, so findet man, dass das geänderte Gelb oder Blau, einzeln betrachtet, einen leichten Stich ins Grüne zeigt; die Erklärung liegt wieder in der Ermüdung des dem Tageslichte ausgesetzten Auges für Roth. Jede einzelne der zu mischenden gesättigten Farben hat eine so geringe rothe Valenz, dass das Roth der Einzelfarbe für das ermüdete Auge unter der

Schwelle bleibt. Dass es in dem farblosen Gemische deutlicher hervortritt, ist nach der Young'schen Theorie allerdings schwer verständlich, nach der Hering'schen Theorie aber von vornherein zu erwarten.

§ 5.

Das Verschwinden farbiger Felder auf farblosem Grunde von entsprechender Helligkeit bei indirectem Sehen.

Da das unveränderliche Roth und Grün schon in verhältnissmässig geringem Abstande von der Mitte des Gesichtsfeldes farblos werden können, wobei an die Stelle der farbigen Empfindung eine farblose von bestimmter Helligkeit tritt, da ferner dasselbe bei noch grösserem Abstand vom fixirten Punkte für alle Farben gilt, so musste es möglich sein, einen farbigen Fleck bei entsprechender Lage im Gesichtsfelde ganz unsichtbar zu machen. Hierzu erschien nur nothwendig, dass erstens dem Grunde, auf welchem der farblos gewordene Fleck zu erscheinen hatte, dieselbe Helligkeit gegeben werde, welche die zu diesem Zwecke benutzte farbige Scheibe zeigt, wenn ihr Bild auf eine Netzhautstelle fällt, an welcher die Farbe nicht mehr wahrgenommen wird, und dass zweitens diese Scheibe durch keinerlei sichtbare Umrandung sich für die Wahrnehmung von dem umgebenden gleichhellen Grunde abgrenze. Beide Forderungen wurden in der folgenden Weise mit Hilfe eines von Herrn Professor Hering angegebenen Apparates erfüllt.

Ein ebener, mit grauem Papier von passender Helligkeit überspannter Rahmen von 70 cm Länge und 40 cm Breite war (zunächst horizontal) so vor dem Fenster aufgestellt, dass er gleichmässig beleuchtet erschien. Bei fixirtem, vorwärts geneigtem Kopfe blickte das untersuchende Auge zunächst vertikal abwärts durch ein kreisrundes scharf

ausgeschlagenes Loch [1]) der grauen Fläche auf die horizontal rotirende Scheibe eines Farbenkreisels, welche sich genügend weit unterhalb des grauen Rahmens befand, um ausserhalb des Schattens zu sein, welchen die obere graue Fläche warf. Man sah also das Loch der grauen Scheibe in der Farbe, welche auf dem Kreisel hergestellt wurde. Jenachdem ich nun den Blick auf eine andere Stelle der grauen Fläche richtete, sah ich das farbige Loch mit anderen excentrischen Netzhautstellen. Wurde jetzt auf dem Kreisel das unveränderliche Roth oder Grün hergestellt, und gab ich der Blickrichtung eine solche Abweichung von der Mittellage, dass das Loch farblos erschien, so unterschied es sich von der Umgebung nur noch durch seine Helligkeit, es erschien als eine hellere oder dunklere Stelle in der grauen Fläche.

Die Gleichheit in der Helligkeit liess sich aber leicht durch eine passende Neigung der grauen Fläche herbeiführen, indem dieselbe um eine horizontal von rechts nach links annähernd durch den Mittelpunkt des Loches gehende

---

[1]) Das Ausschlagen des Loches hat mit ganz besonderer Sorgfalt zu geschehen, da die geringsten Unregelmässigkeiten, Unebenheiten etc. in der Umrandung des Loches bei indirectem Sehen bei der grossen Empfindlichkeit der peripheren Netzhaut für Helligkeitsunterschiede sich als hellere oder dunklere Stellen in störender Weise geltend machen und es dann unmöglich ist, das Loch resp. den in demselben erscheinenden farbigen oder grauen Fleck ganz zum Verschwinden zu bringen. Wir benutzen zum Ausschlagen besonders scharfe gleichmässig gearbeitete leicht konische Durchschläge aus Stahl, welche auf die beim Versuche nach unten gerichtete Fläche des Papieres aufgesetzt und durch einen leichten Hammerschlag durch das Papier getrieben werden. Die Ränder des Loches müssen dann noch in vorsichtiger Weise geglättet werden, bis man an denselben nirgends mehr hellere oder dunklere Stellen wahrnimmt. Die bei unseren Versuchen am meisten in Verwendung gekommenen Löcher hatten einen Durchmesser von 7 oder von 14 mm; nur zu besonderen Zwecken (s. u.) wurden solche von noch grösserem Durchmesser benutzt.

Axe ein wenig gedreht wurde. Sie bekam hierdurch eine geänderte Neigung zur Richtung des einfallenden Lichtes und änderte damit ihre Helligkeit.

Da die zu unseren Versuchen benutzten farbigen Papiere eine sehr verschiedene Helligkeit gaben, die Abänderung der Helligkeit der grauen Fläche des Rahmens aber durch veränderte Neigung desselben nur innerhalb gewisser Grenzen möglich ist, zumal es aus verschiedenen Gründen geboten erscheint, nicht allzuweit von der Horizontalstellung des Rahmens abzugehen, so war es nöthig, mehrere Rahmen zur Verfügung zu haben, welche mit verschieden hellen grauen Papieren überspannt waren und leicht miteinander vertauscht werden konnten: für die meisten Versuche reichten drei bis vier solcher Rahmen aus. Um eine Vorstellung zu haben, innerhalb welcher Grenzen die Helligkeit der grauen Fläche durch Neigungsänderung variirt werden kann, bestimmte ich dieselbe einmal in Horizontalstellung des Rahmens, dann für eine stark zum einfallenden Lichte hin und für eine vom einfallenden Lichte weg geneigte Stellung. Ich fand so beispielsweise für ein hellgraues Papier in Horizontalstellung die Helligkeit $= 162^0$ Normalweiss (s. u.); durch Neigung zum Lichte konnte dieselbe auf 270^0 gesteigert, durch Neigung vom Lichte auf 36^0 herabgemindert werden; für ein dunkleres Grau von 22^0 Helligkeit bei Horizontallage waren die Grenzen 56^0, resp. 6^0 weiss; für ein drittes von 115^0 Weiss in Horizontallage betrugen die Grenzen 210^0, resp. 25^0; mit diesen drei Rahmen konnten schon die meisten der für unsere Versuche in Betracht kommenden Helligkeiten ohne allzu grosse Neigung der Fläche erreicht werden.

Hatte man so die genau entsprechende Helligkeit der grauen Fläche hergestellt, so verschwand das anfangs als grüner oder rother Kreisfleck erschienene Loch bei genügend indirectem Sehen so vollständig, dass man im ersten Augenblicke den Eindruck hatte, als wenn sein Bild auf die Stelle des blinden Fleckes gefallen wäre; selbst bei kleinen Bewegungen des Auges in beliebiger Richtung war man nicht im Stande, dasselbe zu sehen, insofern nur dabei das Bild hinreichend excentrisch auf der Netzhaut blieb, um nicht farbig zu erscheinen. Diese Art des Verschwin-

dens ist grundverschieden von derjenigen, welche man beobachtet, wenn das Bild eines Objects längere Zeit auf die gleiche periphere Netzhautstelle zu liegen kommt; denn wenn ich das Loch mit einem Blatte aus demselben grauen Papier wie die Fläche verdeckte und dasselbe in kleinen Pausen für kurze Zeit rasch wegzog, so blieb das Loch gleichwohl unsichtbar; näherte ich den Blick wiederum dem Loche, so tauchte es auf als ein schwach grünlicher oder röthlicher Fleck, der immer grünlicher oder röthlicher wurde, je mehr sich der Blick dem Loche näherte; dabei erschien das Loch in dem Maasse, als es gesättigter grün wurde, dunkler, und in dem Maasse als es gesättigter roth wurde, heller als der graue Grund.[1])

Eine zweite, etwas umständlichere Art, die Gleichheit der Helligkeit zwischen dem farblos erscheinenden Kreisfleck und dem umgebenden grauen Grunde zu erzielen, bestand darin, dass ich dem auf dem Kreisel erzeugten constanten Roth oder Grün einen weissen oder schwarzen Sector von entsprechender Breite zufügte, während die graue Fläche immer horizontal blieb; es wurde also nicht die Helligkeit der letzteren, sondern diejenige der Kreiselfarbe passend geregelt.

Bei der bedeutenden Empfindlichkeit der bezüglichen peripheren Netzhautstellen für Helligkeitsunterschiede (s. u.) erfordert diese Art der Herstellung der genau passenden Helligkeit der Farbe ziemlich viel Zeit, wie dies eben bei Herstellung von Kreiselgleichungen fast immer der Fall ist. Ausserdem verliert dabei die Farbe des Loches natürlich um so mehr an Sättigung, je grösser der weisse oder schwarze Sector auf dem Kreisel sein muss. Dafür verschwindet aber auch die Farbe des Loches schon auf einer minder excentrischen Netzhautstelle. Im Allgemeinen arbei-

[1]) Vergl. hierüber: Hillebrand und Hering: Ueber die specifische Helligkeit der Farben. Sitzungsberichte der Wiener Acad. der Wissenschaften, Bd. XCVIII, Abth. 3, Februar 1889.

tete ich nach der ersten Methode, d. h. ich erzielte die Gleichheit in der Helligkeit durch entsprechende Neigung der oberen Fläche.

Obgleich diese Methoden im Principe auch für alle übrigen Farben brauchbar sind, da diese ja sämmtlich farblos werden, wenn sie als kleine farbige Flächen mit hinreichend peripheren Netzhauttheilen gesehen werden, so gestattete doch die beschriebene Vorrichtung die Anwendung der Methode auf die übrigen Farben, insofern sie gut gesättigt waren, nur bei Beobachtung mit der temporalen Netzhauthälfte, weil auf derselben der Farbensinn viel rascher abnimmt als auf der nasalen Hälfte. Sattes Blau und Gelb erforderten auch jetzt noch eine so stark excentrische Lage des Bildes auf der Netzhaut, dass die Einstellung auf gleiche Helligkeit zwischen Loch und Umgebung lange nicht mit jener überraschenden Präcision möglich war wie bei Benützung des unveränderlichen Roth und Grün oder einer weniger gesättigten Farbe von beliebigem Tone. Ich untersuchte daher meist gelbe und blaue Papiere von geringerer Sättigung und konnte bei hinreichend starker Ablenkung des Blickes aus der Mittellage hier gleichfalls den farbigen Kreisfleck völlig unsichtbar machen.

Diese Methode der Untersuchung des excentrischen Farbensinnes ist weitaus die beste von allen bisher angewendeten, denn mit derselben bestimmt man genau diejenige Stelle der Netzhaut, wo der Farbensinn soweit abgenommen hat, dass die Unterscheidung der bezüglichen Farben von dem farblosen Grunde bei der bezüglichen Grösse des farbigen Fleckes eben aufhört. Fast noch wesentlicher aber ist es, dass die Methode gestattet für den Helligkeitswerth, welchen ein Pigmentlicht hat, sobald es farblos erscheint, ein genaues Maass zu gewinnen. Zu diesem Zwecke mischt man auf der Kreiselscheibe statt der eben benutzten Farbe aus einem schwarzen und einem weissen Sector ein Grau von solcher Helligkeit, dass das Loch

und der umgebende graue Grund — bei genau derselben Neigung der grauen Fläche und gleicher Stellung des Auges wie bei Benützung der farbigen Scheibe — wieder ganz gleich hell erscheinen; bestehen die Sectoren aus einem Normalweiss und einem Normalschwarz, welches man für die Helligkeitsbestimmungen überhaupt zu benützen pflegt, so ergiebt sich aus der Grösse der beiden Sectoren der Helligkeitswerth, welchen das betreffende Pigmentlicht für alle die Netzhautstellen hat, auf welchen es farblos erscheint. In den folgenden Paragraphen werden wir sehen, von welcher Bedeutung die Bestimmung dieses Helligkeitswerthes ist.

Bei unseren Versuchen wurde der weisse Sector aus dem im Prager Institute als Normalweiss gebräuchlichen mattweissen Barytpapier, der schwarze aus schwarzem Tuchpapier hergestellt, dessen Helligkeit schon früher photometrisch mit der des Barytpapiers verglichen worden war. Seine Helligkeit betrug ziemlich genau $^1/_{60}$ der Helligkeit des Barytpapieres.

§ 6.

Die Messung der weissen Valenz der Pigmentfarben für die extramaculare Netzhautzone.

Unter weisser Valenz eines farbigen homogenen oder zusammengesetzten Lichtes versteht Hering den Helligkeitswerth desselben für eine Netzhautstelle, welche das farbige Licht wegen mangelhaften Farbensinnes oder aus anderen Gründen [1]) farblos sieht. Diese weisse Valenz lässt sich bestimmen, wenn man einem messbaren weissen Lichte diejenige Helligkeit giebt, bei welcher es für die bezügliche Netzhautstelle dem farbigen Lichte ganz gleich erscheint.

Der partiell Farbenblinde kann bekanntlich rothe und grüne Lichter von bestimmtem Farbentone auch mit der centralen Netzhaut farblos sehen, ebenso der total Farben-

[1]) z. B. starke Herabsetzung der Beleuchtung; vergleiche auch Hillebrand l. c.

blinde jedes beliebige farbige Licht. Für partiell Farbenblinde ist also die Messung der weissen Valenz bestimmter rother und grüner Lichter mit grosser Genauigkeit möglich, und dasselbe müsste in Betreff aller farbigen Lichter für einen total Farbenblinden gelten, der normale Unterschiedsempfindlichkeit für Helligkeiten besässe. Ebenso vermag nun auch der Farbentüchtige die weisse Valenz eines rothen oder grünen Lichtes von bestimmtem Farbentone dann zu messen, wenn er die Messung mit derjenigen Netzhautzone ausführt, für welche diese Lichter farblos erscheinen; und da er mit einer noch mehr peripher gelegenen Netzhautzone alle farbigen Lichter von nicht zu grosser Sättigung oder Ausbreitung farblos sieht, so wäre auch hier eine Messung ihrer weissen Valenz insoweit möglich, als dieselbe nicht wegen allzu indirecten Sehens zu ungenau wird.

Die nächste Aufgabe war die Messung der weissen Valenz des unveränderlichen Roth und Grün. Diese Farben wurden auf dem Kreisel in der oben erörterten Weise hergestellt und dabei die im vorigen Paragraphen beschriebene Einrichtung benutzt. Sobald das Loch bei genügend indirectem Sehen vollständig unsichtbar wurde, war für die betroffene Netzhautstelle das von der grauen Fläche ausgesendete Licht gleichwerthig mit dem vom Kreisel ausgesendeten, auf welchem sich das unveränderliche Roth oder Grün befand. Es galt also nur noch, die Helligkeit des das Loch umgebenden Grau zu messen, was in der angegebenen Weise durch Mischung eines weissen und schwarzen Sectors der oben erwähnten Normalpapiere geschah. Die Summe aus der Zahl der Grade des weissen Sectors und der durch 60 dividirten Zahl der Grade des schwarzen Sectors diente nun als Maass der weissen Valenz ebensowohl des das Loch umgebenden Grau als auch des zuvor durch das Loch hindurch gesehenen unveränderlichen Grün oder Roth, welches im indirecten Sehen jenem Grau ganz gleich erschienen war.

Werden die Versuche mit allen bereits angeführten Vorsichtsmaassregeln und bei ganz gleichbleibenden Beleuchtungsverhältnissen ausgeführt, so zeigen die mehrmals nach einander angestellten Messungen eine ganz unerwartet grosse Uebereinstimmung, wie aus den im Folgenden angeführten Beispielen hervorgeht.

Zunächst muss die Grösse der Fehlerquellen ermittelt werden, innerhalb deren die Herstellung des unveränderlichen Roth und Grün überhaupt möglich ist. Zu dem Zwecke wird durch Mischung, z. B. von Spectralroth und Blau, der unveränderliche Farbenton hergestellt; der Gehilfe notirt die Zahl der dazu nöthigen Grade und variirt die Grösse des blauen Sectors, ohne dass der Beobachter erfährt, in welchem Sinne die Aenderung geschieht; dieser hat anzugeben, ob ihm das Loch farblos erscheint (resp. bei gleicher Helligkeit der grauen Fläche ganz verschwindet) oder ob es für ihn noch einen Stich ins Gelbe oder Blaue (resp. Orange oder Violett) zeigt; aus einer grösseren Zahl solcher Messungen erhält man dann das Maass für die Genauigkeit, mit welcher sich die unveränderlichen Farbentöne herstellen lassen.

Bei einer Versuchsreihe wurde das unveränderliche Roth gebildet durch Mischung von 298° Spectralroth und 62° Blau; änderte der Gehilfe die Menge des beigemischten Blau, so zeigte sich als Ergebniss aus 25 Einzelversuchen, dass regelmässig, wenn der blaue Sector mehr als 63° betrug, der Kreisfleck leicht blau, wenn der Sector kleiner als 61° war, leicht gelb gesehen wurde. Zwischen diesen beiden Grenzen erschien der Kreisfleck im indirecten Sehen farblos; das unveränderliche Roth liess sich also hier bis auf 2° genau bestimmen.

Für dieselbe auf dem horizontalen Meridian ca. 20° temporal gelegene Netzhautstelle wurde nun das gleich helle Grau durch Mischung aus Weiss und Schwarz hergestellt und durch eine ganz analoge Versuchsreihe ermittelt, innerhalb welcher Grenzen die einzelnen Bestimmungen dieses Grau von einander abweichen.

Zur Herstellung des gleich hellen Grau war ein weisser Sector von durchschnittlich 38° nöthig; betrug die Sectorengrösse 37° oder weniger, so erschien der graue Kreisfleck zu dunkel, betrug sie mehr als 39°, so erschien er zu hell.

Für das unveränderliche Grün fand sich, dass der blaue

Sector 101—102° betragen musste. War er kleiner als 100°, so erschien das Grün im indirecten Sehen gelblich, war er grösser als 102°, so erschien es bläulich. Das gleich helle Grau wurde hergestellt durch Mischung von 210° Schwarz mit 150° Weiss; auch hier betrugen, wie sich aus einer grösseren Zahl von Versuchen ergab, die Grenzen, innerhalb deren der weisse Sector geändert werden konnte, ohne dass die Mischung heller oder dunkler erschienen wäre als die graue Fläche, durchweg weniger als 3°.

Wie man sieht, gestattet die Methode für die rothgrünblinde Netzhautzone eine sehr genaue Messung der weissen Valenz der bezüglichen farbigen Lichter. Wenn man die Gleichung zwischen demselben Grau der oberen Fläche und einem Gemisch aus Weiss und Schwarz in der üblichen Weise auf dem Kreisel bei directem Sehen herstellt, erreicht man kaum eine grössere Genauigkeit. Ich bestimmte für das directe Sehen bei einem Grau, dessen weisse Valenz bei Horizontallage des Rahmens ca. 222° betrug, die Fehlerbreite (aus 40 Versuchen) auf 2°; (Grenzen: 221½° und 223½°).

Hat man in der beschriebenen Weise für eine beliebige rothgrünblinde Netzhautstelle den grünen oder rothen Kreisfleck zum Verschwinden gebracht, also für diese Stelle die Gleichung zwischen dem Grau und dem Grün oder Roth hergestellt, so gilt diese Gleichung auch für jede beliebige andere Stelle der rothgrünblinden Netzhautparthieen, d. h. der Fleck bleibt unsichtbar, gleichviel auf welche Stelle des rothgrünblinden Theiles der Netzhaut man sein Bild fallen lässt.

Es fragt sich nun, ob die für den rothgrünblinden Theil der Netzhaut bestimmte weisse Valenz der bezüglichen rothen und grünen Pigmentlichter auch für die farbentüchtigen Stellen denselben Werth hat. Dabei ist wieder von der intramacularen Netzhautzone abzusehen, weil hier durch die chromatische Absorption ein Intensitätsverlust der stärker brechbaren Strahlen eintreten und dadurch die weisse

Valenz des Gesammtlichtes etwas herabgesetzt werden muss.

Da das unveränderliche Roth und Grün zu einander complementär sind (vgl. § 3), so kann man beide auf dem Kreisel in solchem Verhältnisse mischen, dass für die zu untersuchenden farbentüchtigen Netzhautstellen die Mischfarbe Grau entsteht. Die weisse Valenz dieses Grau lässt sich nun leicht in der beschriebenen Weise messen; der Versuch ergiebt, dass diese weisse Valenz gleich ist der Summe der beiden weissen Valenzen der gemischten rothen und grünen Lichter. Hieraus folgt, (wenn man nicht ganz erzwungene Hypothesen machen will,) dass die weissen Valenzen dieser beiden Lichter auch für die farbentüchtigen (extramacularen) Netzhautparthieen ganz denselben Werth haben wie für die rothgrünblinden Theile.

Ich mischte, wenn das herrschende Wetter eine Veränderung der Beleuchtung während der Versuchsdauer nicht befürchten liess, das unveränderliche Roth aus dem spectralrothen und dem blauen Sector und maass seine weisse Valenz; darauf mischte ich für dieselbe rothgrünblinde Netzhautstelle das unveränderliche Grün aus dem gelblichgrünen und blauen Sector und maass auch seine weisse Valenz. Endlich mischte ich für eine farbentüchtige (extramaculare) Netzhautstelle aus denselben drei farbigen Papieren ein Grau, welches mit dem der grauen Fläche bei passender Neigung der letzteren zum Fenster eine Gleichung ermöglichte.[1]) (Mischt man das Grau für die Stelle des directen Sehens, so erscheint bei indirectem Fixiren der Kreisfleck deutlich grünlich; ich musste, um jetzt wieder Grau herzustellen, den rothen Sector um 8—10° vergrössern, den grünen um ebensoviel verkleinern; im directen Sehen erschien

[1]) Da das Papier, aus welchem die graue Fläche hergestellt war, ein merkliches Korn hatte, während das durch das Loch sichtbare Grau des Kreisels wie alle Kreiselmischungen ganz homogen erschien, so war ein absolut gleiches Aussehen beider Grau trotz des schwach indirecten Sehens nicht möglich; für die Herstellung der Gleichung kommt dies indess nicht wesentlich in Betracht.

der Kreisfleck jetzt deutlich röthlich; der blaue Sector blieb bei beiden Mischungen gleich gross. Die Erscheinung erklärt sich aus der Absorption durch das Maculapigment. Diese Farbenänderung des aus Roth und Grün gemischten Grau im intra- und extramacularen Gebiete giebt uns ein Mittel an die Hand, die Ausdehnung des Netzhautbezirkes, innerhalb dessen die chromatische Absorption der Macula für unsere Versuchsbedingungen in Betracht kommt, messend zu bestimmen; wie erwähnt beträgt dieselbe für mich auf der temporalen Netzhauthälfte 6—7°.)

Die weisse Valenz des aus Roth, Grün und Blau gemischten Grau maass ich mit derselben Netzhautstelle, indem ich statt der drei farbigen einen weissen und einen schwarzen Sector auf die Scheibe brachte und denselben dasjenige Grössenverhältniss gab, bei welchem das entstandene Grau mit dem Grau der oberen Fläche gleich hell erschien.[1]) Die Menge des zur Erzeugung des Grau nöthigen Blau stimmte immer annähernd genau mit der berechneten (s. § 3). Aus den Mengen des mitverwendeten Gelblichgrün und Spectralroth ergaben sich also auch durch Rechnung sehr angenähert die Mengen des auf der Scheibe befindlichen unveränderlichen Grün und Roth. Die Summe der weissen Valenzen der beiden letzteren war nun stets ganz oder nahezu gleich der weissen Valenz des aus den drei farbigen Papieren gemischten Grau.

Beispiel I.

Zur Herstellung des unveränderlichen Roth ist eine Mischung von 53° Blau und 307° Roth nöthig; zur Herstellung des gleich hellen Grau aus Schwarz und Weiss muss dem weissen Sector eine Grösse von 33,5° gegeben werden:

(1) $307^0\,r + 53^0\,b_r = 33{,}5^0\,w_r + 326{,}5^0\,s_r$.

In gleicher Weise findet man für das unveränderliche Grün:

(2) $290^0\,gr + 70^0\,b_{gr} = 124^0\,w_{gr} + 236^0\,s_{gr}$.

[1]) Das aus dem Weiss und Schwarz gemischte Grau wich bisweilen im Tone ein wenig von dem Grau der Fläche ab; für die Herstellung der Helligkeitsgleichung war dies aber stets nur von ganz untergeordneter Bedeutung. Es war eben nicht möglich, die zur Herstellung der grauen Fläche benutzten Papiere von genau demselben Grau zu erhalten, welches durch Mischung des weissen und schwarzen Normalpapieres entstand.

Bei der Herstellung eines farblosen Grau für die innerste Stelle der extramacularen Netzhautzone, d. h. also für eine vollständig farbentüchtige Parthie fand ich:

(3) 168^0 R + 130^0 Gr + 62^0 B = 76^0 W + 284^0 S.

Aus Gleichung (1) und (2) berechnet sich (s. §. 4) $B_r + B_{gr} = 29{,}1^0 + 31{,}3^0 = 60{,}4^0$, was von dem experimentell gefundenen B um $1{,}6^0$ differirt.

Berechnet man aus den beiden ersten Gleichungen die Menge von Weiss, welche in dem aus dem unveränderlichen Roth und Grün hergestellten Mischgrau enthalten ist, so ergiebt sich

für $W_r + W_{gr} = 18{,}3^0 + 55{,}5^0 = 73{,}8^0$
(für $S_r + S_{gr} = 178{,}6^0 + 105{,}7^0 = 284{,}3^0$);

es differirt also das gefundene W von dem berechneten um $2{,}2^0$.[1])

Wir haben oben gesehen, dass auch für Netzhautstellen, die nur wenige Grade von der Stelle des directen Sehens entfernt sind, bei Herstellung eines mit der oberen Fläche gleich hellen Grau die einzelnen unter ganz gleichen äusseren Bedingungen vorgenommenen Messungen Unterschiede von durchschnittlich 2^0 ergaben.

Beispiel II.

(1) 315^0 r + 45^0 b_r = 31^0 w_r + 329^0 s_r.
(2) 288^0 gr + 72^0 b_{gr} = 124^0 w_{gr} + 236^0 s_{gr}.
(3) 172^0 R + 133^0 Gr + 55^0 B = 76^0 W + 284^0 S.

Die Berechnung ergiebt für

$B_r + B_{gr} = 24{,}5^0 + 33{,}3^0 = 57{,}8^0$

Differenz zwischen dem berechneten und dem gefundenen B = $2{,}8^0$; ferner findet man für

$W_r + W_{gr} = 16{,}9^0 + 57{,}2^0 = 74{,}1^0$ und für
$S_r + S_{gr} = 179{,}6^0 + 108{,}9^0 = 288{,}5^0$. —

Differenz zwischen dem berechneten und dem gefundenen W = $1{,}9^0$.

---

[1]) Dass die Summe der berechneten weissen und schwarzen Sectoren nicht immer genau 360° giebt, liegt in der oben hervorgehobenen kleinen Abweichung des gefundenen von dem berechneten Blau.

Beispiel III.

(1) $313^0\,r + 47^0\,b_r = 35^0\,w_r + 325^0\,s_r$.
(2) $292^0\,gr + 68^0\,b_{gr} = 135^0\,w_{gr} + 225^0\,s_{gr}$.
(3) $173^0\,R + 133^0\,Gr + 54^0\,B = 77^0\,W + 283^0\,S$.

Die Berechnung ergiebt für:

$$B_r + B_{gr} = 25{,}9^0 + 32{,}3^0 = 58{,}2^0$$

Differenz zwischen dem berechneten und dem gefundenen B $= 4{,}2^0$.

Ferner ergiebt sich für

$$W_r + W_{gr} = 19{,}3^0 + 61{,}4^0 = 80{,}7^0 \text{ und für}$$
$$S_r + S_{gr} = 179{,}6^0 + 102{,}4^0 = 282{,}0^0.$$

Differenz zwischen dem berechneten und dem gefundenen W $= 3{,}7^0$.

Beispiel IV.

(Beobachtung von Professor Hering.)

(1) $325^0\,r + 35^0\,b_r = 31^0\,w_r + 329^0\,s_r$.
(2) $297^0\,gr + 63^0\,b_{gr} = 137^0\,w_{gr} + 223^0\,s_{gr}$.
(3) $179^0\,R + 133^0\,Gr + 48^0\,B = 78^0\,W + 282^0\,S$.

Die Berechnung ergiebt für:

$$B_r + B_{gr} = 47{,}4^0;$$

Differenz zwischen dem berechneten und dem gefundenen B $= 0{,}6^0$.

Ferner ergiebt sich für:

$$W_r + W_{gr} = 17{,}0^0 + 61{,}3^0 = 78{,}3^0 \text{ und für}$$
$$S_r + S_{gr} = 181{,}2^0 + 99{,}8^0 = 281{,}0^0.$$

Differenz zwischen dem berechneten und dem gefundenen W $= 0{,}3^0$.

Um den Satz, dass die weissen Valenzen der farbigen Lichter für die farbentüchtigen extramacularen Netzhautparthieen ganz denselben Werth haben, wie für die farbenblinden Zonen, auch in Bezug auf blaues und gelbes Licht nachzuweisen, wurde ähnlich verfahren.

Ich stellte durch Mischung aus einem gelben und blauen Papier, die nahezu genau complementär waren, farbloses Grau

für die innerste extramaculare Netzhautzone her und bestimmte die weisse Valenz dieses Grau; um die weissen Valenzen des blauen und des gelben Pigmentlichtes bestimmen zu können, musste dasselbe durch Zumischung farblosen Lichtes genügend abgeschwächt werden, um auf einer nicht allzu excentrisch gelegenen Netzhautzone zu verschwinden.

Die zu unseren Versuchen verwendeten verdünnten blauen und gelben Farben verschwanden bei der gewöhnlich benutzten Grösse des Loches auf einer ca. 30—35° vom Fixationspunkte (auf dem horizontalen äusseren Meridian) entfernten Netzhautstelle (Näheres s. u.). Durch besondere Versuche wurde ermittelt, dass die Bestimmung der weissen Valenz mit diesen Netzhautstellen, in der oben angegebenen Weise, mit einer durchschnittlichen Genauigkeit von 4—5° möglich war.

Ich brachte, um die Zahl der Einzelmessungen und dadurch die Möglichkeit neuer Fehler thunlichst einzuschränken, sowohl das verdünnte Gelb als auch das verdünnte Blau durch passendes Verschieben der zugesetzten weissen und schwarzen Sectoren immer auf gleich grosse weisse Valenz mit dem durch Mischung des gesättigten Blau und Gelb erzeugten Grau, und ersparte dadurch zwei Einzelbestimmungen der weissen Valenz der gelben und blauen Scheibe. Es ist dabei offenbar ganz gleichgültig, in welchem Grössenverhältniss die zur Herstellung des verdünnten Gelb und Blau benutzten gelben und blauen Sectoren zu einander stehen.

Beispiel I.

Die Mischung des gelben und blauen Sectors ergiebt:

(1) $180^0\,B + 180^0\,G = 226^0\,W + 134^0\,S.$

Zur Herstellung des verdünnten Gelb wurde ein gelber Sector von 87° benutzt und durch Zumischung von Weiss und Schwarz auf gleiche weisse Valenz wie das Grau in Gleichung (1) gebracht; es ergab sich:

(2) $87^0\,g + 155^0\,w_g + 118^0\,s_g = 226^0\,w_g + 134^0\,s_g.$

In gleicher Weise für Blau:

(3) $90^0\,b + 184^0\,w_b + 86^0\,s_b = 226^0\,w_g + 134^0\,s_g.$

Aus (2) und (3) berechnet sich der Werth für

$$W_g + W_b = 146{,}8^0 + 84{,}0^0 = 230{,}8^0,$$

was von dem gefundenen Werthe um 4,8° abweicht.

Beispiel II.

$$\left.\begin{array}{l}(1)\ 173^0\,B + 187^0\,G \\ (2)\ 90^0\,g + 160^0\,w_g + 110^0\,s_g \\ (3)\ 90^0\,b + 193^0\,w_b + 77^0\,s_b\end{array}\right\} = 236^0\,w + 124^0\,s.$$

aus (2) und (3) ergibt sich:

$$W_g + W_b = 157{,}9^0 + 82{,}6^0 = 240{,}5^0.$$

Differenz zwischen dem berechneten und dem gefundenen Werthe $= 4{,}5^0$.

Beispiel III.

$$\left.\begin{array}{l}(1)\ 182{,}5^0\,B + 177{,}5^0\,G \\ (2)\ 102^0\,g + 138^0\,w_g + 120^0\,s_g \\ (3)\ 100^0\,b + 184^0\,w_b + 76^0\,s_b\end{array}\right\} = 225^0\,W + 135^0\,S.$$

aus (2) und (3) ergiebt sich:

$$W_g + W_b = 151{,}3^0 + 74{,}8^0 = 226{,}1^0.$$

Differenz zwischen dem berechneten und dem gefundenen Werthe $= 1{,}1^0$.

§ 7.

Das Vermögen der Rothempfindung nimmt mit wachsendem Abstande von der fovea centralis genau in demselben Maasse ab, wie das der Grünempfindung, das Vermögen der Gelbempfindung genau ebenso wie das der Blauempfindung.

Um über das gegenseitige Verhältniss der Abnahme des Empfindungsvermögens für Roth und Grün resp. Blau und Gelb überhaupt Untersuchungen anstellen zu können, ist es zunächst erforderlich, für beide Arten des Empfindungsvermögens ein gemeinsames Maass zu finden. Verschiedene grüne Lichter besitzen die Fähigkeit, grüne Empfindung zu erzeugen, in sehr verschiedenem Maasse, sie sind, um es kurz zu bezeichnen, sehr verschieden grünwirkend. Das mehr oder minder grosse Vermögen eines Lichtes, grün zu wirken, bezeichnen wir mit Hering als die grüne Valenz oder den Grünwerth des bezüglichen Lichtes.

Bestimmen und messen lässt sich derselbe nur in Bezug auf ein als Normalgrün gewähltes Pigment, welches unter genau denselben Beleuchtungsverhältnissen wie das zu untersuchende gesehen wird. Ganz Analoges gilt von dem Roth-, Gelb- und Blauwerthe eines Pigmentes.

Für die vorliegende Frage handelt es sich aber nicht bloss darum die Grünwerthe oder die Rothwerthe verschiedener Pigmente je unter sich zu vergleichen, sondern den Grünwerth eines grünwirkenden mit dem Rothwerthe eines rothwirkenden Pigmentes.

Als das Nächstliegende erscheint es nun, einem roth- und einem grünwirkenden Pigmente den gleichen Roth- und Grünwerth dann zuzuschreiben, wenn dieselben zu gleichen Theilen z. B. auf dem Kreisel gemischt eine farblose Mischung geben, im Falle sie dazu aber in einem anderen Verhältnisse gemischt werden müssen, anzunehmen, dass sich der Rothwerth des einen zum Grünwerthe des anderen umgekehrt verhält wie die Grösse der beiden zur Herstellung einer farblosen Mischung nöthigen Sectoren.

Dabei ist jedoch Folgendes zu bedenken. Bekanntlich kann uns ein sonst weiss erscheinendes Papier röthlich oder gelblich erscheinen, wenn wir z. B. vorher eine grüne oder eine blaue Fläche betrachtet haben und umgekehrt; die Annahme einer Gleichheit zwischen dem Roth- und dem Grünwerthe zweier Pigmente wäre hiernach also immer nur für eine ganz bestimmte chromatische Stimmung der betreffenden Netzhautstelle denkbar; veränderte Stimmung derselben könnte sofort aus der zuvor bestandenen Gleichheit eine Ungleichheit machen. Durch die Sclera und Iris dringt fortwährend etwas Licht ins Auge, welches im Wesentlichen roth gefärbt ist; die Farbe des Himmelslichtes ist eine wechselnde, die Farben der Zimmerwände und der im Zimmer befindlichen Gegenstände geben fortwährend Anlass zu farbiger Reizung der Netzhaut; es ist also das Auge stets bald mehr für die eine, bald mehr für die an-

dere Farbe ermüdet oder nach Hering adaptirt, und es könnte auf den ersten Blick unzulässig erscheinen, aus der Farblosigkeit des auf dem Kreisel aus einem rothen und grünen oder einem blauen und gelben Sector zusammengestellten Gemisches das Verhältniss zwischen Roth- und Grünwerth, sowie zwischen Gelb- und Blauwerth der beiden Sectoren bestimmen zu wollen.

Obwohl nun diese Bedenken schon aus theoretischen Gründen unwesentlich erschienen, sofern nur Sorge getragen war, dass alle auf einander bezogenen Versuche unter ganz gleichen äusseren Verhältnissen angestellt wurden, so habe ich doch nicht verabsäumt den wesentlichen Theil der im Folgenden mitgetheilten Bestimmungen auch mit einem durch längere Zeit vor jedem Lichtzutritt geschützten Auge und mit Benützung eines trichterförmigen Schirmes, welcher das Auge vor seitlich einfallendem Lichte schützt (s. u.), und auf schwarzem Grunde anzustellen, ohne in Bezug auf die hier in Frage kommenden Punkte zu einem anderen Ergebnisse zu gelangen als unter den anderen gewöhnlichen Beleuchtungsverhältnissen des Auges.

Nachdem ich mit der oben beschriebenen Methode für die eben herrschende Beleuchtung das unveränderliche Roth und Grün hergestellt hatte, wozu, um gleich ein bestimmtes Beispiel zu wählen 307° Roth (Spectralroth) und 53° Blau für die eine und 290° Grün (Gelblichgrün) und 70° Blau für die andere Mischung nöthig waren, wurde aus demselben Spectralroth, Grün und Blau für die farbentüchtige (extramaculare) Netzhautzone eine farblose Mischung erzeugt; hierzu waren nöthig 168° Spectralroth + 130° Grün + 62° Blau (die Berechnung des Blau aus den beiden ersten Mischungen ergiebt 60,4°). Hätte man nun auf dem Kreisel einmal die Mischung 307° Spectralroth + 53° Blau, und dann die Mischung 237,5° Grün + 57,3° Blau + 65,2° Schwarz zusammengestellt, so wäre nach dem Eingangs Gesagten

der Rothwerth der ersten dem Grünwerthe der zweiten Scheibe gleichzusetzen, die Scheiben wären, wie Hering sagt, gegenfarbig äquivalent.

Dabei hätten aber die beiden Mischungen eine sehr verschieden grosse weisse Valenz. Zur Untersuchung der uns vorliegenden Frage ist aber ein unumgängliches Erforderniss, dass die Scheiben nicht bloss gleich grosse farbige, sondern auch gleich grosse weisse Valenz haben.

Wenn ich auf dem Kreisel z. B. das eine Mal 180° des unveränderlichen Grün mit 180° Schwarz, ein anderes Mal dasselbe Grün mit 180° Weiss mische und untersuche, in welchem Abstande vom fixirten Punkte für denselben Meridian die eine und die andere Mischung, z. B. auf dunkelgrauem Grunde farblos wird, so finde ich für die erste gesättigter erscheinende Farbe einen beträchtlich grösseren Abstand, als für die letztere, obwohl beide Mischungen genau denselben Grünwerth haben. — So wurde in dem angeführten Beispiele die Farbe 180° Gr + 180° S auf einem Grunde von etwa gleicher Helligkeit in 25° Entfernung von der Netzhautmitte (auf dem horizontalen äusseren Meridian) farblos, während die Mischung 180° Gr + 180° W auf dem gleichen Grunde schon bei einer Entfernung von 13° farblos erschien. Je grösser bei gleicher farbiger Valenz eines Lichtes die gleichzeitige weisse Valenz desselben ist, desto leichter kann bei entsprechender Herabsetzung des Sinnes für Grün das letztere unter die Schwelle der Wahrnehmbarkeit kommen. Sollen also auf der Netzhaut die Grenzen der Wahrnehmbarkeit für Roth und für Grün vergleichend untersucht werden, so ist es unbedingt nöthig, die beiden bezüglichen Lichter der Kreiselmischung nicht nur auf gleich grosse farbige, sondern auch auf gleich grosse weisse Valenz zu bringen. Die Versuche wurden bei einer während der Versuchsdauer voraussichtlich gleichbleibenden Beleuchtung in der Weise angestellt, dass zunächst durch Mischung eines farb-

losen Grau aus Roth, Grün und Blau das Verhältniss ermittelt wurde, in welchem für die herrschende Beleuchtung die Grösse des rothen Sectors auf der später herzustellenden Scheibe mit unveränderlichem Roth zur Grösse des grünen Sectors auf der Scheibe mit dem unveränderlichen Grün stehen musste, damit beide gleiche farbige Valenz erhielten. Das graue Papier des Rahmens wurde so gewählt, dass seine Helligkeit ungefähr in der Mitte zwischen derjenigen des grünen und des rothen Papieres lag.

Sodann wurde das unveränderliche Roth auf dem Kreisel hergestellt und demselben ein entsprechend grosser weisser Sector zugesetzt, um der rotirenden Scheibe genau die gleiche Helligkeit mit der grauen Fläche in angenähert horizontaler Lage derselben zu geben. Hierauf wurde das unveränderliche Grün von gleicher Helligkeit auf dem Kreisel zusammengestellt: aus der ersten Gleichung (Mischung von Roth, Grün und Blau) berechnete sich die Grösse des grünen Sectors, welche nöthig war, um der rotirenden Scheibe die entsprechende grüne Valenz zu geben; der übrige Theil der Scheibe wurde aus einem blauen, einem weissen und einem schwarzen Sector gebildet und das Verhältniss dieser drei so lange variirt, bis das Grün neutral und wieder auf genau gleiche Helligkeit mit der grauen Fläche gebracht war, deren Neigung nach der Herstellung des reinen Roth unverändert geblieben war.

Für unseren besonderen Zweck war dieses etwas umständlichere Vorgehen der Bestimmung der Sectorengrösse durch Rechnung deshalb vorzuziehen, weil das beigemischte Weiss im Vergleich zum Grau der oberen Fläche eine gelbe Valenz besass, was durch Vergrösserung des blauen Sectors ausgeglichen werden musste, und weil dadurch eine so genaue Berechnung wie in den früheren Versuchen erschwert wurde.[1]) Vergl. übrigens den Nachtrag S. 62.

[1]) Vergleicht man das in dieser Weise hergestellte Roth und Grün von genau gleich grosser farbiger und gleich grosser weisser

Zur Bestimmung der Gesichtsfeldgrenzen für dieses unveränderliche Roth und Grün von gleicher farbiger und gleicher weisser Valenz befindet sich das untersuchende Auge bei fixirtem Kopfe genau vertical über dem Loche in 25 cm Entfernung von demselben und folgt den Bewegungen eines Punktes, welcher in den verschiedenen Meridianen von der Peripherie gegen das Loch hin vorgeschoben wird. Das letztere ist wie bei den früheren Versuchen durch ein Papier von der gleichen Helligkeit mit der grauen Fläche verdeckt und wird nur in kleinen Pausen für ganz kurze Zeit durch Wegziehen des Papieres freigelegt.

Hierbei ist die Bestimmung derjenigen Stelle, an welcher auf der vorher gleichmässig grau erschienenen Fläche zuerst ein rother oder grüner Kreisfleck auftritt, mit sehr viel grösserer Genauigkeit möglich, als bei den früheren Methoden, wo es galt den Punkt zu bezeichnen, an welchem ein schon lange vorher sichtbar gewesenes Object beginnt einen bestimmten Farbenton zu zeigen. Wie aus der folgenden Tabelle hervorgeht, ist die Fehlergrenze bei den einzelnen Messungen selten grösser als $1—1^1/_2{}^0$ (s. u.).

Die Messungen wurden in acht verschiedenen Meridianen vorgenommen und für jeden einzelnen Meridian mindestens dreimal wiederholt; die Entfernung des Punktes, an welchem der farbige Fleck sichtbar wurde, von dem Rande des Loches

---

Valenz, indem man etwa beide auf den kleineren Kreiseln des erstbeschriebenen Apparates auf schwarzem Grunde nebeneinander untersucht, so erscheint in der Regel, wenn das Auge vorher dem Tageslichte ausgesetzt war, das Grün entschieden gesättigter als das Roth; dieses dürfte möglicherweise darauf zurückzuführen sein, dass das dem Tageslichte ausgesetzte Auge stets bis zu einem gewissen Grade für Roth ermüdet ist und daher eine verhältnissmässig grössere Grünempfindlichkeit besitzt; hat man ein Auge genügend lange vor Lichteinfall geschützt, und betrachtet dann die Farben, so hat jetzt die scheinbare Sättigung des Roth zu-, die des Grün abgenommen, und ein Sättigungsunterschied zwischen beiden ist nicht mehr wahrzunehmen.

wurde mit dem Bandmaasse abgemessen und mit Hilfe einer Tabelle in Winkelgrade umgesetzt; für die folgenden Beispiele ist 1 Centimeter nahezu genau = 2 Winkelgraden. Selbstverständlich war die Grösse des farbigen Objectes (d. i. des Loches in dem grauen Rahmen) für alle unter einander zu vergleichenden Versuche gleich gross (bei den folgenden Beobachtungen = 14 mm im Durchmesser); denn unter im Uebrigen gleichen Verhältnissen wird eine Farbe um so weiter peripherwärts noch wahrgenommen, je grösser das farbige Feld ist; so lag für dasselbe Roth auf demselben grauen Grunde die Grenze der Wahrnehmbarkeit im horizontalen äusseren Meridian

bei 20°, wenn der Durchmesser des Loches 7 mm betrug.
„ 24°, „ „ „ „ „ 10 „
„ 27°, „ „ „ „ „ 14 „
„ 32°, „ „ „ „ „ 30 „

Messung der Gesichtsfeldgrenzen für Roth und Grün.

Beispiel I.

Zur Herstellung des farblosen Grau waren nöthig:

193° Roth + 132,5° Grün + 34,5° Blau.

Das unveränderliche Roth wurde gebildet durch Mischen von

231° Roth + 38° Blau + 91° Weiss.

Danach ergab sich für das unveränderliche Grün die Mischung

158,5° Gr + 36° Bl + 113,5° S + 52° W.

Die Gesichtsfeldmessung ergab folgende Zahlen:

(Die Meridianbezeichnung bezieht sich auf die Netzhautmeridiane.)

	Grenzen für Roth in cm.			Mittel
aussen	10,5;	10,7;	10,8;	10,6
aussen oben	8,5;	8,3;	8,3;	8,35
oben	8,5;	8,5;	8,4:	8,5
innen oben	14,2;	14,0;	14,3;	14,2
innen	22,2;	22,7;	20,5;	21,8
innen unten	15,6;	17,4;	16,5;	16,5
unten	7,3;	7,0;	7,0;	7,1
aussen unten	8,3;	7,9;	7,9;	8,0.

	Grenzen für Grün in cm.			Mittel
aussen	10,6;	10,8;	10,9;	10,80
aussen oben	8,4;	8,2;	8,1;	8,2
oben	8,7;	8,3;	8,4;	8,45
innen oben	14,0;	14,8;	15,2;	14,6
innen	22,0;	20,0;	21,6;	21,3
innen unten	15,4;	15,5;	16,4;	15,8
unten	7,0;	7,4;	7,0;	7,1
aussen unten	7,9;	7,8;	7,9;	7,8.

Da für diese Entfernungen 1 cm nahezu genau 2° am Perimeter entspricht, also 1 mm = 0,2°, so ergiebt sich aus der Tabelle, dass auf der äusseren Netzhauthälfte, wo viel genauere Bestimmungen möglich sind, die Grenzen für Roth und Grün durchweg um weniger als $^1/_2$° von einander abgehen; auf der inneren Netzhauthälfte finden sich Unterschiede von höchstens 1,4°; aus den Einzelbestimmungen geht aber hervor, dass die Schwankungen überhaupt hier grösser sind, und der mittlere Unterschied zwischen der Roth- und der Grüngrenze ist kleiner als die grösste Abweichung zwischen den Einzelbestimmungen für eine und dieselbe Farbe; wir sind daher berechtigt, auch diese Differenz als innerhalb der Grenzen der unvermeidlichen Fehler liegend anzusehen.

Beispiel II.

Zur Herstellung des farblosen Grau waren nöthig:

157,5° R + 148,5° Gr + 54° Bl.

Das unveränderliche Roth wurde hergestellt durch Mischung von

200° R + 48° B + 66° S + 46° W.

Daraus fand sich für das unveränderliche Grün

188° Gr + 39° B + 133° S.

Indem ich die farbigen Sectoren beider Scheiben auf drei Viertel, die Hälfte, ein Viertel der ursprünglichen Grösse reducirte und durch entsprechend grosse Sectoren von Weiss und Schwarz ersetzte, konnte ich mir verschieden gesättigte Abstufungen des unveränderlichen Roth und Grün herstellen, derart, dass für jede Stufe das Roth und das Grün wieder gleich grosse weisse Valenz hatten; selbstverständlich hatten die correspondirenden Stufen auch gleich grosse farbige Valenz; für jede der vier Stufen wurden die Grenzen (der hier möglichen grösseren Genauigkeit wegen nur für den horizontalen äusseren Meridian) bestimmt.

a) für Roth.

		Grenzen in cm.			Mittel
I.	200R + 48B + 46W + 66S:	12,6	12,6	12,6	12,6
II.	150R + 36B + 50W + 124S:	12,0	11,9	12,0	12,0
III.	100R + 24B + 54W + 182S:	11,2	11,3	11,4	11,3
IV.	50R + 12B + 58W + 240S:	9,2	9,4	9,7	9,5

b) für Grün.

		Grenzen in cm.			Mittel
I.	188Gr + 40B + 132S	12,4	12,5	12,5	12,5
II.	141Gr + 30B + 16W + 173S:	11,6	11,9	12,0	11,85
III.	94Gr + 20B + 31W + 215S:	11,3	11,4	11,4	11,3
IV.	47Gr + 10B + 47W + 256S:	9,5	9,6	9,7	9,6.

In jeder der vier verschiedenen Abstufungen der unveränderlichen Farbentöne fallen die Grenzen für Roth und für Grün wiederum nahezu genau zusammen; der Unterschied beträgt durchweg weniger als $^1/_2{}^0$, liegt also wieder innerhalb der Grenzen der unvermeidlichen Fehler.

Die Grenzen für Blau und Gelb wurden an dem gleichen Apparate nur für die temporale Netzhauthälfte und auch hier nur mit wenig gesättigten Farben geprüft, da die Bestimmungen bei allzu indirectem Sehen nicht exact genug sind, um daraus Schlüsse auf die grössere oder kleinere Ausdehnung des einen oder anderen Feldes ziehen zu können.

Es fand sich für eine Versuchsreihe:

(1) 200^0 Bl + 160^0 G = 159^0 W + 201^0 S.
(2) 63^0 Bl + 145^0 W + 152^0 S = 159^0 W + 201^0 S.
(3) 50^0 G + 124^0 W + 186^0 S = 159^0 W + 201^0 S.

(Die Berechnung ergiebt Wg + Wb = $156{,}4^0$; die weissen Valenzen stimmen also bis auf $2{,}6^0$ genau.) Die Grenzbestimmung ergab für

		Grenzen in cm.			Mittel
a) Gelb.	aussen	18,0	17,8	17,6	17,8
	aussen oben	16,6	16,9	16,7	16,7
	aussen unten	16,2	15,8	16,0	15,95

		Grenzen in cm.			Mittel
b) Blau.	aussen	17,8	17,5	17,2	17,5
	aussen oben	16,2	16,6	16,4	16,4
	aussen unten	15,8	15,6	16,5	16,1;

es zeigt sich also, dass die Grenzen für Gelb und Blau auf dem horizontalen äusseren, sowie auf dem äusseren oberen

und äusseren unteren Netzhautmeridian um weniger als 1° von einander abweichen, wenn die Mengen von Gelb und Blau in jeder der zu untersuchenden Farben so gewählt sind, dass sie für eine extramaculare Netzhautzone gleich grosse farbige und gleich grosse weisse Valenz haben.

Es wurde übrigens die Messung der Gesichtsfeldgrenzen für die verschiedenen Farben nicht bloss mit der oben beschriebenen Methode vorgenommen, vielmehr hatte ich schon vorher ausgedehnte Beobachtungsreihen noch in der Weise angestellt, dass ich die unveränderlichen Farbentöne mit Hülfe von farbigen Papieren herstellte, deren weisse Valenz früher auf ganz anderem Wege[1]) mit Hülfe einer von Herrn Prof. Hering angegebenen Methode bestimmt worden war. Die Grösse der weissen, resp. schwarzen Sectoren, welche nothwendig waren, um die zu vergleichenden Farben auf gleich grosse weisse Valenz zu bringen, wurde durch Rechnung, die Aequivalenz in Bezug auf die Farbe in der gleichen Weise wie bei den obigen Versuchen ermittelt. Diese Methode ergiebt keine so genauen Resultate, wie die erstbeschriebene, weil erstens die Bestimmung der weissen Valenz nicht jedesmal von Neuem für die gegebene Beleuchtung vorgenommen wurde und weil zweitens die Beurtheilung des ersten Auftretens einer Farbe in einem schon vorher gesehenen farblosen Felde viel weniger genaue Bestimmungen zulässt als das Auftauchen und Verschwinden des farbigen Feldes bei der ersten Methode. Gleichwohl führte sie zu demselben Ergebnisse. Wir theilen die bezüglichen Beobachtungen an dieser Stelle mit, weil sie sich mehr an die gewöhnliche Art der Perimeteruntersuchungen anschliessen.

Die Versuche nahm ich an dem in § 2 beschriebenen Kreisel vor; die farbigen 3 cm im Durchmesser haltenden Scheiben rotirten auf einem grossen gleichmässig schwarzen Grunde; die Fixation des Kopfes etc. geschah wie bei

[1]) Vergl. Hillebrand und Hering l. c. S. 24 ff.

den obigen Versuchen; mehrfach wurde zum Schutze des Auges vor seitlich einfallendem Lichte ein weiter, innen geschwärzter Trichter aus Pappe benutzt, dessen obere engere Oeffnung so hergerichtet war, dass sie an die das Auge umgebenden Weichtheile allenthalben dicht anschloss. Ich nahm die Versuche an mir selbst in grösserer Zahl, in kleinerer auch an mehreren Collegen vor; da die bei diesen gefundenen Ergebnisse mit den an meinem eigenen Auge gemachten Beobachtungen in allen wesentlichen Punkten übereinstimmen, so beschränke ich mich auf die Wiedergabe der letzteren.

Die zur Untersuchung benutzten Scheiben bestanden aus

(1) $230^0\,R + 40^0\,B + 90^0\,W$

(2) $225^0\,Gr + 16^0\,B + 6^0\,W + 113^0\,S.$

Da aus den früheren Betimmungen sich für die weisse Valenz der einzelnen Pigmente ergeben hatte, dass

$$360^0\,R = 10^0\,W$$
$$360^0\,B = 90^0\,W$$
$$360^0\,Gr = 154^0\,W,$$

so ersieht man aus den Gleichungen, dass die weisse Valenz beider Farben nahe gleich gross ist; die Grösse der farbigen Sectoren entspricht den bekannten Anforderungen.

Die Grenzbestimmung ergab folgende Zahlen (in Centimetern):

	für Roth		für Grün	
	(Mittel a. 16 Vers.)	Mittl. Fehler	(Mittel a. 16 Vers.)	Mittl. Fehler
aussen	10,2	0,3	10,3	0,3
aussen oben	14,0	0,7	14,1	0,8
oben	15,8	0,3	16,0	0,3
innen oben	23,4	0,7	23,6	1,0
innen	29,0	1,0	29,3	1,3
innen unten	19,1	1,0	19,0	0,9
unten	15,1	0,5	14,9	0,6
aussen unten	14,2	0,3	14,5	0,4.

Für ein anderes Roth und Grün, welches durch Verkleinerung der farbigen Sectoren auf die Hälfte und ausserdem noch durch Vermehrung der weissen Valenz verdünnt worden war, fand ich die folgenden Zahlen:

	für Roth		für Grün	
	(Mittel a. 16 Vers.)	Mittl. Fehler	(Mittel a. 16 Vers.)	Mittl. Fehler
aussen	8,8	0,4	8,4	0,3
aussen oben	9,0	0,4	8,4	0,5
oben	9,2	0,3	9,2	0,3
innen oben	12,0	1,3	12,0	0,9
innen	15,6	1,1	15,1	0,7
innen unten	10,3	0,6	9,8	0,7
unten	8,3	0,4	8,4	0,4
aussen unten	9,3	0,8	10,0	0,8.

Betrachtet man die erste der beiden Tabellen, so ergiebt sich, dass die grösste Differenz zwischen der Grenze für Roth und jener für Grün in einem Meridian 0,3 cm d. i. weniger als 1^0 beträgt, was aber innerhalb der Grenzen der unvermeidlichen Fehler liegt, wie aus der beigefügten Tabelle der mittleren Fehler hervorgeht.

Für das verdünnte Roth und Grün sind die Bestimmungen nicht mit der gleichen Uebereinstimmung ausgefallen. Die grösste Differenz zwischen der Grenze für Roth und jener für Grün beträgt im äusseren unteren Quadranten 0,7 cm d. i. $1^1/_2{}^0$, doch dürfen wir daraus noch nicht auf eine Verschiedenheit der Grenzen für Roth und Grün in dem betreffenden Meridian überhaupt schliessen, wenn wir berücksichtigen, dass gerade bei diesen Bestimmungen sich auch ein verhältnissmässig grosser mittlerer Fehler (über $1^1/_2{}^0$) fand. Beide Versuchsreihen liefern uns vielmehr wieder den Beweis, dass die Grenzen für gleichwerthige Mengen von Roth und Grün zusammenfallen.

Die Grenzbestimmung für Gelb und Blau gab ein gleiches Resultat, wenn die Mengen von Gelb und von Blau so gewählt waren, dass aus ihrer Mischung farbloses Grau für die extramaculare Netzhautzone entstand.

Die benützten Scheiben waren gebildet aus

(1) 105 G + 60 W + 195 S.

und (2) 85 B + 84 W + 191 S.

Die weisse Valenz des hierzu benutzten Gelb betrug (nach früherer Bestimmung) . . . . . 190^0

die weisse Valenz des bezüglichen Blau . . . . . 133^0

farbloses Grau entstand durch Mischung von 199^0 G mit 161^0 B.

Grenzen	für Roth		für Grün	
	(Mittel a. 16 Vers.)	Mittl. Fehler	(Mittel a. 16 Vers.)	Mittl. Fehler
aussen	20,4	1,0	20,6	1,0
oben	24,5	0,7	24,9	0,7
unten	18,3	0,5	18,8	0,5

Auch hier glaubte ich aus den oben erwähnten Gründen auf eine Grenzbestimmung für die nasale Netzhauthälfte verzichten zu sollen; für die temporale fallen, wie man sieht, die Grenzen soweit zusammen, dass die grösste Differenz 0,5 cm, d. i. etwa 1° beträgt; die beigegebenen Zahlen für die mittleren Fehler zeigen, dass diese Differenz innerhalb der Fehlergrenzen liegt.

Hatte ich das Gelb und Blau für die intramaculare Netzhautparthie zu farblosem Grau gemischt und berechnete danach die Mengen von Gelb und Blau für jede der einzelnen Scheiben, so fanden sich durchweg für Blau weitere Grenzen als für Gelb, und zwar betrug der Unterschied im Mittel 2—3°; es erklärt sich dies zur Genüge daraus, dass zur Mischung von farblosem Grau für die Stelle des directen Sehens wegen der stärkeren Absorption blauer Strahlen durch das Maculapigment nicht unbeträchtlich grössere Mengen von Blau erforderlich sind. Das in dem letzten Beispiel angeführte Blau und Gelb, welche auf der extramacularen Zone farbloses Grau gaben bei der Mischung 199° G + 161° B, mussten, um an Stelle des directen Sehens farbloses Grau zu liefern, zu gleichen Theilen gemischt werden, also 180° G + 180° B. Im indirecten Sehen erschien diese Mischung bläulich.

Auf die Wahrnehmbarkeit und das frühere oder spätere Verschwinden einer Farbe beim indirecten Sehen ist von wesentlichem Einflusse auch das Verhältniss, in welchem die weisse Valenz der Farbe zu jener des Grundes steht; die Farbe wird am weitesten peripherwärts wahrgenommen, wenn der Grund die gleiche weisse Valenz besitzt; sie verschwindet um so früher, je grösser der Unterschied zwischen den weissen Valenzen beider ist. Für ein unveränderliches Roth, dessen weisse Valenz = 95° betrug, lag im horizontalen äusseren Meridian die Grenze der Wahrnehmbarkeit, wenn dem Grunde die gleiche weisse Valenz gegeben war, in 27° Entfernung von der Stelle des direc-

ten Sehens; auf schwarzem Grunde erschien der Kreisfleck schon bei 19° Entfernung farblos, hellweiss, auf weissem Grunde bei 13° farblos, dunkelgrau. Durch eine besondere Versuchsanordnung, welche es ermöglichte, den Unterschied zwischen der weissen Valenz der Farbe und jener des Grundes innerhalb noch weiterer Grenzen zu variiren als bei dem beschriebenen Apparate, konnte ich auch für das directe Sehen nicht allzu gesättigte Farben ausschliesslich durch Veränderung der weissen Valenz des Grundes zum Verschwinden bringen; an die Stelle der farbigen Empfindung trat eine farblose, und zwar je nach der weissen Valenz des Grundes dunkles Grau oder helles Weiss.[1])

§ 8.

Herstellung von Farbengleichungen.

Wir haben früher (§ 6) gelegentlich der Untersuchung der unveränderlichen Farbentöne gesehen, dass eine Gleichung zwischen dem Grau der oberen Fläche und dem durch Mischung aus Roth, Grün und Blau auf dem Kreisel entstandenen Grau, welche für die Stelle des directen Sehens gebildet worden war, nicht bestehen blieb, sobald sie mit einer extramacularen (farbentüchtigen) Netzhautstelle gesehen wurde; noch viel auffälliger macht sich dieser Unterschied bei gewissen Gleichungen zwischen einem aus zwei homogenen Lichtern gemischten Lichte einerseits und einem aus einem homogenen und weissen Lichte gemischten Lichte andererseits geltend. Die (theoretisch wichtigen) Untersuchungen über das Verhalten von Farbengleichungen auf dem farbentüchtigen und auf dem rothgrünblinden Theile der Netzhaut müssen daher wiederum unter Ausschluss des intramacularen Netzhautgebietes vorgenommen werden.

---

[1]) Vergl. Hering, zur Lehre vom Lichtsinne § 43. S. 124 der zweiten Auflage.

Zunächst wurde eine Reihe diesbezüglicher Versuche mit Spectralfarben angestellt. Bei dem oben an zweiter Stelle beschriebenen Spectralapparate wurde die eine Hälfte des kreisförmigen Gesichtsfeldes mit homogenem Lichte erfüllt, die andere mit einem Mischlichte aus zwei homogenen Farben, und zwar in der Weise, dass an dem entsprechenden Collimatorrohre an Stelle des einen Spaltes zwei angebracht wurden, deren gegenseitiger Abstand durch Einsetzen von Schaltstücken von verschiedener Breite geändert werden konnte; auf diese Weise war es möglich, beliebige Farben des Spectrums miteinander zu mischen.

Es wurden nun zunächst durch entsprechende Verschiebung des einen oder anderen Collimatorrohres und durch Reguliren des Mengenverhältnisses der gemischten Lichter die beiden nur durch eine feine Linie von einander getrennten Gesichtsfeldhälften einander möglichst ähnlich gemacht. Da die Mischfarbe in der Regel weniger gesättigt erscheint, als die im Tone entsprechende homogene Farbe, so musste diesenfalls zur Herstellung völliger Gleichheit dem homogenen noch farbloses Licht zugemischt werden, was durch eine besondere Vorrichtung an dem Apparate sich leicht bewerkstelligen liess. Auf diese Weise wurde eine grössere Anzahl von Gleichungen für die extramaculare farbentüchtige Netzhaut hergestellt, so beispielsweise zwischen Gelb einer- und Roth und Grün andererseits; ferner zwischen einem aus Spectralroth und Blaugrün gemischten Grau und dem — entsprechend abgeschwächten — Tageslichte; zwischen homogenem und einem aus Roth und Blau gemischten Violett u. s. f. (im Ganzen untersuchte ich zehn solcher Gleichungen). Es fand sich regelmässig, dass eine Gleichung, welche für die innerste extramaculare Netzhautzone hergestellt worden war, auf allen übrigen extramacularen farbentüchtigen wie farbenblinden Stellen der Netzhaut bestehen blieb.

Um diesen Satz auch für Pigmentlichter nachzuweisen,

bedienten wir uns wieder des oben beschriebenen Kreisels. Die erwähnte Gleichung zwischen dem Grau der Fläche und dem aus Roth, Grün und Blau für die extramaculare Zone gebildeten Mischgrau des Kreisels blieb bestehen, mit welchem Theile der extramacularen Netzhaut man sie auch betrachtete; ersetzte man die obere graue Fläche durch ein beliebiges aber nicht zu gesättigtes farbiges Papier und stellte auf dem Kreisel durch Mischung aus beliebig gewählten anderen hinreichend gesättigten Farben (eventuell unter Zusatz von Weiss oder Schwarz) eine Gleichung her, so blieb dieselbe auch für die ganze übrige Netzhaut bestehen. In zweiter Linie wurde mit dem Kreiselapparat eine Reihe von Gleichungen für die rothgrünblinde Netzhautzone gebildet. Wir haben oben (§ 5), gelegentlich der Herstellung des unveränderlichen Roth gesehen, dass bei entsprechender Helligkeit der oberen Fläche der farbige Kreisfleck verschwand, sobald sein Bild auf eine rothgrünblinde Netzhautstelle fiel, und dass derselbe dann auch auf allen übrigen rothgrünblinden Netzhautstellen unsichtbar blieb. In diesem Falle handelte es sich um eine Gleichung zwischen dem Grau der oberen Fläche und dem Grau, welches durch Mischung der in dem grossen spectralrothen Sector enthaltenen weissen Valenz mit der des blauen Sectors entstand. Um Gleichungen zwischen verschiedenen Farben für die rothgrünblinde Netzhautzone herzustellen, wurde die graue Fläche durch eine entsprechende farbige Fläche ersetzt. Es durften hierzu nur wenig gesättigte Papiere verwendet werden; nahm ich sattere Farben, so musste zur Herstellung einer Gleichung entweder die Kreiselfarbe so gewählt sein, dass sie in der Farbe der oberen Fläche auch für die farbentüchtige Netzhaut schon nahe stand, oder es musste, wenn Gleichungen zwischen Farben hergestellt werden sollten, welche auf dem Farbenzirkel weiter auseinander liegen, das Auge so stark abgelenkt werden, dass die Beobachtungen allzu ungenau wurden; denn es rücken, wie

wir sahen, die Grenzen für Roth und Grün um so weiter hinaus, je grösser das farbige Object (in unserem Falle die Umgebung des Loches) ist, und weiterhin nimmt bei grosser Sättigung der oberen Fläche die Sättigung der Farbe des Kreisfleckes im Contraste beträchtlich zu, wodurch auch diese noch weiter peripher wahrgenommen wird.

Unter den mir zur Verfügung stehenden farbigen Papieren, welche die obere Fläche bilden sollten, erwies sich ein rosafarbiges, ein gelbrothes, ein gelbgrünes und ein blaugrünes am geeignetsten zur Herstellung von Gleichungen.

Es wurden Gleichungen gebildet zwischen Rosa (auf der oberen Fläche) und Blau, Grün und Weiss auf dem Kreisel; zwischen Blaugrün oben und Blau, Roth und Weiss unten, zwischen Gelbgrün oben und Gelb, Roth und Weiss unten, endlich zwischen Gelbroth oben und Gelb, Grün und Weiss unten.

Die Grösse der einzelnen Sectoren auf dem Kreisel wurde so lange variirt, bis der dem Loche in der oberen Fläche entsprechende Kreisfleck, wenn sein Bild auf eine rothgrünblinde Netzhautzone zu liegen kam, vollständig verschwand. Da auf einem grossen Theile der rothgrünblinden Netzhautparthieen die Empfindlichkeit für Blau und Gelb, sowie jene für Helligkeitsunterschiede, wie wir früher sahen, noch eine beträchtliche ist, so war die Herstellung solcher Gleichungen mit grosser Genauigkeit möglich.

War der Kreisfleck für eine rothgrünblinde Netzhautstelle verschwunden, so blieb er unsichtbar, gleichviel auf welchen Theil der rothgrünblinden Netzhaut sein Bild zu liegen kam; dagegen trat er in einer von der oberen Fläche wesentlich verschiedenen Farbe hervor, sobald er mit einer auch nur einigermaassen farbentüchtigen Netzhautstelle gesehen wurde; mit anderen Worten: eine Gleichung, welche für eine Stelle der rothgrünblinden Netzhaut hergestellt worden ist, bleibt für sämmtliche rothgrünblinden Netzhautparthieen bestehen; dagegen hört sie auf eine Gleichung

zu sein, sobald ihr Bild auf eine farbentüchtige Netzhautstelle fällt.

Ueber die Beziehungen zwischen dem Farbensinn unserer rothgrünblinden Netzhautzone und jenem der (total) Rothgrünblinden soll bei anderer Gelegenheit ausführlicher berichtet werden; an dieser Stelle sei nur hervorgehoben, dass sowohl die Kreiselgleichungen für Grau (bei der Herstellung des unveränderlichen Roth) als auch die verschiedenen, für meine rothgrünblinde Netzhautzone hergestellten Gleichungen zwischen verschiedenen Farben genau oder nahezu genau für die centrale Netzhaut von zwei sogenannten Grünblinden (relativ gelbsichtigen Rothgrünblinden nach Hering) stimmten.

§ 9.

Schlussbemerkungen und Zusammenfassung der gewonnenen Resultate.

Bei den von uns mitgetheilten Untersuchungen ist die Prüfung des Farbensinnes auf der peripheren Netzhaut zum ersten Male mit genauer Berücksichtigung aller jener Bedingungen vorgenommen worden, welche unerlässlich sind, wenn die mit verschiedenen Farben gewonnenen Resultate untereinander verglichen werden sollen.

Der Grund für die Abweichungen, welche die Ergebnisse früherer Forscher theils von einander, theils von meinen Ergebnissen zeigen, liegt, wie das Vorstehende schon zur Genüge gelehrt haben wird, hauptsächlich darin, dass man meist Farben von ungleich grosser farbiger und wohl immer solche von ungleich grosser weisser Valenz miteinander verglich und auf die Helligkeit des Grundes nicht genügende Rücksicht nahm. So erscheint es jetzt verständlich, dass die üblichen rothen Pigmente, weil sie meist eine im Vergleiche zur farbigen geringere weisse Valenz haben als die grünen, nicht schon auf derselben Netzhautstelle gelb erscheinen, auf welcher die grünen bereits keine Spur

von Grünlichkeit mehr verriethen; es erscheint ebenso verständlich, dass je nach der Sättigung des benutzten Pigmentes und der Helligkeit des Grundes sehr verschiedene Grenzen für die Rothempfindung und in analoger Weise für die anderen Farbenempfindungen sich ergeben mussten. Da ferner auch z. B. das Spectralroth bei gleicher scheinbarer Helligkeit weniger weisse Valenz besitzt als das spectrale Grün, so ist verständlich, dass letzteres bei zunehmend indirectem Sehen früher sein Grün verlieren kann als das Spectralroth sein Roth. Aubert sprach sich bereits 1857 dahin aus, dass theoretisch zur Prüfung des Farbensinnes nur Farben von gleicher „Intensität und Nuance" benutzt werden dürften, fügt aber selbst hinzu, dass es solche Farben nicht gebe. Solange freilich die erst von Hering genauer entwickelten Begriffe der weissen und der farbigen Valenz eines Lichtes nicht festgestellt waren, solange man z. B. jedes homogene Licht als eine „gesättigte" Farbe zu bezeichnen pflegte, obwohl z. B. spectrales grünes Licht bei gleich grosser farbiger Valenz eine ungleich grössere weisse Valenz hat, als homogenes rothes Licht, solange war auch der Weg zur Herstellung gleichwerthiger Farben, wie sie zur genaueren Untersuchung des peripheren Farbensinnes nothwendig sind, noch verschlossen. Ole Bull war der erste, welcher sich bemühte, für die bezüglichen Untersuchungen „Farbentöne von gleicher Reinheit und gleicher Helligkeit" herzustellen. Aber auch seine Bemühungen konnten nicht zu einem ganz befriedigenden Ergebnisse führen, weil ihm z. B. nicht bekannt war, in welcher Weise die scheinbare Helligkeit eines Pigmentes von seiner weissen und von der Art und Grösse seiner farbigen Valenz abhängt. So können z. B. ein Gelb und ein Blau von gleich grosser farbiger und gleich grosser weisser Valenz sehr verschieden hell erscheinen, und dasselbe gilt von Roth und Grün[1]) (s. S. 28). Hiernach kommt es bei den vorliegen-

[1]) Vergl. auch Hillebrand und Hering l. c.

den Untersuchungen nicht sowohl auf gleiche Helligkeit, als vielmehr auf Gleichheit der bezüglichen Valenzen an. Es erscheint aber auch aus anderen Gründen von vornherein nicht möglich, nach Ole Bull's Methoden das hier anzustrebende Ziel in jedem Falle genau zu erreichen.

Die von Herrn Professor Hering angegebene, oben beschriebene Untersuchungsweise gestattet mit grosser Genauigkeit den zu vergleichenden Pigmenten gleich grosse farbige und gleich grosse weisse Valenz zu geben, sie ermöglicht es, für die Werthigkeit der Farben einen genauen numerischen Ausdruck zu gewinnen und in die Rechnung einzuführen. Da ausserdem die Bestimmung des zur Untersuchung vorzüglich geeigneten Farbentones mit grosser Genauigkeit möglich ist, so wird es für andere Beobachter jederzeit leicht sein die angestellten Untersuchungen zu controliren; bei Vermeidung aller der bezeichneten Fehlerquellen wird man dann zu ganz übereinstimmenden Ergebnissen geführt werden müssen.

Für die praktische Prüfung des Farbensinnes ergiebt sich eine Reihe von nicht unwesentlichen Folgerungen. Bei den vorzunehmenden Untersuchungen muss auf die weisse Valenz der benutzten Pigmente und die Wahl der zweckmässigsten Helligkeit des Grundes entsprechend Rücksicht genommen, bei vergleichenden Untersuchungen mit verschiedenen Pigmenten Sorge getragen werden, dass dieselben in Bezug auf weisse und auf farbige Valenz übereinstimmen.

Bei dem übereinstimmenden Verhalten von Roth und Grün einer-, sowie von Gelb und Blau andrerseits wird es in der Zukunft voraussichtlich genügen, mit je einer der beiden Farben die Prüfung vorzunehmen. Dazu würde sich am meisten eine Farbe von möglichst grosser Sättigung und bei indirectem Sehen unveränderlichem Farbentone eignen. Die Wahl von fixirten Pigmenten ist zu genaueren Untersuchungen deshalb nicht räthlich, weil der unveränderliche Farbenton eines gemischten Lichtes genau nur für

eine bestimmte Beleuchtung und eine bestimmte Färbung der Krystallinse bestehen kann. Vielleicht führen Versuche, die oben beschriebene Methode auch für den ausgedehnteren klinischen Gebrauch nutzbar zu machen, noch zu einem befriedigenden Ergebnisse.

Die Resultate der vorliegenden Untersuchung lassen sich in die folgenden Sätze zusammenfassen:

1) Es giebt drei homogene Lichtarten, ein bestimmtes Gelb, ein Grün und ein Blau, welche für das chromatisch neutral gestimmte (d. h. weder zuvor farbig ermüdete noch gleichzeitig auf anderen Netzhautstellen farbig beleuchtete) Auge bei zunehmend indirectem Sehen zwar ihre Sättigung mindern, nicht aber ihren Farbenton ändern. Alle übrigen homogenen Lichter verändern denselben mehr oder minder deutlich. Ebenso wie die drei erstgenannten Lichter verhält sich ein ganz bestimmtes, aus homogenem Roth und homogenem Violett oder Blau gemischtes Roth, wenn man es ausgehend von einer zwar ausserhalb der macula gelegenen aber noch farbentüchtigen Netzhautparthie mit zunehmend excentrischen Netzhautstellen betrachtet. (Innerhalb der Macula erscheint ein solches Licht wegen der theilweisen Absorption des violetten oder blauen Lichtes in einem anderen, dem spectralen Roth näher stehenden Roth.)

Die bei indirectem Sehen im Farbentone unveränderlichen Farben Gelb, Grün, Blau und Roth entsprechen den von Hering als Urgelb, Urgrün, Urblau und Urroth bezeichneten Farbentönen. Es ist also für den Farbentüchtigen auch in dieser Weise möglich, die vier Farbentöne auf rein experimentellem Wege zu bestimmen.

2) Zusammengesetzte farbige Lichter, welche von dem neutralgestimmten Auge mit einer neben der Macula gelegenen, farbentüchtigen Netzhautstelle gesehen in einem der genannten vier Farbentöne erscheinen, verlieren ebenfalls

bei zunehmend indirectem Sehen immer mehr an Sättigung, ändern aber nicht ihren Farbenton; alle anderen zusammengesetzten farbigen Lichter ändern denselben dabei mehr oder minder deutlich.

3) Aus dem bei indirectem Sehen im Tone unveränderlichen homogenen Blau und Gelb, wie auch aus dem unveränderlichen homogenen Grün und dem aus homogenem Roth und Violett zusammengesetzten unveränderlichen Roth lässt sich Weiss mischen, d. h. diese Lichter stellen zwei complementäre Paare dar. Dasselbe gilt von den entsprechenden im Tone unveränderlichen beliebig zusammengesetzten farbigen Lichtern.

4) Farbige Lichter, welche für die farbentüchtige Netzhautzone deutlich ins Grüne oder Rothe spielen beziehungsweise vorwiegend roth oder grün, aber nicht genau oder nahezu genau von dem Tone des Urroth oder Urgrün sind, werden bei zunehmend indirectem Sehen unter stetiger Abnahme ihrer Röthlichkeit oder Grünlichkeit mehr und mehr gelblich beziehungsweise bläulich, um endlich keine Spur von Röthlichkeit oder Grünlichkeit mehr zu zeigen und nur noch mehr oder minder gesättigt gelb bezw. blau zu erscheinen. Ob letzteres auf einer mehr oder weniger excentrischen Netzhautstelle eintritt, hängt ebenso wie das Farbloswerden des Urroth oder Urgrün von der anfänglichen Sättigung, der Grösse der betroffenen Netzhautstelle, der Intensität des Lichtes und der Helligkeit und Farbe des Grundes ab, welcher das bezügliche farbige Feld umgiebt, und ist überdies mit davon bedingt, auf welchem Netzhautradius sich das Bild des farbigen Feldes entwirft.

5) Die bei Weitem beste Methode zur Bestimmung der Excentricität, bei welcher auf einem bestimmten Netzhautradius das Bild eines farbigen Feldes farblos wird, besteht darin, dem farblosen Grunde, welcher das anfänglich farbige Feld trägt, genau dieselbe Helligkeit zu geben, welche das farblos gewordene Feld hat, sodass letzteres bei

entsprechend indirectem Sehen gar nicht mehr vom Grunde unterschieden werden kann und daher verschwindet.

6) Wenn zwei farbige Felder auf farblosem Grunde im indirecten Sehen ganz verschwinden, weil ihre Farbe nicht mehr empfunden wird und ihre Helligkeit gleich derjenigen des Grundes ist, so kann man beiden denselben farblosen Helligkeitswerth (gleiche weisse Valenz nach Hering) zuschreiben. Ebenso kann man einem urrothen und urgrünen Lichte gleich grosse rothe und grüne Valenz zuschreiben, wenn beide zu gleichen Theilen gemischt eine für die farbentüchtige Netzhaut farblose Mischung geben. Ein rothes und ein grünes Feld vom Tone des Urroth und Urgrün, von gleich grosser farbiger und gleich grosser weisser Valenz werden, wenn man beiden gleiche Grösse giebt und auf demselben Grunde untersucht, auf demselben Radius des Sehfeldes, bezw. der Netzhaut genau in dem gleichen Abstande vom fixirten Puncte farblos und unter den oben genannten Umständen unsichtbar. Dasselbe gilt unter gleichen Bedingungen von einem urgelben und urblauen Felde.

7) Hieraus folgt, dass der Rothsinn auf den einzelnen Netzhautradien mit der Excentricität der Netzhautstellen in genau demselben Maasse abnimmt, wie der Grünsinn, der Gelbsinn ebenso wie der Blausinn.

Wir können also sagen, dass einerseits der Rothgrünsinn, andererseits der Blaugelbsinn vom Centrum nach der Peripherie abnehmen, und zwar der erstere viel rascher als der letztere.

8) Weder für den Rothgrünsinn, noch für den Blaugelbsinn lässt sich eine absolute Grenze festsetzen, wohl aber lässt sich im gegebenen Einzelfalle die Grenze bestimmen, über welche hinaus die Netzhaut unter den gewöhnlichen Beleuchtungsverhältnissen für Lichter von bestimmter farbiger Valenz und bestimmter Extensität als rothgrünblind, bezw. auch blaugelbblind anzusehen ist.

9) Alle Lichter, welche auf einer farbentüchtigen aber extramacularen Stelle der neutral gestimmten Netzhaut farblos (weiss) erscheinen, erscheinen auch auf allen übrigen extramacularen Netzhautstellen farblos. Alle Farbengleichungen für eine farbentüchtige, aber extramaculare Netzhautstelle gelten auch für alle übrigen extramacularen, beliebig excentrisch gelegenen, nicht aber nothwendig auch für die intramacularen Theile der Netzhaut. Alle Farbengleichungen für eine rothgrünblinde Netzhautstelle gelten auch für alle übrigen rothgrünblinden, nicht aber für die farbentüchtigen Netzhautstellen.

In der vorliegenden Abhandlung ist eine Reihe von Thatsachen mitgetheilt, welche jederzeit leicht einer Controle unterworfen werden können und welche ganz unabhängig von jeder Theorie zu Recht bestehen. Ohne an dieser Stelle auf theoretische Erörterungen einzugehen, will ich nur hervorheben, dass ich mich vergebens bemüht habe, den ganzen Complex der Erscheinungen mit der Young-schen Theorie, sei es in ihrer ursprünglichen Fassung, sei es in einer der späteren Modificationen, in Einklang zu bringen. Aus der Hering'schen Theorie lassen sich, wie schon die gegebene Darstellung zeigt, alle beobachteten Thatsachen in durchaus einfacher und vollständiger Weise erklären.

Nachtrag. Ich habe später mit ganz analogen Ergebnissen die S. 43—47 beschriebenen Bestimmungen der Grenzen für Roth und Grün mit einem Weiss auf der unteren Scheibe wiederholt, welches im Vergleich zum Grau der oberen Fläche keinerlei farbige Valenz hatte.

Ueber die Hypothesen zur Erklärung der peripheren Farbenblindheit.

Von

Dr. Ewald Hering,
Professor an der deutschen Universität Prag.

Mit 3 Holzschnitten.

I.

Die Hypothesen von Helmholtz und Leber-Fick.

Die Young'sche Erklärung der angeborenen Farbenblindheit aus dem Fehlen einer der drei von ihm angenommenen Faserarten der Netzhaut wurde später von Maxwell und Helmholtz wieder aufgenommen und von letzterem auch auf die sogenannte periphere Farbenblindheit der Farbentüchtigen ausgedehnt. Helmholtz [1]) glaubte anfangs nur schliessen zu dürfen, „dass die Netzhaut am Rande gegen blaues und grünes Licht empfindlicher ist, als gegen rothes." „Sie nähert sich dort," sagt er, „einigermaassen dem Zustande der Rothblindheit." Aber schon in den Nachträgen zur physiologischen Optik [2]) spricht er geradezu von der „Rothblindheit an der Grenze des Sehfeldes."

Die Thatsachen, auf welche sich Helmholtz stützte, waren nach seinen eigenen Worten folgende:

[1]) Handbuch der physiologischen Optik S. 301.
[2]) Ebenda S. 845.

„Ehe die Farben" (beim Verschieben ihres Bildes gegen die Peripherie der Netzhaut) „ganz verschwinden, erleiden sie noch eine ähnliche Aenderung des Farbentons, wie bei der Vermehrung ihrer Intensität. Roth und Grün werden nämlich sehr deutlich Gelb, Blau scheint direct in Grauweiss überzugehen, und in den Mischungen aus Blau und Roth, dem Purpur, überwiegt an den Grenzen des Gesichtsfeldes das Blau. So erklärte schon Purkinje, dass Purpur an der äussersten Grenze blau erscheine, wenn es weiter in das Gesichtsfeld hineinrückt, violett werde, endlich seine eigentliche Farbe erhalte. Ich selbst sehe ebenfalls Rosaroth an den Grenzen als bläuliches oder violettes Weiss. Am auffallendsten ist die zuletzt erwähnte Erscheinung bei Mischungen aus je zwei einfachen Farben. Wenn man z. B. nach der weiter unten zu beschreibenden Methode ein kleines farbiges Feld mit einfachem Roth und Grünblau so beleuchtet, dass es im directen Sehen weiss erscheint, so erscheint es indirect gesehen schon in geringer Entfernung vom Fixationspunkte grünblau." [1])

Von den erwähnten Farbenänderungen stimmt (ausser der des Rosa) nur die zuletzt angeführte zur Annahme einer peripheren „Rothblindheit". Aber gerade diese Farbenänderung hat Maxwell nachher aus der stärkeren Absorption der grünblauen Strahlen durch das Pigment der macula erklärt, und Helmholtz hat noch in den Nachträgen zu seinem Handbuche dieser Erklärung beigestimmt. [2]) Ihre Richtigkeit lässt sich auch leicht nachweisen. Die Annahme einer peripheren „Rothblindheit" wäre also aus den übrigen angeführten Thatsachen zu begründen, was durchaus nicht möglich erscheint. Wenn, was thatsächlich in der deutlichsten Weise der Fall ist, ein Roth vom Tone des spectralen Roth und ein Grün vom Tone des Grün zwischen den Linien E und b, welches Grün Helmholtz als das eigentliche, der Grundempfindung entsprechende Grün bezeichnet, auf der bezüglichen peripheren Zone der Netzhaut gelb erscheinen, so können nach der Young'schen Theorie die-

[1]) Handbuch der physiologischen Optik S. 300.

[2]) Ebenda S. 845.

ser Zone die rothempfindenden Fasern nicht fehlen, weil nach dieser Theorie die gelbe Empfindung nur durch das Zusammenwirken der roth- und der grünempfindenden Fasern zu Stande kommen kann. Ferner könnte an die Stelle der Empfindung eines satten Purpur, welche durch das Zusammenwirken der roth- und der violettempfindenden Fasern entstehen soll, auf einer „rothblinden" Netzhautzone allenfalls eine blauviolette, nicht aber eine blaue treten, sofern das Violett eine der drei Grundempfindungen sein soll. Nur bei sehr geringer Sättigung des Purpur, wie im Rosa, könnte ein Uebergang zum Blau stattfinden. Vor allem aber wäre auf einer „rothblinden" Zone die Weissempfindung überhaupt unmöglich, vielmehr müsste hier an ihre Stelle eine absolut gesättigte grünblaue Empfindung treten. Dazu kommt noch eine Reihe anderer, ebenfalls schon von Purkinje und Aubert, auf welche sich Helmholtz bezieht, ganz richtig angegebener, aber von letzterem nicht mit angeführter Thatsachen. Die Genannten hatten schon gesehen, dass Violett bei indirectem Sehen blau erscheint, was nach der Young'schen Theorie nur bei einem sehr weisslichen Violett denkbar wäre, sofern man mit Young und Helmholtz Violett und nicht Blau als eine der drei Grundempfindungen annimmt; dass ferner Gelb bei zunehmend indirectem Sehen seinen Ton nicht ändert, während es nach der Young'schen Theorie immer grünlicher und sogar gesättigt grün werden müsste.

Ueberhaupt könnte nach der Young'schen Theorie streng genommen kein einziges Pigment mit Ausnahme eines in der Grundfarbe Roth oder in der dazu complementären Farbe erscheinenden, auf der „rothblinden" Zone in demselben Farbentone gesehen werden, wie auf der mittleren Netzhaut. Fig. 1 stellt ein absichtlich ganz willkürlich entworfenes Farbendreieck mit der Curve der homogenen Lichter dar. Denken wir uns von der Ecke R als dem Orte eines imaginären Lichtes, welches ausschliesslich die roth-

empfindenden Fasern erregen würde, durch die Orte der einzelnen Spectrallichter gerade Linien bis zur gegenüberliegenden Seite GrV gezogen, so giebt uns der Ort, in welchem diese Seite geschnitten wird, die Farbe an, in welcher alle auf der bezüglichen Geraden liegenden objectiven Farben (Lichter) gesehen werden müssten, wenn die Rothfasern fehlten. Denn die Seite GrV des Dreieckes repräsentirt dann alle „Farbenempfindungen", welche für die „rothblinde" Netzhautzone noch erhalten sind. Man ersieht hieraus zugleich, dass man von jener Netzhautzone überhaupt nur noch absolut gesättigte Farbenempfindungen erhalten könnte, wäh-

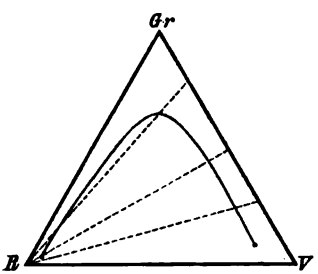

Fig. 1.

rend doch im Gegentheil alle Pigmente, wie schon Purkinje und Aubert angeben, mit wachsender Entfernung ihres Bildes von der Netzhautmitte nicht nur nicht gesättigter, sondern vielmehr immer weniger gesättigt erscheinen.

Die Hypothese von der Rothblindheit der peripheren Netzhaut war also durch Purkinje's und Aubert's Beobachtungen bereits hinreichend widerlegt, ehe sie noch von Helmholtz (allerdings zunächst nur vermuthungsweise) aufgestellt war. Gleichwohl bürgerte sich dieselbe ein, und erst im Jahre 1873 machten unabhängig von einander Leber[1]) und Fick[2]) auf die Widersprüche aufmerksam, in welchen die Hypothese mit den Thatsachen steht.

[1]) Klinische Monatsblätter für Augenheilk. Bd. XI. S. 467.

[2]) Arbeiten d. Würzburger physiolog. Laborat. S. 213.

Fick bemerkte:

„Es ist merkwürdig, dass keinem, der den vorstehenden Erklärungsversuch vertritt, der logische Widerspruch aufgefallen ist, in welchem er mit den Grundlagen der Young'schen Theorie steht. Nach dieser Theorie ist nämlich der Eindruck „Weiss" bedingt durch die gleichmässige Erregung der drei von ihr angenommenen Fasergattungen. Er kann also nur auf Netzhauttheilen vorkommen, wo alle drei vertreten sind. Wären in der äquatorialen Netzhautzone nur blauempfindende Fasern vorhanden, so müsste hier jeder Reiz sei er ein electrischer, mechanischer oder eine Strahlung irgend welcher Art, wofern er überhaupt wirkt, die Empfindung Blau von einer Sättigung hervorrufen, wie wir sie auf der Polargegend der Netzhaut gar nicht haben können; denn in dieser werden selbst durch homogene Strahlen von 676 Billionen Schwingungen die roth- und grünempfindenden Fasern ein wenig mit erregt. Es müssten mit anderen Worten auf den äquatorialen Theilen der Netzhaut selbst weisse Flächen tiefblau erscheinen. Auf der mittleren Zone der Netzhaut könnte nach der obigen Theorie der Eindruck weiss auch nicht zu Stande kommen, sondern nur Eindrücke der tiefsten Farbensättigung und zwar derjenigen Qualitäten, welche wir mit grün, blaugrün, grünblau und blau bezeichnen. Diese Eindrücke entstehen nämlich nach der Young'schen Theorie durch die gleichzeitige Erregung der grün- und blauempfindenden Fasern in verschiedenen Verhältnissen der Stärke.

Von alledem findet aber das Gegentheil statt. Die Annahme, dass in der äquatorialen Zone zwei Fasergattungen und in der mittleren Zone eine fehlen, ist also ganz ungeeignet, die totale Farbenblindheit der äquatorialen und die partielle (Rothblindheit) der mittleren Zone zu erklären."

Sowohl Leber als Fick haben auch sogleich versucht, die Thatsachen durch eine neue Hypothese mit der Young-schen Theorie in Einklang zu setzen, wobei jedoch bemerkt werden muss, dass Leber sich durchaus nicht als einen Anhänger dieser Theorie erklärt hat, während Fick als einer ihrer Hauptvertreter gelten darf.

Schon in seinen Nachträgen zur physiologischen Optik hatte Helmholtz[1]) bei Besprechung der Rose'schen Ver-

[1]) l. c. S. 848.

suche über die Störungen des Farbensinns nach Santoningenuss bemerkt:

„Daneben könnte man hier freilich ebenso, wie bei den natürlich Farbenblinden auch daran denken, dass nicht die Leistungsfähigkeit der Nervenfasern aufgehoben würde, sondern die Gestalt der Intensitätscurven, Fig. 119, für die drei Arten lichtempfindlicher Elemente sich änderte, wobei dann eine viel grössere Veränderlichkeit in dem Verhalten der objectiven Farben gegen das Auge eintreten könnte."

Der hier ausgesprochene Gedanke liegt auch der erwähnten, besonders von Fick ausführlicher erörterten Hypothese zu Grunde. Er nimmt an, dass von der Mitte nach der Peripherie der Netzhaut hin die Erregbarkeitsverhältnisse jeder der drei Faserarten gegenüber den Lichtern verschiedener Wellenlänge sich stetig derart ändern, dass in einem gewissen Abstande von der Mitte (auf der früher als „rothblind" bezeichneten Zone) die rothempfindenden Fasern gegenüber jedem beliebigen homogenen Lichte dieselbe Erregbarkeit besitzen, wie die grünempfindenden, und dass schliesslich auf der äussersten Netzhautzone zwischen den Erregbarkeitsverhältnissen der drei Faserarten jeder Unterschied verschwinde. Für die „rothblinde" Zone der Netzhaut giebt es also nach dieser Hypothese nur zwei, für die „total farbenblinde" nur eine „Intensitätscurve", gleichwohl aber für beide Zonen drei Faserarten, jede von ganz derselben specifischen Energie wie auf der mittleren Netzhaut.

Helmholtz hat in der neuen Auflage seines Handbuches eine der Fick'schen analoge Hypothese aufgestellt, wenn er S. 373 sagt:

„Die Benennungen, welchen wir den Farbeneindrücken auf der Peripherie der Netzhaut geben, erklären sich am leichtesten unter der Annahme, dass in der rothblinden Zone die rothempfindliche, photochemische Substanz" (welche jetzt an die Stelle der rothempfindenden Fasern getreten ist) „der grünempfindlichen ähnlich geworden sei, in der äussersten Zone alle drei einander gleich."

II.

Methodische Bedenken gegen die Fick'sche Hypothese.

Ehe ich die Thatsachen bespreche, welche auch diese Hypothese als unhaltbar darthun, will ich erörtern, wie bedenklich mir dieselbe schon aus methodischen Gründen erscheint. Ich finde sie nicht in Einklang mit den Grundanschauungen, auf welchen die Young'sche Theorie beruht, und so eingreifend wird meiner Meinung nach die letztere durch jene Hypothese erschüttert, dass mir damit die Theorie selbst eigentlich bereits als aufgegeben erscheint.

Die Young-Helmholtz'sche Theorie leitet aus dem Mischungsgesetz die Nothwendigkeit der Annahme von drei physiologischen Variablen (den specifischen Energieen oder Erregungen der drei Faserarten) und drei Grundempfindungen ab. Entsprechend müsste sie für die partielle Farbenblindheit, gleichviel ob sie die ganze Netzhaut (wie beim Farbenblinden) oder nur eine bestimmte Zone derselben (wie beim Farbentüchtigen) betrifft, zwei physiologische Variable und zwei Grundempfindungen fordern, weil sich hier allè möglichen Lichter nach der Schwerpunktsconstruction in einer Geraden anordnen lassen; und ebenso müsste sie für eine totale Farbenblindheit der äussersten Netzhautzone des Farbentüchtigen oder der ganzen Netzhaut des total Farbenblinden nur eine solche Variable und eine Grundempfindung annehmen, weil hier die „Farbentafel" auf einen Punkt reducirt ist.

Wenn sich nun die Theorie durch die Thatsachen gezwungen sieht, diese ihre eigenen und zum Theil so lebhaft verfochtenen Consequenzen aufzugeben, und auch dort drei specifische Energieen und Grundempfindungen anzunehmen, wo nach ihren eigenen Principien nur zwei oder gar nur eine nöthig sein würden, so ist damit zugestanden, dass aus den Ergebnissen der Mischungsversuche und aus der angenommenen Zahl der Dimensionen für die Mannigfaltig-

keit der Lichtempfindungen einer Netzhaut oder Netzhautzone kein zwingender Schluss auf die Zahl der physiologischen Energieen oder der Grundempfindungen gezogen werden könne. Entweder es ist unzulässig mehr Grundempfindungen anzunehmen, als das Mischungsgesetz zum Mindesten fordert, und dann sind für die partiell farbenblinde Netzhautzone nur zwei, für die total farbenblinde nur eine anzunehmen; oder es ist zulässig, und dann ist es ungerechtfertigt zu behaupten, der mittleren Netzhaut des Farbentüchtigen könnten unmöglich mehr als drei Grundempfindungen zukommen, eine Behauptung, die zwar nicht von Leber oder Fick, wohl aber von anderen aufgestellt worden ist.

Noch bedenklicher erscheint mir Folgendes: Wenn es drei verschiedenartige, von einander ganz unabhängige physiologische Variable giebt, wie dies die Young'sche Theorie (und in gewissem Sinne auch die Theorie der Gegenfarben) annimmt, so ist es verständlich und von vornherein nicht unwahrscheinlich, dass individuelle Verschiedenheiten in dem relativen Entwickelungsgrade dieser drei Variablen vorkommen, und dass im Grenzfalle die eine oder andere ganz unentwickelt bleiben kann (angeborene Farbenblindheit). Ebenso verständlich erscheint es, dass sich auf den verschiedenen Netzhautzonen, entsprechend ihrer verschiedenen Bedeutung für den Gebrauch des Organes, Entwickelungsverschiedenheiten der drei Variablen finden können.

Die ältere Auffassung der individuellen Verschiedenheiten des Farbensinnes verschiedener Individuen oder des Farbensinnes der verschiedenen Netzhautzonen desselben Individuums war also eine der genannten Theorie angemessene und natürliche. Hierbei wurde das Gesetz, nach welchem die Erregungsstärke einer bestimmten Faserart von den verschiedenen Wellenlängen abhängen sollte, also das Gesetz der sogenannten Intensitätscurve als unveränderlich angenommen, nur die absoluten Grössen der Erregung (die

Ordinaten der Curve) sollten für alle Wellenlängen in demselben Verhältniss eine Aenderung erfahren, wenn der Entwickelungsgrad der bezüglichen Faserart oder Energie hinter der Norm zurückgeblieben wäre.

Was ist nun an Stelle dieser folgerichtigen Auffassung getreten, nachdem man einsehen gelernt hat, dass die Thatsachen mit ihr nicht in Einklang zu bringen sind?

Die Aenderungen des Farbensinnes sind, wenn man ausgehend von der Mittelzone der Netzhaut zur Peripherie fortschreitet, durchaus stetige. Der normale Farbensinn der Mitte geht allmählich in partielle und schliesslich in (sicher wenigstens angenäherte) totale Farbenblindheit über. So zerlegt sich die Netzhaut gleichsam in ein System von Zonen, deren jede von ihren Nachbarn in Betreff ihres Farbensinnes verschieden ist. Für jede einzelne dieser unendlich vielen Zonen muss nun von den Anhängern der neuen Hypothese eine andere „Intensitätscurve" für die einzelne Faserart, ein anderes Gesetz der Abhängigkeit ihrer Erregung von der Wellenlänge angenommen werden, und zwar muss für jede einzelne Zone diese hypothetische Curve für jede Faserart rein empirisch festgestellt werden. Dies bedeutet aber für die Theorie nichts anderes, als dass für jede Netzhautzone eine Hypothese ad hoc gemacht werden muss, dass man so viel verschiedenartige Curven annehmen müsste, als es in Bezug auf den Farbensinn verschiedene Zonen giebt. Dasselbe wäre in Betreff der individuellen Verschiedenheiten des Farbensinnes der Fall, soweit dieselben nicht auf blossen Absorptionsverschiedenheiten beruhen. Man hat sich freilich begnügt, bei der Erörterung der Fick-Leber'schen Hypothese nur drei bestimmte Zonen aus der ganzen Mannigfaltigkeit derselben herauszugreifen, eine centrale mit normalem Farbensinn, eine ganz bestimmte „dichromatische" und eine „monochromatische" und nur für diese drei Zonen hat man die Curven der Erregungsstärke auf Grund von Thatsachen zu

skizziren versucht; alle Zwischenzonen hat man vorerst unberücksichtigt gelassen und keinen Versuch gemacht, ihr Verhalten genauer zu untersuchen und ihre Intensitätscurven festzustellen.

Die ursprüngliche einheitliche Young'sche Theorie hat sich also verwandelt in ein Agglomerat von Einzelhypothesen ad hoc für die einzelnen Netzhautzonen. Die ganze Theorie erscheint aufgelöst in so viel Hilfshypothesen, als es functionell verschiedene Zonen giebt, und alle diese Hypothesen werden nur noch zusammengehalten durch die Behauptung, dass jede Netzhautzone drei specifisch verschiedene Faserarten oder Energieen besitze, obwohl die Thatsachen für die partiell farbenblinde („dichromatische") Zone nur zwei, für die total farbenblinde („monochromatische") nur eine Faserart erfordern würden. Der eigentlich feste Inhalt der Theorie ist also nur noch die Annahme von drei Energieen, gleichviel ob zur Erklärung der Thatsachen drei nöthig sind, oder ob die Thatsachen nur zwei, oder gar nur eine fordern. Welche drei Grundempfindungen diesen drei physiologischen Energieen entsprechen, bleibt überdies unter den Anhängern der Theorie nach wie vor strittig.[1]) Auf jeder einzelnen, von allen übrigen functio-

[1]) Nach meinen Notizen wurden bisher folgende Farben als Grundfarben aufgestellt:

1801	Young:	Roth	Gelb	Blau
1802	Young:	Roth	Grün	Violett
1856	Maxwell:	Roth	Grün	Blau
1860	Helmholtz:	Roth	Grün	Violett
1868	Preyer:	Roth (beiläufig 683 λ)	Grün (beiläufig 510 λ)	Blau (beiläufig 470 λ)
1868	Exner:	Roth	Grün (zwischen E und b)	Röthlichblau (beiläufig 430 λ)
1869	J. J. Müller:	Roth	Grün (506 λ)	Violett
1873 1879	Fick:	Roth	Grün (zwischen E und b)	Röthlichblau
1885	König:	Roth (nach Purpur hin)	Grün (505 λ)	Blau (475 λ)

nell verschiedenen Netzhautzone soll sich dieselbe Faserart gegenüber den verschiedenen Wellenlängen anders verhalten, so dass zwischen der einzelnen Faserart oder Energie und den verschiedenen Wellenlängen gar keine feste Beziehung mehr besteht, und es kein bestimmtes Gesetz für die Abhängigkeit der Erregung einer Faserart oder Energie von der Wellenlänge des Lichtes, keine bestimmte „Intensitätscurve" für jede der drei Variablen mehr giebt. Alles zusammengenommen lässt sich hiernach von einer eigentlichen Young-Helmholtz'schen Theorie des Farbensinnes nicht mehr sprechen, denn Niemand vermöchte aus dem, was heute noch diesen Namen führt, auch nur zu den wichtigsten Thatsachen auf deductivem Wege zu gelangen und z. B. die allmählichen Aenderungen des Tones und der Sättigung, welche die meisten Farben bei zunehmend indirectem Sehen zeigen, aus der Theorie abzuleiten.

Für das Schicksal der hier kritisirten Hypothese über die periphere Farbenblindheit, wie der Young-Helmholtz-schen Theorie überhaupt, ist es übrigens gleichgültig, ob man den soeben entwickelten methodischen Bedenken Gewicht beilegen will oder nicht, weil sofort gezeigt werden wird, dass sich jene Hypothese schon durch die Thatsachen zureichend widerlegen lässt.

III.

Widerlegung der Hypothese von Fick.

In einer umfassenden und zum Theil sehr eingehenden Untersuchung hat neuerdings Carl Hess[1]) alle wesent-

---

Helmholtz hat in der zweiten Auflage seines Handbuchs (S. 379) meine Bemerkung (Ueber Newton's Gesetz der Farbenmischung. Lotos 1887. Sep.-Abdr. S. 70), dass in der Young'schen Theorie „je nach Bedürfniss bald diese, bald jene Farbentöne als den Grundempfindungen entsprechend angenommen werden" als eine „ungerechtfertigte Verdächtigung" bezeichnet.

[1]) vgl. dieses Archiv XXXV, 4.

lichen Verschiedenheiten zwischen dem Farbensinn der centralen farbentüchtigen Netzhaut und den übrigen, mehr oder weniger farbenschwachen Netzhautzonen festgestellt. Die Ergebnisse seiner zum Theil nach neuen Methoden angestellten Versuche sind im Wesentlichen in vollem Einklang mit denen anderer Beobachter, und wo dies nicht der Fall ist, wurde, soweit es sich um irgend Wesentliches handelt, der Grund des abweichenden Befundes aufgedeckt. Ich darf hinzufügen, dass meine eigenen langjährigen Erfahrungen, die ich theils an meinem Auge, theils an denen anderer geübter Beobachter gemacht habe, durchaus mit den Ergebnissen der Hess'schen Untersuchung übereinstimmen, und dass die individuellen Unterschiede überall nur graduelle waren und nirgends die von Hess mitgetheilten Ergebnisse abändern könnten.

Aus alledem ergeben sich nun die folgenden für die Kritik der älteren Theorieen des peripheren Farbensinnes besonders wichtigen Sätze, zu deren Verständniss nur hinzuzufügen ist, dass unter macularer Zone der Netzhaut derjenige Theil derselben gemeint ist, auf welchem wegen der vorgelagerten Pigmentschicht der macula lutea zusammengesetzte Lichter als nicht bloss quantitativ, sondern auch qualitativ andere zur lichtempfindlichen Schichte kommen, wie auf der übrigen, extramacularen Netzhaut.

1) Drei bestimmte homogene Lichter, ein gelbes, ein grünes und ein blaues werden auf allen Theilen einer neutralgestimmten[1]) Netzhaut, soweit sie nur überhaupt noch farbig erscheinen, in demselben Farbentone gesehen wie auf der centralen Netzhaut, wenngleich in sehr verschiedener Weisslichkeit (Sättigung).

2) Die übrigen homogenen Lichter ändern bei zuneh-

[1]) Eine angenähert neutralgestimmte Netzhaut stellt man her, wenn man das Auge etwa eine halbe Stunde vor jedem Lichteinfall schützt und während der Beobachtung eines spectralen Lichtes keinerlei anderweites Licht die Netzhaut treffen lässt.

mend indirectem Sehen mehr oder minder deutlich nicht nur ihre Sättigung, sondern auch ihren Farbenton.

3) Von den drei genannten, im Tone unveränderlichen Lichtern sind zwei, das gelbe und blaue, zueinander „complementär" (gegenfarbig), d. h. in passendem Verhältniss gemischt geben sie für jede neutralgestimmte Netzhautstelle Weiss.

4) Jede zwei homogenen Lichter, welche für eine beliebige neutralgestimmte Netzhautstelle complementär sind, sind dies auch für jede andere. (Das Mischungsverhältniss kann innerhalb der macula ein anderes sein, als ausserhalb.)

5) Zusammengesetzte Lichter, deren Farbenton dem Tone eines der drei unveränderlichen homogenen Lichter entspricht, ferner Lichter von einem bestimmten rothen Farbentone, endlich alle weisserscheinenden Lichter ändern ebenfalls bei zunehmend indirectem Sehen ihren Ton bezw. ihre Farblosigkeit gar nicht, sofern die Netzhaut neutralgestimmt ist und ihre intramaculare Zone ausser Betracht bleibt, d. h. die Beobachtung an der äusseren Grenze der macula begonnen wird.

6) Alle übrigen gemischten Lichter ändern unter den genannten Umständen nicht nur ihre Sättigung, sondern auch ihren Farbenton.

7) Die im Tone unveränderlichen rothen Lichter geben passend gemischt mit den unveränderlich grünen für jede neutralgestimmte Netzhautstelle Weiss, ebenso die unveränderlichen gelben mit den blauen.

8) Jede für eine farbentüchtige (extramaculare) Netzhautstelle gültige Farbengleichung gilt auch für jede beliebige andere (extramaculare) Stelle.

Es ist aus dem Mischungsgesetze leicht ersichtlich, dass sich aus den hier aufgezählten Thatsachen nicht nur die Unzulässigkeit der Fick'schen Hypothese zur Erklärung des peripheren Farbensinnes, sondern die Unrichtigkeit der Young-Helmholtz'schen Theorie überhaupt ergiebt.

Nehmen wir an, die Eckpunkte des ganz willkürlich entworfenen Farbendreiecks (R, Gr, V, Fig. 2) seien die Orte der wirklichen oder imaginären Lichtreize, welche — jeder für sich — ausschliesslich nur eine der drei Faserarten zu erregen vermögen, und der Mittelpunkt W des Dreiecks sei der Ort aller zusammengesetzten Lichter, welche weiss erscheinen, weil sie alle drei Faserarten gleich stark erregen. Jede von W nach einem Punkte des Dreieckum-

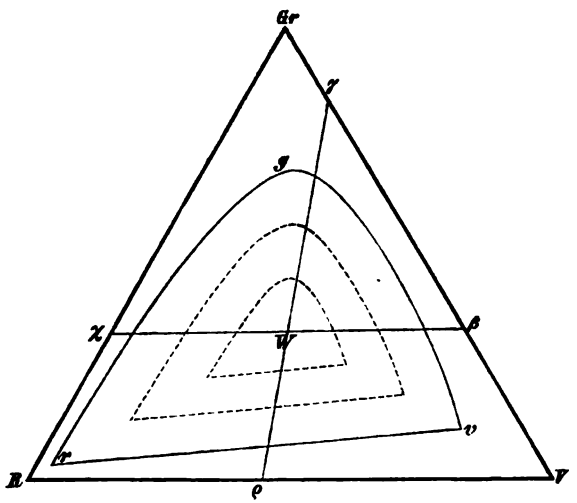

Fig. 2.

fangs gezogene Gerade (Radius) enthält die Orte sämmtlicher Lichter, welche nach der Young'schen Theorie denselben Farbenton haben.

Die sub 1 und 5 zusammengefassten Thatsachen zeigen nun, dass vier von diesen Geraden dadurch ausgezeichnet sind, dass die auf ihnen liegenden Lichter bei zunehmend indirectem Sehen ihren Ton nicht ändern, sondern nur minder gesättigt (weisslicher) werden, daher sie für jede beliebige Netzhautzone auf der bezüglichen Geraden des Farbendreiecks bleiben müssen und nur ihren Ort in-

nerhalb derselben ändern d. h. weiter nach der Mitte des Dreiecks W hinrücken können. Die sub 3 und 7 angeführten Thatsachen lehren ferner, dass je zwei dieser vier Geraden oder Radien des Dreiecks diametral entgegengesetzt liegen, also zusammen einen Durchmesser des Dreiecks bilden. Wir wollen die Linien $\chi\beta$ und $\varrho\gamma$ als diese beiden Durchmesser annehmen.

Die sub 5 angeführte Thatsache der unveränderlichen Farblosigkeit der weissen Lichter zeigt, dass dieselben auch für die beliebig excentrischen Netzhautstellen ihren Ort im Dreieck nicht ändern. Dies folgt auch schon daraus, dass die beiden Durchmesser, auf welchen die im Tone unveränderlichen Farben liegen, sich, wie wir sahen, auch für die excentrischen Netzhautstellen wegen der Unveränderkeit ihrer Lage stets im Mittelpunkte des Dreiecks schneiden. Es folgt ferner auch aus sub 8.

Aus sub 4 folgt weiter, dass alle Lichter, welche für eine Netzhautstelle auf demselben Durchmesser des Farbendreiecks liegen, auch für alle übrigen, beliebig excentrischen Stellen nur einem Durchmesser angehören.

Aus alledem, wie auch schon allein aus den sub 8 erwähnten Thatsachen, folgt schliesslich, dass die Ortsänderung sämmtlicher Lichter im Farbendreieck für die zunehmend excentrischen Netzhautstellen nur in einer einzigen Weise möglich wäre, nämlich derart, dass die Curve der homogenen Lichter (rgv) ohne ihre Gestalt und Lage im Uebrigen zu ändern, sich mehr und mehr verjüngte, wie dies die punktirten Curven der Figur für einzelne Stadien dieser Verjüngung darstellen, bis die Curve schliesslich für die total farbenblinde Netzhautperipherie in einen Punkt zusammenschrumpfen würde.

Dies wäre also die einzige Möglichkeit, um die oben zusammengestellten Thatsachen, mit Ausnahme der unter 2) und 6) erwähnten, zwar nicht mit der Fick'schen Hypothese, welche schon jetzt widerlegt erscheint, wohl aber

noch mit der Theorie von Young-Helmholtz in Einklang zu bringen. Nun wäre aber die unvermeidliche Consequenz dieses einzigen Auswegs, welcher für diese Theorie jetzt noch übrig scheint, die, dass alle farbigen Lichter im indirecten Sehen zwar ihre Sättigung, nicht aber ihren Ton ändern könnten. Da eine solche Aenderung aber bekanntermaassen bei der weitüberwiegenden Mehrzahl der farbigen Lichter schon für den ungeübten Beobachter in der auffälligsten Weise eintritt, so folgt, dass die Young-Helmholtz'sche Theorie überhaupt keine Möglichkeit zur Erklärung der oben angeführten, zum grossen Theile bereits lange bekannten Thatsachen darbietet, und dass sie durch dieselben allein schon genügend widerlegt ist.

Wem Erörterungen, wie die soeben angestellten, minder geläufig sind, kann sich leicht von der Unvereinbarkeit der Fick'schen Hypothese (wie der erwähnten Theorie überhaupt) mit den Thatsachen des indirecten Farbensehens überzeugen, wenn er den Versuch macht, die von verschiedenen Autoren in verschiedenen Formen entworfenen sogenannten Intensitätscurven der drei Faserarten für jede einzelne Netzhautzone so umzugestalten, dass sie sämmtlichen für diese Zone geltenden Thatsachen entsprechen. Er wird sich dabei leicht überzeugen, dass dies auch nicht annähernd möglich ist.

IV.

Eine neue psychologische Hypothese von Helmholtz.

Helmholtz hat bekanntlich schon früher ganze Reihen von Thatsachen, welche sich aus der Young'schen Theorie nicht erklären lassen, als blosse Urtheilstäuschungen hingestellt. Nachdem sich nun seine in der ersten Auflage seines Handbuchs vermuthungsweise gegebene Erklärung des peripheren Farbensinns aus einer vermeintlichen „Rothblindheit" der peripheren Netzhaut als den Thatsachen

zuwiderlaufend erwiesen hat, versucht er in der zweiten Auflage ausser einer, der Fick'schen analogen Erklärung (s. o.) auch noch eine psychologische Erklärung der, wie er meint, vielleicht nur scheinbaren Widersprüche zwischen den Thatsachen und seiner älteren Hypothese. Er sagt S. 374:

„Uebrigens will ich dabei bemerken, dass ich diesen Umstand[1]) nicht für beweisend für die genannte Hypothese des Uebergangs einer lichtempfindlichen Endsubstanz in eine andere halte, obgleich die Thatsachen sich so am leichtesten erklären lassen. Denn auch wenn eine der Grundempfindungen fehlte, würden wir lernen, welche Empfindungen in den peripherischen Theilen dem häufigsten und intensivsten Lichteindrucke, der Farbe der am hellsten erleuchteten Körper entsprechen. Dieser verkündet uns objectives Weiss: was wir davon unterscheiden können, würde dann nach der Art seines Unterschiedes von der dem Weiss entsprechenden Empfindung abgeschätzt werden. Wenn uns also eine Grundempfindung, z. B. Roth fehlt, so deuten wir den Rest wahrnehmbarer Farben als Farben einer Linie, die im Farbendreieck durch den Ort des Weiss parallel der Verbindungslinie der beiden noch erhaltenen Grundfarben gelegt ist. Diese würden, wenn Roth fehlt, von Gelb durch Weiss zu Blau gehen."

Bei dieser Auseinandersetzung hat Helmholtz eine sonderbare Verwechslung begangen, auf welcher sich die ganze Hypothese aufbaut. Wenn die Grundempfindung Roth fehlt, sollen wir den Rest wahrnehmbarer Farben als Farben einer Linie deuten, die im Farbendreieck durch den Ort des Weiss parallel der Verbindungslinie der beiden noch erhaltenen Grundfarben gelegt ist, und diese Linie soll von „Gelb durch Weiss zu Blau" gehen. Wie Fig. 3 zeigt, geht diese Linie (*ab*), wenn wir Roth, Grün und Violett als Grundempfindungen nehmen und die Grundempfindung Roth fehlt, in Wirklichkeit von einem Gelbgrün durch Weiss

[1]) dass nämlich in Fällen angeborener oder erworbener einseitiger Farbenblindheit farbige Lichter mit dem farbenblinden Auge ebenso gesehen werden, wie wir sie mit der farbenblinden Netzhautzone sehen.

zu einem Purpur, nicht aber von Gelb durch Weiss zum Blau. Wir müssten also auf der peripheren Netzhaut nur noch gelbgrüne und purpurne Farbenwahrnehmungen haben. Die Lage $\alpha\beta$ könnte die fragliche Linie, wie die Figur zeigt, nur dann haben, wenn nicht Roth, sondern Grün die fehlende Grundempfindung wäre. Wo bliebe aber dann die von Helmholtz angenommene Rothblindheit? Die Sache wird nicht besser, wenn wir uns an das von Helmholtz ebenfalls abgebildete Farbendreieck seines Schülers König halten, in welchem Blau als dritte Grundempfindung ange-

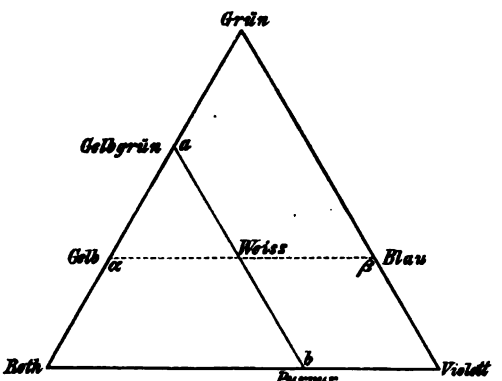

Fig. 3.

nommen ist. Hier würde die Helmholtz'sche Bemerkung auch dann nicht stimmen, wenn wir Grün als die fehlende Grundempfindung annehmen. Denn die Linie $\alpha\beta$ ginge dann von einem Rothgelb durch Weiss zu einem Grünblau. Durch die von Helmholtz begangene Verwechselung wird also seine ganze Erklärung hinfällig.

Sollte diese neueste psychologische Hypothese von Helmholtz überhaupt nur möglich werden, so müsste er sich entschliessen, seine alte Annahme von der „Rothblindheit" der peripheren Netzhaut aufzugeben und dafür „Grünblindheit" anzunehmen. Solange dies nicht geschehen, er-

scheint es überflüssig, zu zeigen, dass die Hypothese auch dann noch haltlos wäre. Höchstens wäre hier noch hervorzuheben, dass es nach dieser Hypothese auch keine einseitige „Rothblindheit" mehr geben könnte, sondern nur „Grünblindheit". —

Schliesslich bemerkt Helmholtz noch Folgendes:

„Da wir überhaupt im Stande sind, den Unterschied des dichromatischen Farbensehens in der Peripherie unserer Netzhaut mit dem trichromatischen der Mitte zu übersehen, und er durch Jahrtausende übersehen worden ist, bis die physiologische Beobachtung besonders auf diesen Punkt gerichtet wurde, können wir daran ermessen, bis zu welchem Grade unsere auf die Beurtheilung der Körperfarben gerichtete Einübung bei der Abschätzung qualitativer Unterschiede der gesehenen Objecte mitwirkt."

Wie schon die eben besprochene Hypothese zeigt, ist Helmholtz der Ansicht, dass unser Urtheil auf die Farbe, in der wir die Dinge sehen, in so hohem Grade bestimmend wirkt, dass wir in sehr vielen Fällen eine ganz andere Farbe wahrnehmen, als der jeweiligen Empfindung entspricht, welche durch das bezügliche Licht erzeugt wird. Er meint also, wir hätten, so lange wir nicht die indirect gesehenen Dinge zum Gegenstande besonderen Studiums machten, ein auf der peripheren Netzhaut abgebildetes z. B. rothes Ding ebenso roth wahrgenommen, wie beim directen Sehen desselben, obwohl die Empfindung in beiden Fällen eine verschiedene war. Nun achten wir aber beim gewöhnlichen Sehen überhaupt nur auf die Dinge, welche sich auf der mittleren Netzhaut abbilden, und sobald ein excentrisch abgebildetes eben nur beginnt, unsere Aufmerksamkeit auf sich zu ziehen, gleitet auch schon unser Blick zu ihm hin, sodass es sich wieder auf der centralen Netzhaut abbildet. Man hat also gar keine Veranlassung, sich mit den peripheren Netzhautbildern und ihrer Farbe zu beschäftigen und ihre Farbe eigentlich wahrzunehmen, so lange man sie nicht zum Gegenstande besonderer Auf-

merksamkeit macht. Es ist ja doch bekannt, dass es einen besonderen, beim gewöhnlichen Sehen nie nöthig werdenden Willensact erfordert, ein peripher erscheinendes Ding zu betrachten, ohne doch zugleich die Gesichtslinie auf dasselbe einzustellen. Hierin also liegt der Grund dafür, dass man den Unterschied der Farben eines und desselben Dinges beim directen und stark indirecten Sehen so lange übersehen hat, und dass ihn der nicht sachverständig angeleitete Laie noch heute übersieht; nicht aber darin, dass der Laie durch ein unbewusstes Urtheil bestimmt würde, z. B. ein für die centrale Netzhaut violettes Ding auch mit der peripheren violett zu sehen, obwohl es ihm hier thatsächlich eine blaue Empfindung erzeugt, und dass er erst beim Studium des indirecten Sehens statt des sonst in Folge falschen Urtheils wahrgenommenen Violett nun das empfundene Blau auch wirklich sieht. Es bedarf vielmehr schon besonderer Aufmerksamkeit, um überhaupt die Farbe der peripheren Netzhautbilder wahrzunehmen; sobald man sie aber überhaupt wahrnimmt, nimmt man sie sofort in der durch die Art der Erregung und Empfindung bestimmten Farbe wahr, d. h. im erwähnten Falle blau und nicht violett.

Selbstverständlich hält der Laie auch jetzt noch das Ding, obwohl er es indirect blau sieht, nach wie vor für violett, d. h. er erklärt das Violett für die „wirkliche“ Farbe des Dinges, das Blau für eine „optische Täuschung“. Dieses (freilich nicht „unbewusste“) Urtheil, so bestimmt es auch ist, verhilft ihm aber doch nicht im Mindesten dazu, das Ding auch indirect violett zu sehen, er sieht es vielmehr trotz seinem Urtheil blau, sobald er nur gelernt hat, trotz der auf etwas indirect Erscheinendes gerichteten Aufmerksamkeit das Auge unbewegt zu halten.

Nachdem ich die Unrichtigkeit der in dieser Abhandlung erwähnten Hypothesen zur Erklärung der peripheren Farbenblindheit dargethan habe, bliebe noch übrig, die letztere aus der Theorie der Gegenfarben zu erklären. Aber diese Erklärung liegt so offen zu Tage, dass Jeder, der diese Theorie auch nur in ihren Grundzügen kennt, sich alle in obigen Sätzen zusammengefassten Thatsachen leicht aus derselben selbst abzuleiten vermag.

Ueber die relative Accommodationsbreite.

Nach Untersuchungen von F. Halsch und H. Pereles

mitgetheilt von

Dr. med. H. Pereles.

(Aus dem deutschen physiologischen Institute zu Prag.)

Mit 20 Figuren im Text.

Nachdem man bis zum Jahre 1836 angenommen hatte, dass der Zusammenhang zwischen Accommodation und Convergenz ein absoluter sei, das heisst, dass man bei einer Convergenz auf einen n^{cm} entfernten Punkt, auch auf diese Entfernung accommodiren müsse und umgekehrt, wies Volkmann[1]) nach, dass es einen solchen Zusammenhang nicht gebe. Er widerlegte obige Anschauung, welche bis dahin durch die Autorität Johannes Müller's[2]) gestützt war, durch einige einfache Versuche, und gelangte so zu dem Resultate, dass unter bestimmten Verhältnissen eine Lösung des absoluten Zusammenhangs möglich sei, ohne sich jedoch über die Art und Weise und den Grund dieser Lösung weiter auszusprechen. Donders[3]) gelang es, hierfür wei-

[1]) Volkmann, Neue Beitr. zur Physiologie des Gesichtssinnes. 1836, p. 148 und vorhergeh.

[2]) Johannes Müller, Vergleichende Physiologie des Gesichtssinnes. 1826. p. 216.

[3]) Donders, Anomalien der Refraction und Accomodation des Auges, herausgeg. von Otto Becker. Wien 1866.

tere Beweise zu liefern, und auch den Grad der Unabhängigkeit zu bestimmen.

Die Ergebnisse der Donders'schen Untersuchungen sind seitdem allgemein angenommen, jedoch keiner genaueren Ueberprüfung unterzogen. Erst vor wenigen Jahren hat Dr. H. Biesinger[1]) auf Anregung Prof. Nagel's neuerdings einige Versuche über die relative Accommodationsbreite angestellt, wobei er sich derselben Untersuchungsmethode bediente wie Donders.

Auch die Ergebnisse dieser Untersuchung zeigten sich im Allgemeinen nicht geeignet, jene Bedenken und Zweifel in befriedigender Weise zu lösen, die sich Herrn Professor Sattler bezüglich der Constanz der Donders'schen Curven für andere Fälle aufgedrängt hatten.

Herr Professor Sattler fand bei Gelegenheit einer Anzahl von Bestimmungen der relativen Accommodationsbreite, welche ohne Zuhilfenahme besonderer Apparate an einigen gleichalterigen, emmetropischen Hörern seiner Vorlesungen auf der hiesigen Klinik für Augenheilkunde vorgenommen wurden, dass die so gewonnenen Ergebnisse die von Donders angegebenen Grenzen der r. Abr. in vielen Fällen überschritten, besonders was deren negativen Theil anbelangt.

Auf Anregung unseres verehrten Lehrers, dem ich hierfür meinen herzlichsten Dank ausspreche, unternahmen wir[2]) es also, die r. Abr. neuerlich eingehend zu untersuchen.

---

[1]) Gräfe-Sämisch, Handb. der Augenheilk. Leipzig 1880. — Anomalien der Refraction u. Accomodation des Auges v. A. Nagel. Cap. X. — ferner: Biesinger, Untersuchungen üb. d. Beziehungen zwischen Accommodation u. Converg. der Blicklinien. Inaug.-Dissert. Tübingen 1879. — Nagel, Beobachtungen und Arbeiten aus der ophthalmiatrischen Klinik. Tübingen 1880. I, S. 58.

[2]) Ich begann die Untersuchungen gemeinschaftlich mit meinem Collegen M. U. C. Franz Halsch, und es sind die sämmtlichen Voruntersuchungen, die Untersuchungen an unseren emmetropischen Augen, die Construction des Coordinatensystems und die mathema-

Die Versuche wurden im hiesigen physiologischen Institute gemacht, wo Herr Prof. Hering sich nicht nur bereit zeigte, uns mit Rath und That zu unterstützen, sondern uns auch eine Methode empfahl, welche zur Untersuchung der relativen Accommodationsbreite noch niemals in Anwendung gebracht worden ist, und durch welche allein, wie sich aus dem Gange unserer Arbeit ergiebt, so überaus genaue und zahlreiche Beobachtungen möglich gemacht wurden.

Die Methode ist die haploskopische und der Apparat, der durch die Güte Herrn Prof. Hering's eigens für unsere Zwecke construirt wurde, ist eine Modification jenes Apparates, den er gelegentlich seiner Untersuchungen über den Raumsinn [1]) benutzt hat.

---

tische Auffindung des Gesetzes bezüglich der Curve, Fig. 10, unsere gemeinschaftliche Arbeit. Mein Mitarbeiter wurde mir am 16. October 1888, nahe dem Ziele seiner Studien durch plötzlichen Tod entrissen. Er starb in Folge von Verbrennung, die er sich beim Umstürzen seiner brennenden Petroleumlampe zugezogen hatte. Sein Hinscheiden bedeutet für alle seine Freunde den Verlust eines wackeren Cameraden, für die Wissenschaft den Abgang eines allgemein anerkannten und durch mehrfache wissenschaftliche Arbeiten bewährten hoffnungsvollen Talentes.

[1]) Handbuch der Physiologie von L. Hermann. Leipzig 1879. III. Band, 1. Theil: Der Raumsinn und die Bewegungen des Auges von Ewald Hering. Es findet sich I. Abschn., 1. Cap., p. 337: „Eine derartige Vorrichtung, mittels welcher jedem Auge ein besonderes Gesichtsfeld dargeboten, der Inhalt beider Gesichtsfelder aber vereint im Sehfelde zur Erscheinung gebracht wird, heisse eine haploskopische Vorrichtung"; ferner I. Abschnitt, 6. Cap., p. 393 Anm. 1 gelegentlich der Erwähnung der im Text beschriebenen Modification: „Dieser Apparat unterscheidet sich von dem beweglichen Spiegelstereoskope Wheatstone's nur dadurch, dass bei letzterem beide Spiegel sammt den zugehörigen Bildebenen um eine gemeinschaftliche, zwischen den beiden Spiegeln gelegene, verticale Achse drehbar sind, während im ersteren jeder Spiegel seine besondere, zugleich durch den Drehpunkt des entsprechenden Auges gehende Achse hat.

Hering beschreibt denselben in dem betreffenden in der Anmerkung genannten Werke folgendermaassen: „Vor jeder der beiden horizontalen und zunächst parallel angenommenen Gesichtslinien befindet sich ein um 45° zu ihr geneigter kleiner Spiegel. Die beiden projectivischen Zeichnungen liegen je auf einer verticalen Ebene $a\ b\ c$, $a_1\ b_1\ c_1$ (Fig. 1), welche ebenfalls zur Ebene des zugehörigen Spiegels unter 45° geneigt ist, und demselben auf einem Schlitten beliebig genähert, oder wieder von ihm entfernt werden kann. Spiegel und Bildebene einer Seite sind je auf

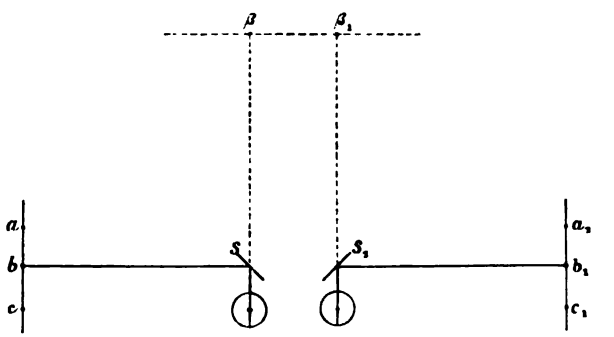

Fig. 1.

einem Gestelle befestigt, welches um eine vertikale Achse drehbar ist, deren gedachte Verlängerung durch den Drehpunkt des bezüglichen Auges geht; bei der Drehung des Gestelles ändert sich also weder die Lage der Zeichnung zum Spiegel, noch die Lage des letzteren zum Drehpunkte des Auges, wenn der Kopf durch einen Halter fixirt ist. Sind b und b_1 die dem Fixationspunkte entsprechenden Punkte der beiden Zeichnungen, so müssen die Gesichtslinien, wenn der Apparat die durch Figur 1 versinnlichte Stellung hat, parallel stehen, um auf die Spiegelbilder β und β_1 dieser Punkte zu treffen; hat aber der Apparat eine Stellung, wie sie Fig. 2 darstellt, so müssen die Gesichtslinien zu demselben Zwecke convergiren.“

Unser Apparat nun gestaltete sich, nachdem wir nach den Bedürfnissen, die sich im Laufe der Vorversuche herausstellten, einige Veränderungen an demselben vorgenommhatten, folgendermaassen: Auf einer Marmorplatte von 90 cm Länge, 45 cm Breite, 2,5 cm Dicke befinden sich zwei Kreissectoren M und M_1 (Fig. 3) aus Blech von 32 cm Radius,

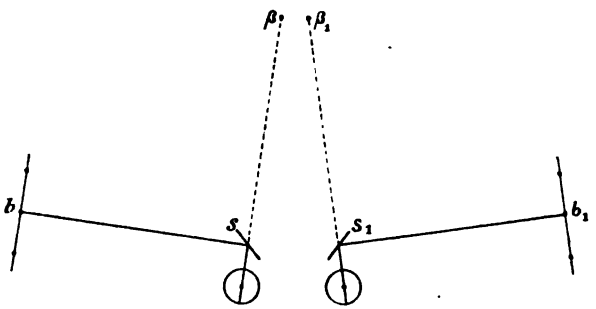

Fig. 2.

deren 50 Bogengrade umfassende Peripherie eine Eintheilung trägt, auf der man Grade und Zehntelgrade ablesen kann. In dem Mittelpunkte eines jeden Kreissectors ist eine verticale Achse angebracht (A und A_1), welche das Endstück je einer Schiene AB und A_1B_1 durchbohrt.

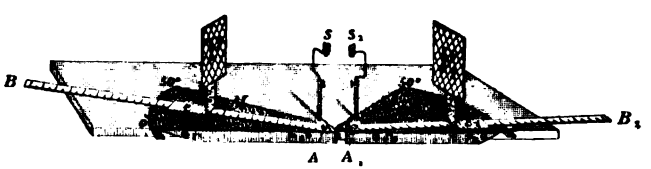

Fig. 3.

Jede Schiene verläuft also im Radius des betreffenden Sectors, und ist um die genannte Achse drehbar. Vom Drehpunkte aus ist auf jeder Schiene eine Millimetereintheilung so aufgetragen, dass deren Nullpunkt mit dem Drehpunkte der Schiene zusammenfällt. Auf jeder Schiene ist ein kleiner Schlitten C und C_1 (Fig. 3) verschiebbar, der wiederum ein Gestell P und P_1 zur Aufnahme der Seh-

proben trägt. In der Nähe der beiden mit den Achsen verbundenen Enden der Schienen sind auf einem von letzteren unter einem rechten Winkel abgebogenen, kurzen (horizontalen) Fortsatz die Gestelle für die Spiegelchen S und S_1 angebracht, welche gestatten, letztere so zu justiren, dass ihre Ebenen mit der zugehörigen Schiene je einen Winkel von 45° einschliessen und sich um die Mittelpunkte der Sectoren herumbewegen, den gleichen Winkel beschreibend wie die Schienen. Die spiegelnden Flächen der Spiegelchen und die Flächen der Sehproben sind lothrecht. Die beiden Sectoren sind sammt den Achsen, Schienen und Spiegelchen parallel zu sich selbst verschiebbar, so dass man die beiden Achsen in Pupillendistanz bringen kann; zur Feststellung dienen die Schrauben r, r_1, r_2, r_3.

Der Stützapparat für den Kopf, der in der Mitte zwischen den beiden Achsen A und A_1 angebracht wird (auf der Zeichnung der Deutlichkeit wegen weggelassen), ist durch zwei Schrauben so verstellbar, dass man den Drehpunkt der Augen, den wir der Einfachheit wegen in die Verbindungslinie der beiden äusseren Augenwinkel fallend denken, senkrecht über die Sectorenmittelpunkte, und wagrecht vor die Mitte der Spiegelchen bringen kann. (Der minimale Fehler, den man etwa durch diese Annahme bezüglich der Lage des Drehpunktes begeht, bleibt ausserdem noch für alle Beobachtungen derselbe und hat daher keinen Einfluss auf die Richtigkeit der Resultate.) Der Kopf des Beobachters wird so gestellt, dass die Horizontalebene des Schädels parallel ist mit der Blickebene. Die Nullpunkte der Gradeintheilung und die Drehpunkte der Schienen liegen in einer Geraden, und jeder der beiden Bogen, welche die Gradeintheilung tragen, ist noch diesseits des Nullpunktes bis auf 8 Grad fortgesetzt, um die Sehachsen auch in Divergenzstellung bringen zu können.

Um die Spiegelchen so zu stellen, dass sie mit den Schienen genau 45° einschliessen, bedienten wir uns folgen-

der Justirung: Die Schienen $A_1 B_1$ und AB (Fig. 4) werden auf 45° gestellt, in einer zur Verbindungslinie der Nullpunkte parallelen durch die Mitte der Spiegel S und S_1 gehenden Geraden zwei Lothe L und L_1 aufgehängt und die Spiegelchen so lange gedreht, bis man beim Visiren von rechts oder von links die Lothe mit deren Spiegelbildern auf jeder Seite zur Deckung bringen kann. Aus der Zeichnung ist ersichtlich, dass dies nur dann geschehen kann, wenn die Spiegel auf der Verbindungslinie $L L_1$ senkrecht stehen, also mit den Schienen AB und $A_1 B_1$ 45° einschliessen.

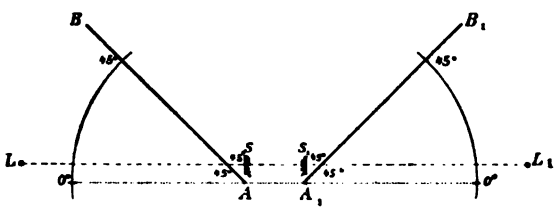

Fig. 4.

Als Sehproben wählten wir nach dem Vorschlage Hrn. Prof. Hering's noch ganz unbenutzte österreichische Fünfguldennoten, die sich nach mehreren Versuchen mit anderen Probeobjecten am besten hiezu eigneten, da sie sich wegen der vollkommenen Gleichheit ihrer Bilder binocular leicht vereinigen und zusammenhalten lassen, und auch zahlreiche feinste Details aufweisen, durch welche die Beurtheilung des Scharfsehens sehr genau wird.

Um diese Sehproben auf den Gestellen P und P_1 (Fig. 3) so zu befestigen, dass identische Punkte derselben bei paralleler und geradeausgerichteter Blickrichtung, dementsprechender Stellung der Schienen auf o und o_1 auf identische Netzhautstellen fallen, wurden bei der genannten Schienenstellung auf den Gestellen P und P_1 (Fig. 5) zwei Lothe L und L_1 so lange verschoben, bis sich ihre Spiegelbilder mit den Lothen l und l_1 von jedem der über den

Drehpunkten A und A_1 befindlichen Augen zur Deckung bringen liessen. Da die Lothe l und l_1 in Pupillendistanz symmetrisch zur Medianlinie aufgehängt wurden, so ist ersichtlich, dass die Lothe L und L_1 solche Stellen der Gestelle markirten, welche vorgenannter Anforderung entsprechen. Nun wurden die Banknoten so befestigt, dass sich die Lothe mit ihren Halbirungslinien deckten; daher konnten die von jedem Auge empfangenen Banknotenbilder zur Vereinigung gebracht werden.

Verschiebt man nun die Schlitten mit den Gestellen längs der Schienen, so ändert man die Entfernung der

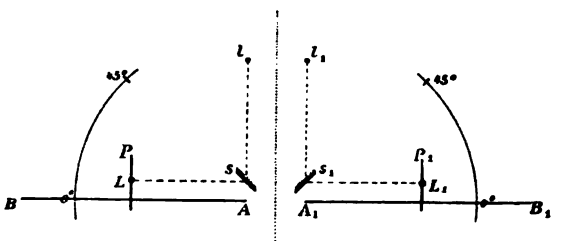

Fig. 5.

Spiegelbilder vom Auge, und solange der Beobachter das vereinigte Doppelbild deutlich und scharf sehen kann, so lange muss die Accommodation den wirklichen Entfernungen gefolgt sein, und man kann ihre Grösse nach Hinzurechnung der Entfernung des Spiegels vom optischen Mittelpunkte des Auges in Centimetern und Millimetern an den Schienen ablesen und in Dioptrieen ausdrücken. Durch Drehung der Schienen um ihre Achsen A und A_1 kann man jede beliebige Convergenz- und Divergenzstellung der Sehlinien zwischen den Grenzen $+ 90^\circ$ (Convergenz), 0° (parallele Sehachsen) $- 16^\circ$ (Divergenz) herstellen, somit die Accommodationsbreite bei jeder beliebigen Convergenz, oder die Maxima und Minima der Convergenz bei beliebiger Accommodation bestimmen. Wenn man zur Feststellung der Grenzen immer dasselbe Kriterium nimmt, näm-

lich vollkommen scharfes Sehen der feinsten Einzelnheiten, so muss man bei beiden Anordnungen der Versuche die gleichen[1]) Ergebnisse bekommen, da in beiden Fällen nur die Reihenfolge der in der Accommodation und in der Convergenz vorgenommenen Veränderungen verschieden ist.

Wir wählten der Bequemlichkeit halber die Anordnung, dass wir die Entfernung des Objectes, also die Accommodation jeweilig feststellten, und durch Drehung der Schienen das Maximum und Minimum der Convergenz bestimmten, bei der eben diese Accommodation noch festgehalten werden konnte (analog den Prismenversuchen Biesinger's). Uebrigens wurde noch eine Beobachtungsreihe in der Weise angestellt, dass wir die Grenzen der Accommodation bei jeweilig festgestellter Convergenz der Gesichtslinien bestimmten, und es zeigte sich, dass man auch in diesem Falle die gleichen Ergebnisse erzielte (Fig. 13).

Man sieht leicht ein, dass bei dieser Methode alle jene Ungenauigkeiten wegfallen, welche bei der Bestimmung der r. Abr. mit Brillengläsern und gar mit Prismen unvermeidlich sind. Denn die Planspiegelchen, welche für den gröss-

[1]) Biesinger bestimmte die r. Abr. mittels sphärischer Gläser, die Fusionsbreite mittels Prismen, welches letztere unserer häufigeren Anordnung der Versuche analog wäre. Doch bekam er für die durch Prismen bestimmte relative Fusionsbreite ganz andere, und zwar viel kleinere Werthe, als den aus der r. Abr. abgeleiteten entsprechen würde. Da nun der Zusammenhang zwischen Accommodation und Convergenz ein wechselseitiger ist, so wäre dies jedenfalls ein sehr auffälliges Ergebnis, wie auch Nagel in den zu Biesinger's Arbeit beigefügten Bemerkungen erwähnt. Es ergab sich auch schon bei der nochmaligen Ueberprüfung der Prismenversuche durch Schleich eine sehr gute Uebereinstimmung beider Reihen von Werthen, und ich bin in der Lage zu constatiren, dass, wie man aus Fig. 13 ersieht, die nach der im Texte ersterwähnten Anordnung gewonnenen Grenzen der relativen Fusionsbreite mit den aus den Ergebnissen der zweiterwähnten Anordnung abgeleiteten Grenzen, sehr exact übereinstimmen. Dasselbe gilt für die relativen Accommodationsbreiten.

ten Theil der Bestimmungen verwendet wurden, ergaben bei Anwendung der oben erwähnten optischen Justirung gar keine Ungenauigkeiten, und die zur Ermöglichung einer Accommodation von weniger als zwei Dioptrieen nothwendigen Hohlspiegel sind von so grosser Brennweite, dass die durch sie bedingten Ungenauigkeiten sehr gering, überdies auch noch für die ganze Versuchsreihe dieselben sind, während bei der bisher angewendeten Methode mit zunehmender Brechkraft der Linsen oder Prismen die eingeführten Fehler unverhältnissmässig zunehmen. Ausserdem kann man mit unserem Apparat leicht und schnell mehrere Bestimmungen hintereinander machen, was den Vortheil hat, dass die Augen während einer Versuchsreihe nicht zu sehr ermüden, und dass man die Durchschnittszahlen aus zahlreicheren Beobachtungen gewinnen kann.

Um ein Urtheil zu gestatten über die Genauigkeit und die Fehler, mit welchen die einzelnen Beobachtungen gemacht wurden, gebe ich bei einer Versuchsreihe (S. 99) die vollständigen Tabellen mit den direct gefundenen Werthen wieder, während ich bei den übrigen der Kürze halber nur die Mittelwerthe anführe. Ich bemerke hierbei, dass fast in keinem Falle der Mittelfehler 2^0 und der grösste Fehler 4^0 überstieg.

Um über die in den Resultaten enthaltenen Beziehungen zwischen Accommodation und Convergenz einen leichten Ueberblick zu gestatten, scheint es mir nothwendig, alle Ergebnisse graphisch darzustellen, indem ich sie in ein Coordinatensystem eintrage, welches dem von Donders seinerzeit verwendeten, analog ist, mit dem Unterschiede, dass hier statt Zollen, Dioptrien eingeführt wurden, und es möglich ist, die Convergenz auch in Meterwinkeln abzulesen.

Das Coordinatensystem wurde nach folgender Ueberlegung construirt: Denkt man sich die Augen auf einen

Punkt P gerichtet (Fig. 6), welcher sich in der Drehpunktsdistanz (Pupillendistanz) p vom optischen Mittelpunkte der Augen A und A_1 gemessen, median vor ihnen befindet, so bilden die Verbindungslinien der optischen Mittelpunkte und des Punktes P ein gleichseitiges Dreieck APA_1. Also entspricht der Accommodation auf die Enfernung p mm (für mich 68 mm entspricht 14,7 D.) eine Convergenz von 60°. Einer Accommodation auf den Punkt P_1, welcher sich in der Entfernung p_1 vom Auge befindet, entspricht eine Convergenz von α^0. Drückt man die Accommodation in Dioptrieen aus, so ist $\frac{1000}{p_1} = d_1$, und $\frac{1000}{p} = d$,

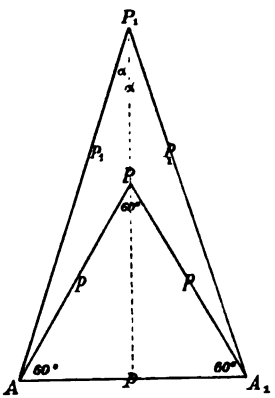

Fig. 6.

wo d_1 und d eine Anzahl von Dioptrieen bedeuten. In dem Dreiecke PA_1P_1 ist $p : p_1 = \sin\frac{\alpha}{2} : \sin\frac{60}{2}$

$$p_1 = \frac{p \cdot \sin 30}{\sin\frac{\alpha}{2}}$$

$$\frac{1000}{p_1} = \frac{1000}{p} \cdot \frac{\sin\frac{\alpha}{2}}{\sin 30}$$

$$d_1 = d \frac{\sin\frac{\alpha}{2}}{\sin 30} = x.$$

Diese mit x bezeichnete Grösse nehmen wir zur Abscisse des Coordinatensystems; x ist somit proportional dem sinus des halben Convergenzwinkels. Die Accommodation wollen wir in Dioptrieen ausgedrückt auf die Ordinatenachse unseres Systems auftragen.

Wenn ich z. B. für mich, p = 68 m, d = 14,7 D, das System construiren will, so ist dies nach dem Gesagten einfach. Einer Accommodation von 14,7 D entspricht eine Convergenz von 60°. Wenn ich also auf der Ordinatenachse eine Strecke *ON* (Fig. 7) = 14,7 annehme, so habe ich in der gleichen Entfernung von *O* auf der Abscissenachse den Punkt *M* als jenen Punkt anzunehmen, der eine Convergenz von 60° bezeichnet; die Strecke *OM* bedeutet also $\sin \frac{60°}{2}$. Die Strecke *ON* theile ich nun in 14,7 D ein und auf die Strecke *OM* trage ich die Sinus der halben Convergenzwinkel in Längeneinheiten auf. Die sinus der halben Convergenzwinkel wurden nicht berechnet, sondern wie aus unsern Figuren ersichtlich ist, geometrisch construirt. Man nimmt den radius 2 d = 2xON in den Cirkel, beschreibt aus irgend einem Punkte der Ordinatenachse als Mittelpunkt einen Kreisbogen, theilt ihn in halbe Grade, und projicirt dieselben auf die xAchse. Die Projectionen stellen die sinus der halben Convergenzgrade dar, wurden aber mit solchen Zahlen bezeichnet, welche die ganzen Convergenzen ausdrücken.

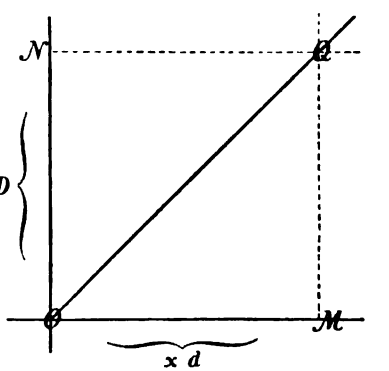

Fig. 7.

Dieses Coordinatensystem gestattet die Grösse der Accommodation in Dioptrieen und der Convergenzen in Winkelgraden direct abzulesen. Auch die Nagel'schen Meterwinkel sind leicht einzuführen, indem man sich von den Durchschnittspunkten der Abscissen mit der Diagonale OQ

Ordinaten gezogen denkt, welche die xAchse in so viele MW theilt, als die y-Achse in Dioptrieen getheilt ist. Die Diagonale OQ ist zugleich die von Donders kurzweg als Convergenzlinie bezeichnete Gerade, und hat die Bedeutung, dass die ihr zugehörigen Abscissen und Ordinaten solche Werthe der Convergenz und Accommodation ausdrücken, welche beim Sehen von Gegenständen in der Medianebene von emmetropischen Augen geleistet werden. Dass man ausserdem auch die Grösse der MW in Winkelgraden direct ablesen kann, ist schon deshalb von Vortheil, weil die Vorstellung von Graden für Jedermann sicher geläufiger ist, als die von MW, deren Grösse überdies noch von der Pupillendistanz abhängig ist. Z. B. einer Accommodation von 10 D entspricht eine Convergenz von 10 MW = 39,8° oder 45° Conv. ist bei 68 mm Pd. = 11,25 MW (Fig. 12).

Ich gehe nun an die Darstellung der Versuchsergebnisse, und bringe dieselben in derselben Reihenfolge, in der sie gefunden wurden, der leichteren Uebersicht und besseren Anschaulichkeit wegen, gleich in das oben beschriebene Coordinatensystem eingezeichnet.

Die ersten drei Curven sind nach den Beobachtungen des Franz Halsch gezeichnet; derselbe war zur Zeit der Versuche 25 Jahre alt, Emmetrop.

Rechts	$\frac{6}{VI}$	Punct. prox.	9 cm	∞
Sehschärfe			Punct. remot.	
Links	$\frac{6}{VI}$		10 cm	∞

Pupillendistanz Pd = 64 mm,

Nahepunkt: binoc. 10,0—10,5 cm,

absol. 9,5—10,0 cm.

I. Beobachtungsreihe

(die mit — bezeichneten Zahlen bedeuten Divergenzen).

Accommodation in Dioptrien	Convergenzen	
	Maxima	Minima
1,9	50,3	— 6,5
2,8	53,5	— 4,5
4,6	61,7	+ 1,1
6,7	69,8	12,0
7,9	—	40,0

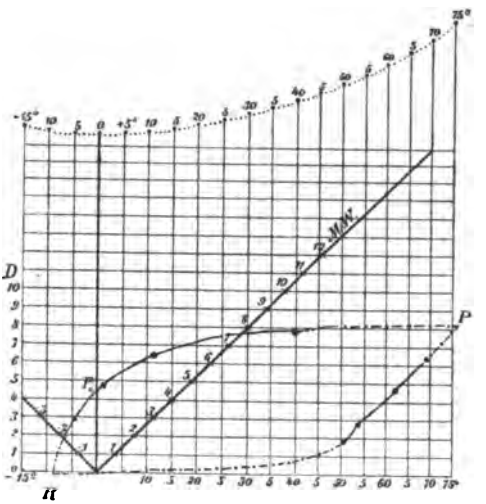

Fig. 8.

II. Beobachtungsreihe.

Accommodation in Dioptrien	Convergenzen	
	Maxima	Minima
1,9	41,7	— 5,8
2,8	50,0	— 4,6
3,7	54,5	— 3,0
4,6	57,6	— 2,3
5,4	58,8	± 0,0
6,3	59,0	+ 2,4
7,1	61,2	+ 5,3
7,9	61,9	+ 9,7
8,7	63,1	16,1
10,0	63,9	31,8

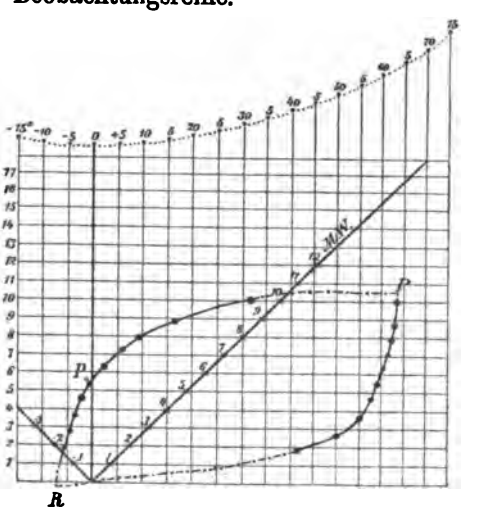

Fig. 9.

III. Beobachtungsreihe.

Accommodation in Dioptrien	Convergenzen	
	Maxima	Minima
1,9	44,5	— 9,0
2,8	50,9	— 7,6
4,6	57,1	— 3,2
6,3	62,1	+ 3,9
7,9	67,2	12,5
9,4	71,1	50,5

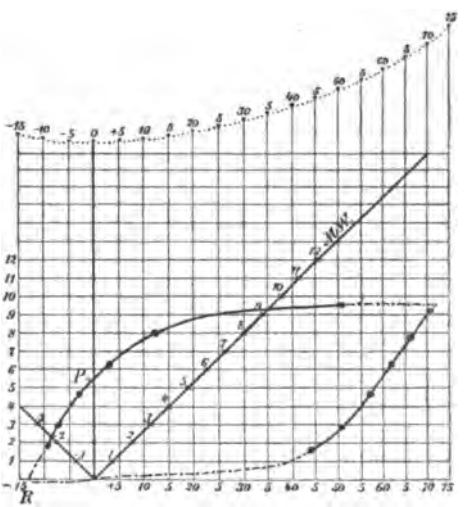

Fig. 10.

Die folgenden Curven sind nach meinen eigenen Beobachtungen gezeichnet. Ich war zur Zeit der Versuche 22 Jahre alt, Emmetrop,

$$\text{Rechts } \frac{6}{V} \quad \text{Links } \frac{6}{VI} \quad \text{Punct. prox. } \begin{cases} 11\text{ cm} \\ 10\text{ cm} \end{cases} \quad \text{Punct. rem. } \begin{cases} \infty \\ \infty \end{cases}$$

Pd. 68 mm; Nahep.: binoc. 9,5—10,0 cm; absol. 9,5—10,0 cm.

IV. Beobachtungsreihe.

Accommodation in Dioptrien	Experimentell gefundene Werthe der Convergenzen				Mittelwerth	negat.	posit.	mittl.
						Fehler		
1,9	Max. 32,1	30,5	36,1	36,5	33,8	3,2	2,7	2,5
	Min. 0,7	1,5	1,0	1,1	1,1	0,4	0,4	0,2
2,8	Max. 38,0	37,8	36,2	39,6	37,9	1,7	2,3	0,9
	Min. 2,5	2,5	2,5	—	2,5	0,0	0,0	0,0
4,2	Max. 43,0	22,2	40,4	40,8	41,6	1,2	1,4	1,0
	Min. 7,3	6,9	6,2	8,0	7,1	0,9	0,9	0,5
5,4			(35,1)					
	Max. 43,8	44,3	41,5	46,4	44,0	2,5	2,4	1,4
	Min. 9,7	9,8	9,7	—	9,7	0,0	0,1	0,0
6,7	Max. 51,4	50,8	52,8	49,4	51,1	1,7	1,7	1,0
	Min. 12,6	12,6	12,6	—	12,6	0,0	0,0	0,0
7,9	Max. 54,5	54,1	54,3	54,3	54,3	0,2	0,2	0,1
	Min. 17,5	16,7	16,1	18,2	17,1	1,6	1,1	0,9
9,0			(48,5)					
	Max. 57,6	56,8	56,1	59,3	57,3	1,2	2,0	1,0
	Min. 26,0	20,0	22,9	24,8	23,9	3,1	2,1	1,8
10,2	Max. 61,4	61,7	60,9	62,1	61,5	0,6	1,4	0,6
	Min. 39,0	38,1	30,2	33,1	35,1	4,9	3,9	3,4

Wie man sieht, wurden bei jeder Einstellung des Objectes 3 — 5 Beobachtungen gemacht. Die in der Reihe 5,4 D und 9,0 D in Klammer befindlichen Werthe wurden nicht in Rechnung gezogen, weil diese Abweichungen offenbar auf grobe Beobachtungsfehler oder Aufstellungs-

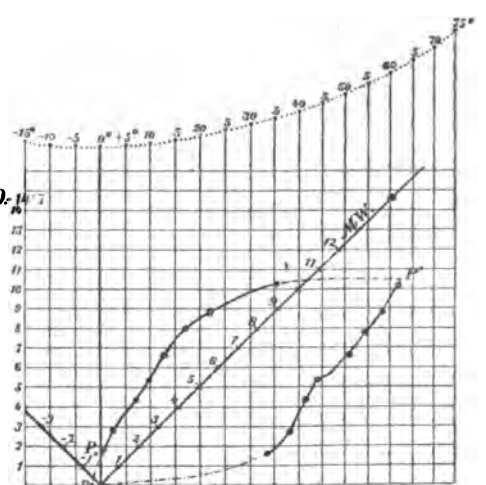

Fig. 11.

fehler zu beziehen sind. — Die negativen Fehler sind die Differenzen der kleinsten Werthe und der Mittelwerthe. Die positiven Fehler sind die Differenzen der grössten Werthe und der Mittelwerthe. Der mittlere Fehler wurde gefunden, indem man die Summe aller Fehler ohne Rücksicht auf das Vorzeichen durch die Anzahl der Beobachtungen dividirte. Bei allen übrigen Beobachtungen bewegen sich die Fehler innerhalb der gleichen Grenzen.

V. Beobachtungsreihe.

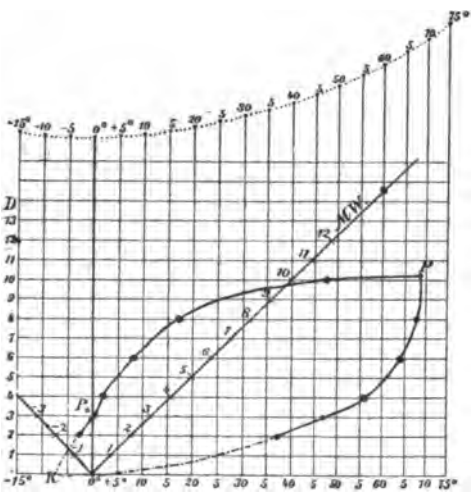

Fig. 12.

Accommodation in Dioptrien	Convergenzen	
	Maxima	Minima
2	37,0	— 0,3
3	47,7	+ 0,8
4	51,5	2,7
6	59,0	8,0
8	69,8	16,7
10	68,7	48,1

Die folgenden Daten wurden auf die Weise gewonnen, dass ich die Schienen bei verschiedenen Convergenzen (0°, 10°, 20° etc.) durch Klemmschrauben feststellte, und die Objecte von zwei Gehilfen auf den Schienen verschieben liess. Um die Accommodation für beide Augen gleichmässig zu ändern, mussten die beiden Gehilfen die Gestelle nach dem Schlage eines Metronoms in gleichen Zeiten um gleiche Stücke verschieben.

VI. Beobachtungsreihe.

Convergenz in Winkelgraden	Accommodation in Dioptrien	
	Maxima	Minima
0	2,3	
10	6,5	
20	8,4	
30	9,0	1,8
40	10,4	2,6
50	10,7	4,8
60	10,7	9,4

An allen diesen Figuren sieht man, dass die beiden Enden der Curven mit punktirten Linien gezeichnet sind. Die ausgezogenen Linien sind Verbindungslinien der experimentell gefundenen Curvenpunkte, die punktirten sind die nach theoretischen Voraussetzungen (s. u.) construirten Fortsetzungen. In der Nähe des absoluten Nahepunktes *P* konnten wir in einigen Fällen den Endpunkt der Curven deshalb nicht bestimmen, weil einmal bei so geringer Entfernung der Bilder und starker Convergenz die Beleuchtung der Sehproben sehr schlecht wurde, ein andermal der zu breite Nasenrücken die nothwendige Convergenz herzustellen hinderte, und in allen Fällen war dieser Versuch für die Augen sehr anstrengend und schmerzhaft. Doch

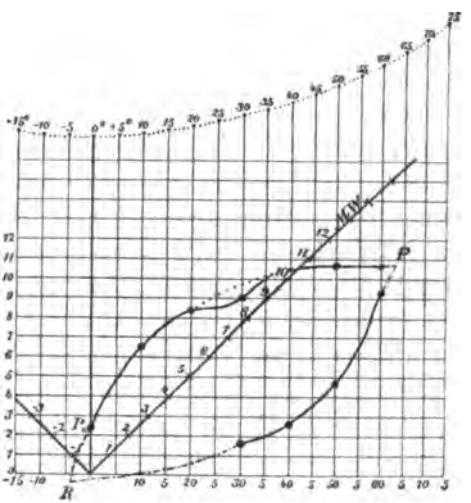

Fig. 13.

bestätigen jene Figuren, bei denen der Punkt P bestimmt werden konnte, die Richtigkeit unserer Voraussetzungen.

Für die Accommodation auf weniger als 1,9 D konnte bei Anwendung von Planspiegelchen unser Apparat deshalb nicht benutzt werden, weil die Länge der Schienen nothwendig begrenzt ist. Um aber auch diesen Theil der Curven experimentell zu finden, wendeten wir bei einem Versuche an Stelle der Planspiegelchen kleine Hohlspiegel von 30 cm Brennweite an. Waren die Objecte in 30 cm Entfernung vom Spiegel aufgestellt, so waren die von den Spiegeln reflectirten Strahlen parallel, die Accommodation also $= 0$. Grössere Accommdationen konnten durch Annäherung der Sehproben hervorgerufen werden. Die auf diese Weise gewonnenen Curven (VII. Beobachtungsreihe Fig. 14) stimmen bis zur Abscisse 2 D ganz gut mit den construirten überein. Die weiteren Curvenstücke, deren Punkte nur vergleichsweise bestimmt wurden, sind aus dem Grunde lehrreich, weil sie zeigen, welchen störenden Einfluss die Anwendung sphärischer brechender Flächen auf die Bestimmung der relativen Accommodationsbreite haben kann. Bis zu den Punkten r und p wurden nämlich die Versuche mit den Hohlspiegeln gemacht, dann aber wegen zunehmender Undeutlichkeit der Spiegelbilder, von 3 D an auf der Fernpunktskurve, von 7 D an auf der Nahepunktskurve, mit Planspiegeln fortgesetzt. Man sieht, dass die Curventheile $p_1 P$ und $r_1 P$ eine grössere relative Accommodationsbreite einschliessen, als nach der Lage der Punkte r und p und der Krümmung der Curventheile Rp und Rr vorauszusetzen wäre. Die relative Accommodationsbreite wurde also durch die Verwendung von sphärisch brechenden Flächen eingeengt. Der Grund hievon lag in unserem Falle offenbar darin, dass das vom Spiegel gelieferte Bild desto verzerrter und undeutlicher wurde, je mehr sich die Sehproben vom Brennpunkte des Spiegels entfernten, je näher man also mit ihnen an die Spiegel heranrückte.

VII. Beobachtungsreihe.

Accommodation in Dioptrien	Convergenzen			
	Maxima		Minima	
	mit Concavspiegel	mit Planspiegel	mit Concavspiegel	mit Planspiegel
0,0	7,5		— 7,0	
0,5	17,0		— 6,5	
1,0	22,4		— 5,5	
1,5	25,9		— 4,9	
2,0	28,2		— 4,0	
2,5	30,2		— 3,2	
3,0	31,6	41,8	— 2,2	
4,0			+ 1,1	
5,0		54,9	+ 4,6	
6,0			9,2	
7,0		61,1	14,1	10,3
9,0		66,0		24,2
10,0		68,2		39,9

Aus der Betrachtung dieser Curve sieht man zunächst, dass die Ergebnisse bei demselben Beobachter zu verschiedenen Zeiten verschieden waren. Ueberdies zeigen die meisten Curven einige Unregelmässigkeiten, welche aber niemals an derselben Stelle liegen, daher auf zufällige Beobachtungsfehler zu beziehen sind.

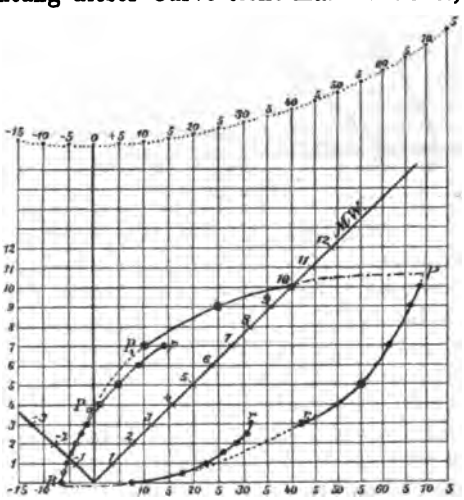

Fig. 14.

Im Allgemeinen jedoch haben die Curven insgesammt eine eigenthümliche charakteristische

Form[1]), besonders die in Figg. 10 und 13 verzeichneten, was uns auf die Vermuthung kommen liess, dass in dem Zusammenhang zwischen Accommodation und Convergenz irgend eine einfache Gesetzmässigkeit liege. Wir unterzogen daher die unter Beobachtungsreihe III (Fig. 10) verzeichneten Daten einer näheren Untersuchung, welche uns zu dem Ergebnisse führte, dass die Curven exponentielle sind.

Bevor ich zur Entwicklung der Gleichungen der Curven übergehe, erscheint es mir nothwendig zwei Begriffe zu erläutern, welche eine einfache Interpretation der Gleichungen ermöglichen, nämlich die Begriffe „latente Accommodation" und „latente Entspannung". Zu diesem Behufe denke man sich, dass von den Augen bei jeder

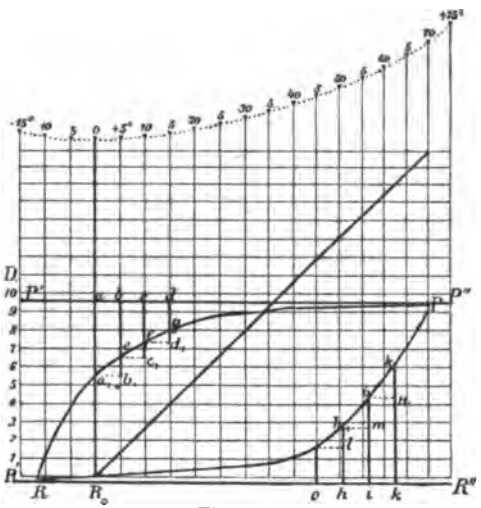

Fig. 15.

[1]) Wenn man die von Anderen bisher gefundenen Curven betrachtet, so findet man, trotz der relativ ungenaueren Methoden (da doch mehr oder weniger grosse Beobachtungsfehler bei Verwendung sphärischer Gläser besonders bei Laien unvermeidlich sind) schon einzelne Aehnlichkeiten mit der von uns gefundenen Form. So sehen z. B. alle von Donders gefundenen Nahepunktscurven, auch die bei Myopie, den unseren sehr ähnlich, und in Biesinger's Arbeit findet sich sogar eine, nach den Beobachtungen von Schleich dargestellte Figur verzeichnet, bei der sowohl die Nahe- als auch die Fernpunktscurve mit den von uns gefundenen vollkommen übereinstimmt, wenn man von den wenigen Zacken derselben absieht, die offenbar auf kleine Beobachtungsfehler oder Refractionsfehler der Linsen zurückzuführen sind.

Convergenz die ganze absolute Accommodationsbreite aufgebracht werden könnte. Dann wären bei der graphischen Darstellung (Fig. 15[1]) als Grenzlinien der relativen Accommodation die beiden Asymptoten $P'P''$ und $R'R''$ anzunehmen, was die Bedeutung hätte, dass die Accommodation von dem Grade der Convergenz unabhängig sei.

Dies ist nun, wie wir wissen, nicht der Fall, sondern die Abhängigkeit der Accommodation von der Convergenz drückt sich graphisch aus durch die Curven RR_0P und PP_0R. Der oberhalb der Curve RR_0P gelegene Theil der Accommodation ist ebenso von der Convergenz gebunden als der unterhalb der Curve PP_0R gelegene Theil. Bezeichnet man nun diesen (oberen) Theil als latente Accommodation und jenen (unteren) als latente Entspannung, so lässt sich, wie wir sehen werden, das in den zu entwickelnden Gleichungen enthaltene Gesetz einfach interpretiren.

Die Gleichungen der Curve Fig. 10 wurden nach der Methode der kleinsten Quadrate numerisch berechnet und ich gebe hier alle Daten, welche nothwendig sind, um sich von der Richtigkeit der Rechnung zu überzeugen.

Divergenz	zugeh. x	zugeh. y
— 9°	— 2,448	1,938
0°	0,000	5,465
50°	+ 13,186	9,346
Convergenz		
0° 0′	0,000	0,000
44° 18′	11,762	1,938
51° 12′	13,482	2,863
56° 6′	14,672	4,630
62° 24′	16,163	6,297
67° 12′	17,266	7,874

[1]) (Die in dieser Figur gezeichneten Curven sind nach den aus den Daten der III. Beobachtungsreihe berechneten Gleichungen geometrisch construirt. Wie man sieht, decken sie sich mit den in Fig. 10 empirisch gezeichneten fast vollständig.)

$Pd = 64\,mm$ entspricht 15,6 D.

$$x = \frac{\sin \frac{conv}{2}}{\frac{\sin 30^0}{15{,}6}}.$$

Gleichung der Nahepunktscurve:

$$9{,}48 - y = 4{,}0155\, e^{-0{,}2578\,x} \qquad (1)$$

Gleichung der Fernpunktscurve:

$$y + 0{,}05855 = 0{,}05855\, e^{0{,}290\,x} \qquad (2)$$

Gleichung der relativen Accommodationsbreite:

$$b = 9{,}53855 - (4{,}0155\, e^{-0{,}2578\,x} + 0{,}05855\, e^{0{,}29\,x}) \qquad (3)$$

Differencirt man (1) und (2), so erhält man

$$\frac{dy}{dx} = 0{,}2587\,\underbrace{(9{,}48 - y)}_{\text{(latente Accommodation)}} \ldots\ldots\ldots \text{ aus (1)}$$

$$\frac{dy}{dx} = 0{,}290\,\underbrace{(y + 0{,}05855)}_{\substack{\text{bereits aufgebrachte Accommodation} \\ \text{oder latente Entspannung.}}} \ldots\ldots\ldots \text{ aus (2)}$$

(1) und (2) logarithmirend erhält man:

$$\underbrace{l(9{,}48 - y)}_{L^a \text{ (lat. Acc.)}} = \underbrace{l(4{,}0155)}_{a} - \underbrace{0{,}2578}_{b}\,x$$

$$\underbrace{l(y + 0{,}05855)}_{L_e \text{ (lat. Entsp.)}} = \underbrace{l(0{,}05855)}_{a_1} + \underbrace{0{,}290}_{b_1}\,x$$

Die Gleichungen

$$L_a = a - bx \text{ und } L_e = a_1 + b_1\,x$$

bedeuten: Der Logarithmus der latenten Accommodation resp. der latenten Entspannung ist eine lineare Function der Convergenz.

Die Gleichungen aus (1) und aus (2) drücken aus:

„Die zu gleichen Abscissenstücken zugehörigen Zuwüchse der Ordinaten der relativen Accommodationsbreite sind den zugehörigen Ordinaten der latenten Accommodation resp. der latenten Entspannung direct proportional".

z. B. Fig. 15: b, e : e, f : d, g = be : ef : dg

resp. h, l : i, m : k, n = hl : im : kn.

Da nun die Abscissenstücke die halben sinus der Convergenzwinkel bedeuten, welche man den Convergenzwinkeln selbst gleichsetzen kann, ohne einen grossen Fehler zu begehen, so lassen sich die Gleichungen aus (1) und (2) folgendermaassen interpretiren:

I. Der Zuwuchs der maximalen Accommodation, welcher bei gleichmässiger Zunahme der Convergenz aufgebracht werden kann, ist direct proportional der zugehörigen latenten Accommodation.

II. Der Zuwuchs der maximalen Entspannung der Accommodation, welcher bei gleichmässiger Abnahme der Convergenz aufgebracht werden kann, ist direct proportional der zugehörigen latenten Entspannung.

Die Gleichung aus (2) kann man auch folgendermaassen interpretiren: Der Zuwuchs der minimalen Accommodation, welcher bei gleichmässiger Zunahme der Convergenz aufgebracht wird (welchen aufzubringen das Auge durch die Convergenz gezwungen wird) ist direct proportional der bereits aufgebrachten minimalen Accommodation.

Es erscheint von vornherein verständlich, dass, je kleiner bei fortschreitender Convergenz der übrig bleibende Theil der überhaupt möglichen Accommodation wird (die latente Accommodation), auch desto kleiner die Zuwüchse zur bereits aufgebrachten Accommodation ausfallen werden; dies gilt für die Nahepunktscurve. Für die Fernpunktscurve kann man analog überlegen: Bei abnehmender Convergenz werden die Zuwüchse der einzelnen Entspannungen desto kleiner, je mehr sich die Entspannung der Totalentspannung (Asymptote $R'\ R''$) nähert.

Es spielt also die latente Entspannung bei der Fernpunktscurve dieselbe Rolle, wie die latente Accommodation bei der Nahepunktscurve. Sogar der Proportionalitätsfactor ist bei beiden Curven nahezu gleich.

Das oben ausgesprochene Gesetz lässt sich auch aus eigens zu diesem Zwecke eingerichteten Versuchen direct herleiten. Man braucht dieselben nur so einzurichten, dass die Ordinaten immer um ein Gleiches, z. B. um eine Dioptrie zunehmen, was sich in der folgenden mit besonderer Sorgfalt angestellten Versuchsreihe vorfindet:

VIII. Beobachtungsreihe.

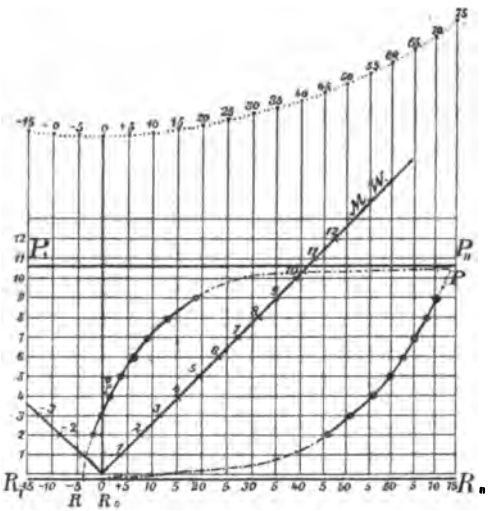

Fig. 16.

Accommodation in Dioptrien	Convergenzen	
	Maxima	Minima
2	46,1	—1,8
3	50,8	—0,2
4	56,6	+1,5
5	60,0	3,6
6	62,9	5,8
7	65,0	8,8
8	67,5	12,5
9	69,3	17,6

Um aus diesen Versuchsdaten das Gesetz zu erkennen, ist es nothwendig folgende Tabelle aufzustellen:

y	α	x	$\frac{\Delta x}{\Delta y} = \Delta x$	10,6 − y	P	y	α	x	$\frac{\Delta x}{\Delta y} = \Delta x$	0,4 + y	P
2	− 1,8	− 0,45	0,40	8,6	3,44	2	46,1	11,50	1,43	2,4	3,43
3	− 0,2	− 0,05	0,44	7,6	3,34	3	50,8	12,93	1,00	3,4	3,40
4	+ 1,5	+ 0,39	0,52	6,6	3,43	4	56,6	13,93	0,77	4,4	3,39
5	3,6	0,91	0,61	5,6	3,42	5	60,0	14,70	0,63	5,4	3,40
6	5,8	1,52	0,74	4,6	3,40	6	62,9	15,33	0,53	6,4	3,39
7	8,8	2,26	0,94	3,6	3,38	7	65,0	15,86	0,46	7,4	3,41
8	12,5	3,20	0,31	2,6	3,41	8	67,5	16,32	0,40	8,4	3,36
9	17,6	4,51		1,6		9	69,3	16,72		9,4	

Die mit y überschriebene Colonne enthält Entfernungen der Bilder vom Auge gemessen in Dioptrien.

Die mit α überschriebene Colonne enthält die Convergenzen, gemessen in Winkelgraden; die mit x überschriebene dieselben in Längeneinheiten ausgedrückt, also die zu den einzelnen y zugehörigen x. Diese wurden gefunden nach der Formel $x = Pd \frac{\sin \frac{\alpha}{2}}{\sin 30^0}$ (siehe p. 106).

$$= 14{,}7 \frac{\sin \frac{\alpha}{2}}{\frac{1}{2}} = 29{,}4 \sin \frac{\alpha}{2}.$$

Die folgende Colonne enthält die Differenzenquotienten, d. h. die Quotienten der Zuwüchse von x und von y. Da in unserem Falle der Zuwachs von y immer gleich 1 ist, so ist $\frac{\Delta x}{\Delta y} = \Delta x$; man findet sie, indem man jedes x von dem unmittelbar nachfolgenden subtrahirt.

z. B. $\Delta x_4 = 0{,}61 = 1{,}52 - 0{,}91$.

Die nächste Colonne trägt am Kopfe $10{,}6 - y$ resp. $0{,}4 + y$, das ist die latente Accommodation oder die Entfernung des Curvenpunktes von der oberen Asymptote $P_{'} P_{''}$, resp. die latente Entspannung oder die Entfernung des Curvenpunktes der Fernpunktscurve von der unteren Asymptote $R_{'} R_{''}$ —.

Die letzte mit P überschriebene Colonne zeigt uns, dass die Producte $\frac{\Delta x}{\Delta y}(10{,}6 - y)$ und $\frac{\Delta x}{\Delta y}(0{,}4 + y)$ durchgängig mit grosser Annäherung constant und fast gleich gross sind; daraus folgt, dass Δy d. i. der Zuwachs der Accommodation direct proportional ist, einmal $(10{,}6 - y)$ der latenten Accommodation, das anderemal (bei der Fernpunktscurve) direct proportional $(0{,}4 + y)$ der latenten Entspannung; der Proportionalitätsfactor ist in beiden Fällen annähernd $= 3{,}4$. —

Da das obengenannte Gesetz, wie man aus den folgenden Curven sieht, auch für Myopen und vielleicht[1]) auch für Hyperopen gültig ist, so hat man zunächst durch dasselbe den Vortheil gewonnen, dass man die ganze relative Accommodationsbreite von emmetropischen oder myopischen Menschen durch die Bestimmung dreier Punkte sehr annähernd vollständig verzeichnen kann, wenn nur diese mit hinreichender Sorgfalt gemacht wurde. Man braucht nämlich nur z. B. den absoluten Nahepunkt P, den absoluten Fernpunkt R und irgend einen Punkt in der Mitte der Curve bezüglich ihrer Lagen im Coordinatensystem zu kennen, und kann danach alle übrigen Punkte der Curven berechnen, oder dieselben geometrisch construiren. Dieses letztere findet sich in Fig. 20 bereits angewendet. Man sieht auf den ersten Blick, dass die Curven in Fig. 20 ihrer Form nach mit den für Emmetropen gefundenen übereinstimmen, und auch die geometrischen Durchschnittspunkte derselben P und R im Coordinatensystem dem experimentell gefundenen Nahe- und Fernpunkt sehr nahe liegen.

Auch bezüglich der Erfahrungsthatsache, „dass man die Accommodation nur für jene Entfernungen längere Zeit festhalten kann, bei welchen der positive Theil der relativen Accommodationsbreite im Vergleiche zum negativen relativ gross ist," finden sich in dem Gesetze einige Ergänzungen.

Für die beiden untersuchten Emmetropen war nämlich das andauernde Accommodiren innerhalb der Accommodationsbreite von beiläufig 6 D möglich; am wenigsten ermüdend war die Accommodation auf Gegenstände in 20 bis 25 cm Entfernung. Man sieht aus den Figg. 15 und 16, dass bei dieser Accommodation auf $20-25\,\text{cm} = 5-4\,\text{D}$ die positiven und negativen Theile der relativen Accommodationsbreite nahezu gleich sind; die noch mögliche An-

[1]) Zu exacten Versuchen passende Hyperopen konnte ich bisher noch nicht auftreiben.

spannung und Entspannung halten sich hier sozusagen das Gleichgewicht.

Was nun die Grenze anlangt, wo der Accommodationsvorgang für den Emmetropen beschwerlich ist, wo also sozusagen Asthenopie eintritt, so kann ich für uns beide jene Stelle der Convergenzlinie als Grenze angeben, bei welcher die latente Accommodation kleiner wird als 1 D (beiläufig bei 6 D). Ob diese Grenze für Emmetropen im Allgemeinen gültig ist, müssen weitere Untersuchungen entscheiden. Wenn man bedenkt, dass je kleiner die latenten Accommodationen werden, auch desto kleiner die noch möglichen Zuwüchse zur Accommodation sind, so erscheint das oben gesagte ganz annehmbar.

Bevor ich zur Darstellung der relativen Accommodationsbreite von Myopen übergehe, möchte ich noch einen Umstand erwähnen, der für die von Hering aufgestellte Ansicht, dass der Zusammenhang zwischen Accommodation und Convergenz ein angeborener sei, als eine weitere Stütze angesehen werden kann. Helmholtz hat nämlich, entgegen der Hering'schen Anschauung, die Behauptung aufgestellt, die Accommodation verknüpfe sich nur in Folge der Gewöhnung durch fortgesetzte Uebung mit der Convergenz. Wäre dies der Fall, so würde es wahrscheinlich möglich sein, durch entgegengesetzte Uebung den Zusammenhang wenn nicht vollständig zu lösen, so doch wenigstens die mögliche Lösung zu vergrössern. Unsere Versuche lehrten uns, dass dies durchaus nicht der Fall ist, dass wir trotz ganz bedeutender Uebung in der Lösung des Zusammenhanges, keine wesentlich grösseren, mitunter sogar kleinere relative Accommodationsbreiten erhielten. —

Der untersuchte Myop war M. St. Heinrich Winterberg, 22 Jahre alt. S. (R. und L. mit Corr. — 5 D) $= \frac{6}{IX}$.
Insuff. der Musc. rect. int. nach Prismenbestimmung $= 12^{\circ}$.

Pupd. = 61 mm; Nahepunkt: binok.: konnte wegen der Insufficienz nicht bestimmt werden; absol.: 7,0—7,5.

IX. Beobachtungsreihe.

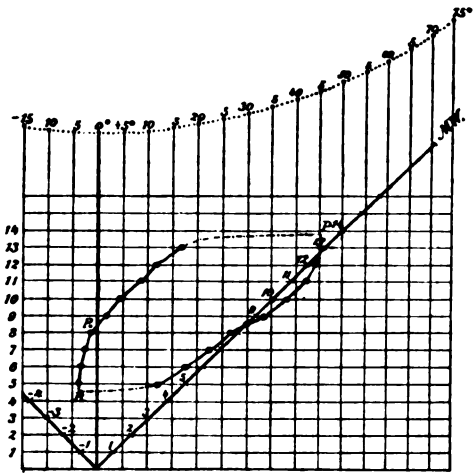

Fig. 17.

Accommodation in Dioptrien	Convergenzen	
	Maxima	Minima
5	12,0	— 3,7
6	17,9	— 2,9
7	22,5	— 2,5
8	27,1	— 0,6
9	32,6	+ 2,0
10	37,3	4,6
11	40,8	8,5
12	44,2	11,7
13	45,0	15,9

X. Beobachtungsreihe.

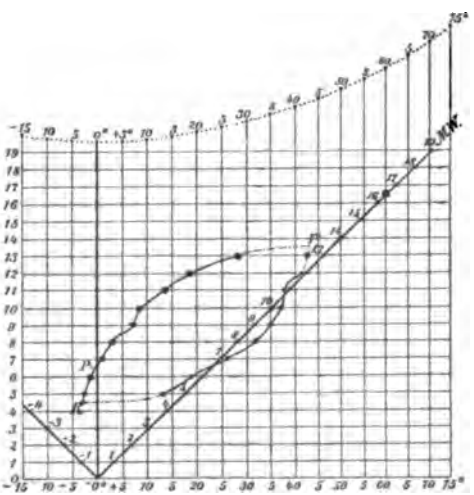

Fig. 18.

Accommodation in Dioptrien	Convergenzen	
	Maxima	Minima
5	13,3	— 2,1
6	18,8	— 1,1
7	25,6	+ 0,9
8	32,1	2,8
9	34,7	7,0
10	37,5	9,1
11	38,6	13,1
12	41,7	19,1
13	42,8	28,5

XI. Beobachtungsreihe.

Accommodation in Dioptrien	Convergenzen	
	Maxima	Minima
5	18,2	— 3,0
6	25,8	— 1,5
7	32,1	+ 0,5
8	37,0	2,5
9	41,1	5,0
10	43,3	7,3
11	45,1	11,2
12	47,0	16,2
13	48,5	22,1

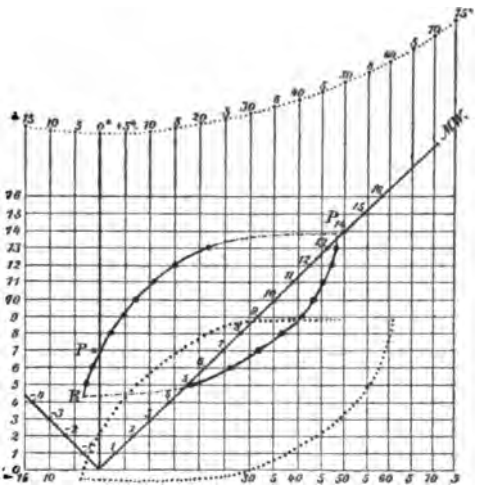

Fig. 19.

XII. Beobachtungsreihe, gemacht an Dr. med. Fritz Hirsch, 25 Jahre alt, Myop, S. R. u. L. Corr. — 2,5 D fast $\frac{6}{VI}$. Pupd.: 61 mm; Nahep. binok.: 8,0—8,5 cm; absol. 7,5—8,0 cm.

Es wurden nun 3 Punkte jeder Curve bestimmt und zwar für die Fernpunktscurve

2,5 D 0° Conv.
5 D 47,5° „
10 D 62,1° „

für die Nahepunktscurve

5 D 3° Conv.
10 D 19,6° „
12 D 39,2° „

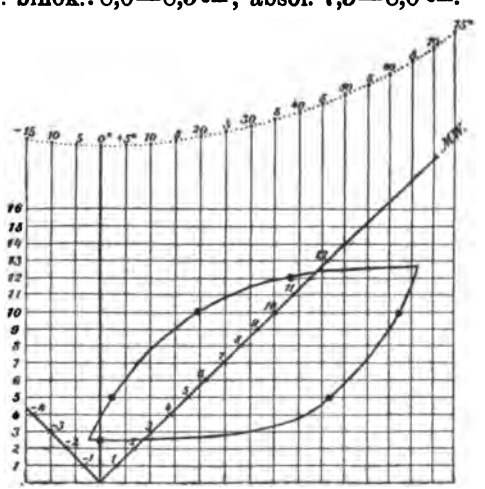

Fig. 20.

Man sieht aus Figur 20, wie man durch die so gefundenen Punkte Exponentielle legen kann, welche die ganze relative Accommodationsbreite ausdrücken.

Alle diese für die beiden Myopen gefundenen Curven belehren uns, dass die relative Accommodationsbreite derselben demselben Gesetze unterworfen sind, wie die der Emmetropen. Entgegen den bisher gefundenen Ergebnissen muss ich sagen, dass bei den von mir untersuchten Myopen auch die Grösse der r. Acc.-Breite nicht verschieden ist von der des Emmetropen; die in Fig. 20 verzeichneten Curven schliessen ebenso grosse Werthe von relat. Accommodationen ein, als die für Emmetropen gefundenen, und die in Fig. 19 verzeichneten lassen sich ebenfalls auf die eines Emmetropen zurückführen, wenn man sich die Myopie von 5 D und die Insufficienz von 12° corrigirt und die Curven dementsprechend verschoben denkt. Dies deutet darauf hin, dass sowohl die Refraction der ruhenden Augenlinse des Myopen, als auch deren Fähigkeit ihre Refraction zu ändern mit der der emmetropischen Augenlinse übereinstimmt, dass also bei den beiden Myopen die Myopie auch nicht zum kleinsten Theile von Veränderungen der Linse herrührt.

Die Schwierigkeit anhaltend binocular zu sehen, liegt bei der in Fig. 19 verzeichneten Myopie weniger in dem Missverhältniss zwischen positivem und negativem Theil der relativen Accommodationsbreite, als in dem zwischen positiven und negativen Theil der Fusionsbreite (wenn ich die rechts von der Diagonale gelegenen Abscissen als positiven, die links gelegenen als negativen Theil der relativen Fusionsbreite bezeichne (nach Nagel)). Diese Thatsache ist bereits von Donders constatirt und von Nagel bestätigt worden.

Dr. Hirsch kann die binoculare Accommodation zwischen den Grenzen 4 D — 12 D ohne Schwierigkeit auf die Dauer festhalten.

Es wird mir vielleicht möglich sein, diese Untersuchungen nach zwei Seiten hin zu ergänzen. Es erübrigt nämlich einerseits die relative Accommodationsbreite von Hyperopen, andererseits den Einfluss der Neigung der Blickebene auf die relative Accommodationsbreite zu untersuchen.

Zum Schlusse möchte ich noch darauf aufmerksam machen, dass sich die Insufficienz des Musc. rect. int. des Med. stud. Winterberg während der Versuche merklich gebessert, d. h. verringert hat. Ich glaube, dass es für die praktische Augenheilkunde von Interesse wäre zu entscheiden, ob sich das Spiegelhaploskop nicht als Turnapparat (sit venia verbo!) für die äussern und innern Augenmuskeln verwenden liesse.

Ich habe die Herstellung eines für diesen klinischen Zweck geeigneten Spiegelhaploskops in Aussicht genommen, welches für die hiesige Augenklinik des Herrn Professor Sattler bestimmt ist. Es wird daher möglich sein in einiger Zeit über die Eignung dieses Apparates zu therapeutischen Zwecken Näheres zu berichten.

Es sei mir noch gestattet, meinem hochverehrten Lehrer, Professor Hering, für seine werkthätige Unterstützung, für die vielfach ertheilten Rathschläge und Winke, die er mir bei dieser Arbeit angedeihen liess, meinen innigsten Dank auszusprechen.

Ueber die von Operationsnarben und vernarbten Irisvorfällen ausgehende Glaskörpereiterung.

Von

Dr. A. Wagenmann,

Privatdocenten und erstem Assistenten der Universitäts-Augenklinik in Göttingen.

Hierzu Tafel I und V, Fig. 1—9.

Schon seit langer Zeit ist es bekannt, dass nach Operationen, vor allem Kataraktextractionen und Iridectomieen, noch nach Jahren schwere acute eitrige Entzündungen der tieferen Theile des Auges auftreten können, die meist nach wenigen Tagen zu einer vollständigen eitrigen Glaskörperinfiltration mit rapidem Verfall des Sehvermögens führen. Und zwar sind diese acuten eitrigen Iridocyclitiden nach anscheinend normal verlaufenen und normal geheilten Operationen beobachtet, jedoch bei weitem häufiger nach nicht ganz tadelloser Wundheilung, wie nach cystoider Vernarbung oder, wenn kleine Iriseinklemmungen oder Prolapse stattgefunden haben.

Dieselben Zufälle sind beobachtet bei zumal peripher sitzenden Irisprolapsen und vorderen Synechien, die in Folge von perforirten Ulcerationen oder perforirenden Verletzungen aufgetreten und vernarbt sind.

Diese schweren eitrigen Processe machen entweder den Eindruck, als seien sie ganz spontan aufgetreten, oder es sind ganz geringfügige Verletzungen u. dgl. vorangegangen, die aber in gar keinem Verhältniss stehen zu der Hochgradigkeit und dem rapiden Verlauf der tiefen Eiterung. Gerade dieser Punkt bildet ein Hauptcharakteristicum dieses Krankheitsbildes.

Bisher sind die in der Literatur niedergelegten Beobachtungen und Untersuchungen, die sich mit dem erwähnten Krankheitsbild befassen, nicht sehr zahlreich. In dem Becker'schen Atlas ist auf Tafel XIII ein von Sattler anatomisch untersuchter Fall mitgetheilt von Glaskörperabscess bei einem drei Jahre früher wegen entzündlichen Glaukoms mit gutem Erfolge operirten Auge.

Die Entzündung setzte acut ohne nachweisbare Ursache ein. Das Auge wurde einige Zeit später wegen fortbestehender Entzündung und lebhafter Schmerzen enucleirt. Es fand sich ein grosser Eiterherd im Glaskörper. Ueber das Zustandekommen der Entzündung hat sich Sattler nicht ausgesprochen. Ein Punkt aus der Krankengeschichte giebt meines Erachtens einen Fingerzeig ab, wie man sich die eitrige Glaskörperinfiltration des linkes Auges erklären kann. Nämlich ein halbes Jahr vor Eintritt der Entzündung am linken Auge platzte spontan die Narbe an dem sechs Jahr vorher iridectomirten anderen Auge. Die Narbe wurde mit Lapis touchirt und heilte nach mehreren Wochen ohne Nachtheil für das Auge. Man kann daraus vermuthen, dass auch am linken Auge vielleicht ein ähnlicher Zufall unbemerkt eingetreten ist, und man würde damit der Erklärung des Falles bedeutend näher gerückt sein, worauf ich noch weiter unten zurückkommen werde. Weiter hat Swanzy[1]) einige klinisch beobachtete Fälle von acuter eitriger Ent-

[1]) An after danger of peripheral prolaps of the iris. Dublin. quater. journ. May 1871.

zündung nach vernarbten peripheren Irisvorfällen mitgetheilt und auf die Gefahr dieser Irisvorfälle hingewiesen.

In dem ersten Fall hatte eine eitrige Iridocyclitis zwei Tage zuvor ohne nachweisbare Ursache eingesetzt bei einem vor zwanzig Jahren verletzten und mit einem peripheren Irisvorfall abgeheilten Auge. Der anfänglich noch befriedigende Lichtschein nahm innerhalb der fünf Tage, die Patient in Beobachtung blieb, rasch ab. Bei dem zweiten Fall war acht Monate vorher der Irisvorfall ebenfalls nach Verletzung entstanden. Die Entzündung setzte spontan ein, und schon nach einem Tag war eine eitrige Iritis mit Glaskörpertrübungen zu constatiren, die deutlich ihren Ausgang von der peripheren Iriseinklemmung nahm. Das Sehen nahm rapide ab, das Auge wurde phthisisch und wegen sympathischer Reizung des anderen Auges enucleirt. In dem dritten Fall war zwei Jahre vorher beiderseits ein symmetrisch gelegener Irisvorfall entstanden in Folge von Ulceration, die während einer blennorrhoischen Conjunctivitis aufgetreten war. Der Patient erlitt zwei Jahre später an dem rechten Auge eine ganz geringfügige Verletzung durch Schlag mit einem Pferdeschweif, die innerhalb zehn Tage zu einer Panophthalmitis führte.

Das Zustandekommen dieser acuten schweren Entzündungen erklärt Swanzy nicht; nur weist er die Iriszerrung als Ursache entschieden zurück, da z. B. in seinem ersten Fall keine solche vorhanden war. Er deutet aber auf die Nähe des Ciliarkörpers hin. Es machte eben damals die Erklärung dieser Fälle grosse Schwierigkeiten, da man ja überhaupt mit den entzündungserregenden Ursachen noch vielfach im Dunkeln tappte.

Leber's[1]) Verdienst ist es, für diese Erkrankungsfälle die richtige Erklärung gegeben und den Modus der Erkrankung dargelegt zu haben. In seiner Arbeit über die inter-

[1]) v. Graefe's Archiv für Ophthalmologie, XXIV, 1, p. 284.

cellularen Lücken des vorderen Hornhautepithels im normalen und pathologischen Zustande äussert er sich in einer Anmerkung über die Fälle und sagt:

„Ich muss annehmen, dass es sich in diesen merkwürdigen Fällen um die Folgen einer Infection im Bereich eines kleinen Substanzverlustes handelt, wie er spontan oder durch eine geringfügige Verletzung an einem geheilten Irisvorfall leicht entstehen kann. Geringe Dicke oder fistulöse Beschaffenheit der Narbe und die Nähe des Ciliarkörpers erklären den malignen Verlauf, der sich unvergleichlich viel ungünstiger stellt als bei der sogen. spontanen Erweichung central gelegener Leukome."

Es ist diese Erklärung nicht gleich durchgedrungen; es mag auch sein, dass sie deshalb nicht die gebührende Beachtung gefunden hat, weil sie übersehen ist.

Denn mehrere Jahre später sprach Zehender[1]) auf der Heidelberger Versammlung über periphere Irisvorfälle und redete wieder der Zerrungstheorie das Wort.

Die Zerrung der Iris, die bei einem Irisvorfall nie ganz fehle, soll nach seiner Meinung die Ursache dieser malignen Processe sein. Er kommt durch seine Ansicht zu der Consequenz, die Abtragung der Irisvorfälle für verwerflich zu halten, da die Abtragung die Iris mehr zerre, als wenn man den Vorfall sich selbst überliesse. Statt der Abtragung macht er bei mehr oder weniger frischen Fällen kleine benachbarte oder gegenüberliegende Iridectomien.

In der Discussion, die sich an diesen Zehender'schen Vortrag anschloss, theilte Arlt einen Fall mit, wo sechzehn Jahre nach einer mit Iriseinklemmung geheilten Extraction eine Panophthalmitis von dem Irisprolaps des temporalen Wundrands ausgegangen war. Auch er entscheidet sich nicht bestimmt, ob diese nur eine zufällige Complication sei, oder ob sie entstanden sei durch die momentane brüske

[1]) Sitzungsbericht 1882.

Druckverminderung in Folge eines möglicherweise stattgehabten Traumas, oder ob eine Infection von einer kleinen Rissstelle aus vorliege.

Leber trat dem entgegen für seine früher dargelegte Anschauung über die Entstehung der nach Operationen und nach Irisvorfällen beobachteten acuten Entzündungen ein und führte als Bestätigung seiner Ansicht an, dass er in einem solchen nach normal verlaufener Glaucomiridectomie aufgetretenen eitrigen Glaskörperinfiltration Mikrokokken im Glaskörper habe nachweisen können.[1]) Die grosse Nähe des Glaskörpers sei das Moment, das den malignen Verlauf erklärt. Leber theilte ferner einen seltenen Fall, aufgetreten an einem mit einem alten verheilten Irisvorfall behafteten Auge mit, bei dem das Auge trotz bestehender eitriger Iridocyclitis mit Glaskörpertrübungen und trotz herabgesetzter Lichtempfindung noch gerettet wurde durch zwei Iridectomien und eine Inunctionskur.[2])

Einen weiteren hierher gehörenden Fall hat Alexander[3]) mitgetheilt, zu dem Leber, um die Beurtheilung des Falls von Dr. Alexander gebeten, die Erklärung gab. Am rechten Auge des Patienten, an dem ein adhärentes Leukom nach aussen seit der frühesten Kindheit bestand, trat plötzlich nach vielen Jahren eine acute Entzündung mit heftigen Schmerzen auf, die rasch das Sehen vernichtete und zu Phthisis bulbi führte. Complicirt war dieser Fall durch eine fast gleichzeitig sich entwickelnde Erblindung des linken Auges mit Ausgang in Sehnervenatrophie vermuthlich durch vom rechten Auge aus entstandene trombophlebitische Processe.

Auch die späteren Mittheilungen über derartige Fälle haben meist die Leber'sche Ansicht acceptirt. So berich-

---

[1]) l. c. p. 63 und 117.

[2]) Ich habe diesen Fall ausführlicher mitgetheilt auf pag. 221.

[3]) Deutsche medicinische Wochenschrift 1882. No. 34.

tet Mules[1]) von einer Beobachtung, dass an einem zwei und ein Vierteljahr vorher wegen Glaucoms operirten und mit cystoider Vernarbung geheilten Auge von der Narbe aus eine acute eitrige Entzündung entstand, die vierundzwanzig Stunden nach dem ersten Auftreten der Eiterung zur Zerstörung des Sehvermögens führte.

Weiter hat Priestley Smith[2]) einen Fall bekannt gegeben, wo zwei Jahre nach einer gelungenen Kataraktextraction eine acute eitrige Entzündung auftrat, die das Auge vernichtete. Den Ausgang hatte die Entzündung von einer kleinen Iriseinheilung im Wundwinkel genommen. Da bei der Patientin zu dieser Zeit ein Ohrekzem bestand, so nahm Priestley Smith an, dass vielleicht daher das Infectionsmaterial mit dem Finger übertragen sei. Eine weitere Mittheilung stammt von Brudenell Carter[3]) her, der acute Panophthalmitis an einem drei Jahre zuvor wegen Glaukoms iridectomirten und ganz normal geheilten Auge beobachtete.

Ferner hat van Duyse[4]) eine derartige Beobachtung mitgetheilt. Es handelte sich um einen 46jährigen Arbeiter mit einer rechtsseitigen Katarakta senilis und einer linksseitigen Chorioretinitis. Etwas über ein halbes Jahr nach der mit einer kleinen Iriseinklemmung im temporalen Wundwinkel geheilten Extraction am rechten Auge trat aus unbekannter Ursache eine acute Panophthalmitis ein, deren Ursprung vom Irisprolaps sich dadurch nachweissen liess, dass diese Stelle eitrig infiltrirt war. Der Verlauf war ein rapider; schon nach achtundvierzig Stunden war die Panophthalmitis vollständig entwickelt.

Van Duyse schliesst sich vollkommen der Leber'schen Anschauung über das Zustandekommen der Infection an.

[1]) British med. Journ. 1882. 23. dec. II. 1251.
[2]) British med. Journ. 1882. II. 1251.
[3]) British med. Journ. 1882. II. 1252.
[4]) Annal. d'oculistique 1884. XCII. p. 44.

Ebenso beurtheilt Valude[1]) den von ihm anatomisch untersuchten aus der Heidelberger Klinik entstammenden Fall. An einem Auge, das vierunddreissig Jahre vorher in Folge einer Entzündung ein partielles Staphylom davongetragen hatte, trat ohne besondere Ursache eine acute Panophthalmitis auf, die rasch zum Verlust des Sehvermögens führte. Neun Tage nach dem Einsetzen der Entzündung wurde das Auge enucleirt. Die anatomische Untersuchung ergab eine eitrige Infiltration der Cornea mit theilweisem Verlust des Epithels, besonders erheblich in der Narbe, und eine eitrige Entzündung aller in Frage kommenden Theile des Auges und zwar am stärksten entwickelt im Ciliarkörper. Die Linse fehlte. Der Bulbusraum voll Eiter, der zum Theil keine Kernfärbung aufwies. Als Besonderheit fanden sich im Corpus ciliare Mastzellen. Die Untersuchung auf Mikroorganismen war resultatlos.

Eine weitere Abhandlung über eitrige Iridochorioiditis bei adhärenten Leukomen hat Despagnet[2]) verfasst. Er theilt acht Fälle von eitriger Entzündung nach adhärenten Leukomen mit. Mit seiner Erklärung weicht er von der Leber'schen Ansicht ab und neigt sich wieder der Zerrungstheorie zu, indem er sie in einem Punkt modificirt. Er meint nämlich, dass Mikroorganismen von der ursprünglichen eitrigen Hornhautentzündung im Auge zurückblieben und in einem Zustand der Inactivität verharrten, bis sie durch neue Schädlichkeiten wieder ins Wachsthum geriethen und die eitrige Entzündung veranlassten. Die Ursache für das Wiederanfachen sieht er in der permanenten Irisreizung vom eingeklemmten Stück oder von der gegenüberliegenden Irisparthie aus, und in der Drucksteigerung, weshalb auch besonders die peripheren adhärenten Leukome gefährdet seien, bei denen der Kammerwinkel verschlossen

[1]) Archives d'ophthalm. 1885, p. 328.

[2]) De L'Irido-choroidite suppurative dans le leucome adhérent de la cornée. Thèse de Paris 1887.

sei. Es wird also durch diese Schädlichkeiten der Boden zur erneuten Kokkenwucherung vorbereitet und damit die Eiterung veranlasst. Gegen die Leber'sche Ansicht der fistulirenden Narbe führt er einen Fall an, bei dem umgekehrt durch die Punktion des Leukoms die bestehende purulente Entzündung gebessert wurde. Weiter scheint ihm gegen Leber's Ansicht der Umstand zu sprechen, dass es im Verlauf der eitrigen Iridochorioiditis in mehreren Fällen zu einem Eiterdurchbruch in der Sclera und nicht in dem Leukom gekommen ist. Denn, wenn eine Perforation des Leukoms vorher bestanden hätte, so hätte nach seiner Ansicht die Eiterung dort durchbrechen müssen und nicht in der widerstandsfähigen Sclera.

Dieser letzte Einwand ist, wie leicht zu sehen, nicht zutreffend. Denn durch die fistulirende Beschaffenheit der Narbe oder durch eine frische Ulceration derselben wird nur erklärt, wie und wo die Infectionsträger in das Bulbusinnere gelangen. Was sie, einmal in den Glaskörper gelangt, für weitere Zerstörungen in dem Auge machen, hat ja mit ihrer Eingangspforte direct gar nichts zu thun. Diese secundären Vorgänge und Veränderungen hängen von ganz anderen Umständen ab.

Vor allem aber spricht gegen die Verallgemeinerung dieser Ansicht, dass in sämmtlichen Fällen, die nach aseptisch geheilten Operationen aufgetreten sind, gar kein alter Kokkenherd im Auge angenommen werden kann. Auf diese Fälle hat Despagnet in seiner Besprechung keine Rücksicht genommen, und für die Fälle, bei denen früher eine Eiterung im Spiel war, ist die Annahme eines zurückgebliebenen Kokkenherdes noch nicht nachgewiesen und deshalb schon a priori mit Reserve aufzunehmen, zumal die frische Infection von aussen vielfach bewiesen werden kann.

Ferner ist unbewiesen der Factor der Iriszerrung. Es spricht schon dagegen das meist beobachtete, fulminante Auftreten dieser Panophthalmitiden. Bei lang andauernder,

allmählich sich steigernden Entzündung könnte man ja möglicherweise auf eine Iriszerrung als Ursache kommen, aber wie die supponirte, stetig vorhandene Zerrung eine solche acute Panophthalmitis direct oder auf dem Umwege einer Reizung eines alten Kokkenherdes bewirken soll, ist nicht verständlich. Die Annahme einer Iriszerrung ist eben rein hypothetisch und hat seit Alters zur Erklärung einer Entzündung herhalten müssen, da man die entzündungserregenden Stoffe nicht kannte. Etwas anderes ist es mit der Drucksteigerung. Diese giebt in der That ein praedisponirendes Moment ab, was man auch schon daraus ersehen kann, dass die Zufälle relativ häufig nach Glaukomiridectomien beobachtet sind und bisher noch nie nach einer einfachen z. B. optischen Iridectomie. Aber der Einfluss der Drucksteigerung besteht nicht in dem Moment, das Despagnet annimmt, sondern nur darin, dass nicht lineare Wundheilung bei glaukomatösen Zuständen leicht vorkommt, dass die Narben und adhärenten Leukome bei Drucksteigerung ectatisch werden und damit entweder durch Spontanperforationen Gelegenheit zur Infection geben oder durch ihre Prominenz und Verdünnung äusseren Schädlichkeiten wie Ulcerationen oder geringfügigen Traumen um so zugänglicher werden und so den Mikroorganismen den Weg ins Innere erleichtern, zumal der Glaskörper vielfach in die Ectasie vorgetrieben ist.

Despagnet erhebt nun selbst die Frage, woher es kommt, dass trotz der Häufigkeit der adhärenten Leukome, bei denen man doch stets Iriszerrung und einen alten Kokkenherd annehmen könnte, man so selten diese Zufälle beobachtet. Er meint, dass in einer grossen Zahl solcher Fälle ein Gegenmittel in der fistulirenden Beschaffenheit der Narbe läge, wodurch bei angenommener Glaskörperverflüssigung durch Absickern einer Drucksteigerung entgegengewirkt würde. Dieser Erklärung widersprechen die klinischen Thatsachen.

Zudem beruft sich Despagnet auf eine Beobachtung, die er als Fall VIII mitgetheilt hat und die gar nicht vollbeweisend ist, da der Glaskörper nicht mit betheiligt ist.

Sodann bespricht er in seiner Abhandlung die verschiedenen Präventivmaassregeln, um die schlimmen Zufälle zu vermeiden und bespricht die operativen Verfahren wie Iridotomie, Synechotomie, Iridectomie etc., Verfahren, die zum Theil an sich wegen der Gefahr der Linsenverletzung nicht räthlich sind.

Der Vollständigkeit halber will ich seine Fälle kurz anführen:

1) Adhärentes Leukom unten innen. Sieben Jahr später tritt an dem bisher reizfreien Auge eine acute Panophthalmitis auf ohne Ursache mit Scleralperforation innen unten nach fünf Tagen.

2) 23jähriges Mädchen mit adhär. Leukom seit der Kindheit Iridectomie gegenüber dem Leukom. Zwei Jahre später acute eitrige Iridocyclitis.

3) Adhärentes Leukom nach unten. Zwei Jahre später acute Panopthalmitis ohne Ursache mit stärkster Eiteransammlung hinter dem Leukom.

4) Zwei vernarbte Irisprolapse unten mit Ectasie. Sechsundzwanzig Jahre später acute eitrige Iridocyclitis mit Hornhautinfiltration. Eiterung den Leukomen entsprechend am stärksten. Rasche Abnahme des Sehvermögens. Am dreizehnten Tage Scleralperforation oben aussen.

5) Kleines adhärentes Leukom unten aussen mit Colobom nach oben nach Entzündung und Operation vor neun Jahren. Acute, spontane Panophthalmitis.

6) Adhärentes Leukom nach Ulcus corneae. ca. $^3/_4$ Jahr später frische Entzündung, die heilt. Zwei Jahre später acute Panophthalmitis.

7) Grosses adhärentes Leukom nach unten seit fünfundzwanzig Jahren bestehend. Auge blind. Seit drei Wochen frische spontane eitrige Iridocyclitis. Bei der Enucleation findet sich Eiter in der Orbita.

Anatomischer Befund: Cornea infiltrirt. Eitrige Glaskörperinfiltration. Am hinteren Pol Eiter durch Gefässe und Nerven nach aussen übergeleitet.

8) Grosses adhärentes Leukom oben mit wenig Sehvermögen. In den folgenden Jahren zweimal recidivirende Iritis mit Hypopyon. Paracentese. Es bleibt eine fistulirende Narbe zurück, die sich ab und zu entleert. Auge die folgenden 14 Jahre frei von Entzündung.

Dieser letzte Fall unterscheidet sich von den vorigen dadurch, dass bei ihm gar keine Cyclitis mit Trübung oder Infiltration des Glaskörpers eingetreten ist, sondern dass nur eine Iritis mit Hypopyon vorlag, wie sie bekanntlich bei Hornhautulcerationen sehr häufig ist. Nach dem ganzen Verlauf zu urtheilen, scheint hier nur eine oberflächlich gebliebene Infection stattgefunden zu haben. Dass die Heilung durch eine Paracentese befördert wurde, ist nichts ungewöhnliches. Den Schluss aber ziehen zu wollen, dass dieselbe auch eine Wiederholung der Entzündung verhütet habe, ist nicht richtig, da ja die Annahme, dass ein neuer Zufall eintreten musste, durchaus nicht berechtigt ist.

Wie man aus der Zusammenstellung des über diese Krankheitsform Veröffentlichten ersieht, fehlt es noch vor allem an anatomischen Untersuchungen dieser Fälle. Ausser den aus früherer Zeit stammenden Untersuchungen Sattler's und der neueren Valudes und den spärlichen anatomischen Angaben Despagnets liegen keine ausführlichen anatomischen Untersuchungen vor. Nur die anatomische Untersuchung kann den Beweis der Richtigkeit einer Hypothese erbringen. Vor allen Dingen muss aber bei diesen eitrigen Entzündungen auf das Vorkommen und die Herkunft der Mikroorganismen geachtet werden. Leber hat im Glaskörper eines solchen Falles Mikroorganismen gefunden und damit eine anatomische Stütze für seine Anschauung erbracht. Valude hat in seinen Präparaten den Nachweis von Mikroorganismen nicht zu erbringen vermocht, wahrscheinlich weil das Auge zu lange Zeit in Müller'scher Flüssigkeit gelegen hatte.

Ich habe deshalb einige Augen der Göttinger Sammlung, bei denen theils nach Operationen, theils nach adhärenten Leukomen eitrige Iridocyclitis oder Chorioiditis aufgetreten war, einer genauen anatomischen Untersuchung unterzogen, und habe besonderes Gewicht gelegt auf die Untersuchung und den localen Nachweis von Mikroorganismen. Um zugleich unsere Kenntnisse über die klinischen Verhältnisse zu erweitern, habe ich die dazu gehörenden Krankengeschichten ausführlicher mitgetheilt und noch einige andere hier beobachtete Fälle, die nicht zur anatomischen Untersuchung kommen konnten, angereiht.

Herrn Professor Leber bin ich für die Ueberlassung des interessanten Materials und die freundliche Beihülfe, die er mir hat zu Theil werden lassen, zu besonderem Dank verpflichtet.

Zunächst will ich einige nach Operationen aufgetretene Erkrankungsfälle mittheilen.

Fall I (Tafel I und II, Figg. 1 und 2).

Eitrige Glaskörperinfiltration, spontan an einem drei Jahre vorher staaroperirten Auge aufgetreten.

Krankengeschichte: Jacob Schake, Förster a. D. 65 J. aus Kohlhausen bei Hersfeld.

Am 12. Nov. 1883 wurde dem Patienten eine Katarakt des rechten Auges durch modificirte Linearextraction nach oben extrahirt. Vor der Operation bestand Conjunctivitis mit leichter Epiphora, die durch Einträuflung von Sol. Zinc. gebessert wurde.

An dem Auge bestand eine alte Hornhauttrübung, die durch eine vor fünfundzwanzig Jahren stattgehabte Verletzung mit einem Fichtenzweig veranlasst war. Die Operation verlief normal. Die Kapsel wurde mit dem Cystitom eröffnet, und der grosse, gelbe Kern leicht entbunden.

Die Heilung verlief bei Nachbehandlung mit 2 % Carbolsäurelösung und Jodoform im Wesentlichen normal. Doch neigte das Auge zu geringer Ciliarinjection. Am unteren Pupillarrand lag eine kleine Corticalflocke, die sich mit Hinterlassung einer hinteren Synechie ziemlich vollständig resorbirte. Das Sehvermögen war wegen der Hornhauttrübung unvollkommen.

Patient zählte mit convex 10 D Finger in 15 Fuss und las mit convex 16 D mittelgrosse Druckschrift (Jäger 12). Se. frei. Ophthalmoskopisch war das Bild des Augenhintergrundes verschleiert.

L. Hyp. 1,5 D S = $^2/_3$. Keine Katarakt.

12. Mai 1886. Heute kommt Patient wieder, weil vor acht Tagen eine Entzündung des rechten Auges mit Schwellung der Lider und mit anfänglichen heftigen Schmerzen aufgetreten ist. Patient weiss nichts von einer Verletzung.

Status praesens: Das Colobom ist von eitrigem Exsudat ausgefüllt. Am inneren Wundwinkel findet sich eine eitrig infiltrirte, schon im Durchbruch begriffene Stelle. Die ganze Operationsnarbe erscheint eitrig infiltrirt.

Starke Chemosis. Iris verfärbt, fleckig geröthet. Kammer seicht. Lichtschein ungenügend, Projection ganz unsicher.

Am 12. und 13. Mai 1886 wurden von der fistulirenden, ulcerirten Stelle mittelst eines Platindrahts, der ohne Mühe ein Stückchen weit ins Auge eingeführt werden konnte, zwei Culturen auf Agar angesetzt; das Resultat war jedoch ein negatives.

14. Mai 1886. R. Enucleatio bulbi. Der Bulbus lässt sich aus der stark infiltrirten Tenon'schen Kapsel nur mit Mühe ausschälen, wobei aber keine Flüssigkeit aus der Fistel austritt. Nach der Operation wird die Fistel mit dem Linearmesser etwas dilatirt und von dem austretenden Eiter werden noch zwei Impfungen auf Agar und eine auf Gelatine vorgenommen. Die letztere bleibt negativ. Von den Agarculturen liefert jede im langen Impfstrich nur einige wenige weisse Culturen vom Aussehen des Staphylokokkus albus. Mikroskopisch sind die Kokken vielleicht etwas gross für Staphylokokken. Eine auf Gelatine angesetzte Secundärcultur hat nach einigen Tagen die oberste Schicht der Gelatine verflüssigt, sodass es sich also doch wohl um Staphylokokken handeln dürfte. Doch ist auffallend, dass im Verhältniss zu dem acuten Process nur eine so geringe Colonienbildung auftrat.

Auge in Müller'scher Flüssigkeit gehärtet, im verticalen Meridian aufgeschnitten, beide Hälften in Celloidin eingebettet. Der Durchschnitt zeigt folgendes (vgl. Tafel I, Fig. 1):

Die Narbe ist eitrig infiltrirt. Sie wird gebildet durch ein fast 1 mm breites Zwischengewebe. Die Cornealränder klaffen und sind etwas an einander verschoben, der untere steht nach aussen. Die Narbe wird bedeckt von einer wulstförmigen Verdickung, die nach aussen etwas prominirt und sich über die Schnittenden der Cornea legt. Von dem inneren Rand der eitrig infiltrirten Narbe geht ein Eiterstreif zum Pupillarrand der Iris. Er ist von dem Glaskörper geschieden durch eine helle Membran, die als Linsenkapsel anzusprechen ist. Von der Narbe aus setzt sich die Eiterung direct auf den an sie stossenden Glaskörper fort. Derselbe ist hier vollkommen eitrig. In die Tiefe ziehen von hier aus mehrere zum Theil scharf begrenzte Eiterstränge, die nach unten besonders breit sind. Die obere Glaskörperhälfte ist freier. Doch finden sich auch hier die Eiterstränge, die bis zur Retina ziehen. Die vordere Kammer ist seicht, von eitrigem Exsudat erfüllt. Die Iris ist verdickt. Hinter derselben liegt ein mässig grosser Krystallwulst. Die Aderhaut ist unten dicht hinter dem Ciliarkörper flach abgelöst durch bei der Härtung gallertig geronnenes Exsudat. Die Retina liegt überall an ihrer Stelle, ist etwas verdickt.

Mikroskopischer Befund. Der Operationsschnitt ist im mittleren Theil in die Hornhautperipherie gefallen. Die Ränder klaffen ziemlich breit auseinander, sie sind durch ein narbiges Zwischengewebe verbunden, das nach aussen zu einem dicken Narbenwulst hervorgewachsen ist. Der Wulst ist stark aufgelockert und eitrig infiltrirt, nach oben geht er in die infiltrirte Conjunctiva über, nach unten fällt er ziemlich rasch ab, nachdem er eine Strecke weit den unteren Schnittrand der Cornea überdeckt hat. Er ist bedeckt von mehrschichtigem Epithel und ist reich an Gefässen. Mehrfach sieht man Epithelzapfen in die Tiefe gehen. Das Epithel ist durch Eiterkörperchen aufgelockert. Der Wulst ist vorhanden, soweit der Schnitt reicht. Nach dem medialen Wundwinkel zu tritt ein oberflächlicher Epitheldefect auf; davon ausführlicher weiter unten.

Das Narbengewebe besteht, wie man jetzt noch an den wenigst veränderten Stellen sehen kann, aus einem faserigen

Gewebe, das von einem Cornealrand zum andern zieht. Es ist jetzt sehr erheblich aufgelockert und durch Eiterkörperchen meist bis zur Unkenntlichkeit der Structur durchsetzt. Dort, wo man noch die Faserung erkennt, sind die Eiterkörperchen in regelmässigen Reihen angeordnet. Die eitrige Einschmelzung der Narbe ist überall sehr hochgradig, am hochgradigsten jedoch in der medialen Hälfte an der Stelle der Ulceration. Da der untere Schnittrand der Cornea nach aussen verschoben ist, besteht eine mässige Vortreibung der Narbe. Die Eiterung setzt sich von der Narbe aus überall unmittelbar auf die Tiefe fort.

Die Schnittränder der Cornea sind nicht überall abzugrenzen, da das letzte Ende des Cornealgewebes stark infiltrirt ist. Auch sind die Enden erheblich verdickt und zwar besonders das obere.

Das Verhältnis der Iris zur Narbe ist folgendes: Soweit das Colobom reicht, ist die Iris hart an der Ciliarwurzel abgetrennt. Der Stumpf ist etwas abgerundet und erreicht nicht die Hornhautnarbe. In den Wundwinkeln jedoch ist die Iris mit der Narbe verwachsen. Im lateralen Wundwinkel beschränkt sich die Verwachsung auf die Hinterfläche der Narbe. Der Colobomschenkel ist in die taschenförmig ausgebuchtete Narbe hineingezogen und mit der Innenseite der Narbe verklebt. Nach dem medialen Wundwinkel zu ist der Irisstumpf länger und in die Narbe eingeheilt, ohne dass er aber die Oberfläche der Narbe erreicht. Weiter nach innen ist der Colobomschenkel der Iris um den oberen Cornealrand nach aussen umgeschlagen und in die ausgebuchtete Narbe hineingezogen, mit deren Hinterfläche er durch pigmentirtes Gewebe innig verwachsen ist.

Ueber das Verhalten der Linsenreste und der Linsenkapsel dieses Falles habe ich schon an anderer Stelle eine ausführliche Beschreibung und Abbildung gegeben, worauf ich hier verweisen möchte.[1]) Doch will ich der Vollständigkeit halber hier kurz die Verhältnisse recapituliren.

Der Kapselsack ist breit eröffnet, die seitlichen Enden der vorderen Linsenkapsel haben sich hinter die Iris zurückgezogen. Dort liegen auch zwischen den Kapselblättern Linsenreste; das Colobom selbst ist rein. Der untere Kapselrand ist mit der Iris verwachsen, daselbst folgt in der Peripherie

[1]) v. Graefe's Archiv für Ophthalmologie XXXV, 1, p. 173 ff. Tafel V, Fig. 1.

ein grösserer Krystallwulst. Die hintere Kapsel zieht in einem nach vorn convexen Bogen nach der Narbe, mit der sie verwachsen ist. Und zwar ist die Verwachsung in der lateralen Hälfte nur eine oberflächliche, während in der medialen Hälfte der Kapselzipfel in die Narbe eingeheilt ist und beinahe die Oberfläche der Narbe erreicht. Auf der Vorderfläche der hinteren Kapsel finden sich die früher beschriebenen glashäutigen Auflagerungen, die zum Theil durch Eiter abgehoben sind. In der vorderen Kammer liegt ein mit der Narbe und mit der Iris zusammenhängendes eitriges Exsudat der Linsenkapsel auf. An die Hinterfläche der Linsenreste stösst der eitrig infiltrirte Glaskörper. Alle Faltungen der Kapsel sind von Eiter umhüllt, die Eiterung setzt sich von der Narbe aus in die Tiefe fort.

Wir haben jetzt die schon mehrfach erwähnte ulcerirte Stelle am medialen Ende der Narbe zu beschreiben, die der Ausgangspunkt der Eiterung gewesen ist (Taf. II, Fig. 2). Dicht vor dem inneren Colobomrand findet sich eine mässig ausgedehnte, oberflächliche Ulceration mit geringem Substanzverlust. Der Grund des Ulcus ist stellenweise necrotisch und in einen kernlosen Detritus verwandelt. Die Necrose erstreckt sich eine Strecke weit in die Narbe hinein. Es ist dieses dieselbe Stelle, an der die Kapsel bis zur Oberfläche der Narbe eingewachsen ist. Man kann an den Schnitten verfolgen, wie sich das Kapselende dem Ulcus mehr und mehr nähert. Dort, wo das Ulcus am breitesten und tiefsten ist, erreicht die Kapsel die Oberfläche und liegt nun in einiger Ausdehnung in dem Geschwürsgrund frei zu Tage, umgeben von necrotischem Narbengewebe. An dieser Stelle hat die eitrige Infiltration der Narbe ihren Höhepunkt erreicht. Das obere Hornhautende ist enorm verdickt und sehr reichlich mit Eiter durchsetzt. Man findet in dem Narbenwulst eine Stelle, an der das Gewebe von Fibrin durchtränkt, die Zellfärbung schlechter und die Umgrenzung der Zellen verwaschen ist. Es macht den Eindruck, als habe hier eine tiefgehende Necrose bevorgestanden. In der Umgebung ist alles dicht infiltrirt, von Structur wenig zu erkennen. Ferner treten hier Züge von Eiterkörperchen auf, die der Kapsel entlang die Narbe quer durchsetzen und in den Bulbus führen.

Während in der lateralen Bulbushälfte die Cornea mit Ausnahme der Wundränder wenig verändert und seitlich von der Narbe nicht infiltrirt ist, reicht in der medialen Hälfte die eitrige Infiltration zumal an der Stelle der Ulceration weit

in die Grundsubstanz hinein. Auch ist hier dieselbe stark faserig, bindegewebsartig und arm an Hornhautkörperchen. An einer circumscripten Stelle in der Tiefe der Hornhaut sind die Faserbündel durch breite Lücken, die von Eiterkörperchen und Detritus ausgefüllt sind, auseinander gedrängt. Da diese Lücken eine regelmässige Anordnung besitzen, so gleicht hier die Cornea einem breiten faserigen Netzwerk, in dessen Maschen das Exsudat liegt. Offenbar ist ein Theil dieser Veränderungen alten Datums und der Ausgang der vor Jahren stattgehabten Verletzung, deren Folge klinisch als Hornhauttrübung zu sehen war.

Die Iris ist verschieden hochgradig verdickt, mit Rundzellen ziemlich reichlich durchsetzt. Die Gefässe stark hyperämisch, Hämorrhagien im Gewebe. Der Pupillarrand ist kolbig verdickt. Von seiner Hinterfläche geht die pigmentirte Wucherung aus, die den Kapselrand umgriffen hat. In den seitlichen Parthien finden sich mehrfache breite Verklebungen der Iris mit den Linsenmassen. Sonst liegt zwischen Iris und Krystallwulst Exsudat, das zum Theil einen schwartigen Charakter trägt und Pigmentzellen enthält, zum Theil aber frisch fibrinös mit verschieden reichlichem Gehalt an Blutkörperchen ist. So fällt besonders in der medialen Hälfte eine ziemlich umfangreiche, stark mit Fibrinfäden durchsetzte Hämorrhagie auf. Ueberall sind Eiterkörperchen in verschiedener Zahl eingewandert.

Der Ciliarkörper ist hyperämisch mit Rundzellen durchsetzt. Seine Innenfläche ist auf grosse Strecken von Fibrinnetzen eingehüllt. Auch zwischen den Zonulafasern liegt viel fädiges Fibrin.

Die Chorioidea ist fast in toto mässig verdickt, nur an einzelnen Stellen ist die Verdickung erheblicher. Sie ist überaus blutreich. Die citrige Infiltration ist in verschieden hohem Grade überall zu erkennen. Stellenweise ist sie beträchtlich, wie z. B. in der unteren Bulbushälfte dicht unter dem Orbiculus ciliaris. Vielfach greift sie direct auf das Pigmentepithel und die Retina über. Die Suprachorioidea ist von ihrem ciliaren Ursprung an ganz enorm verdickt durch entzündliches Transsudat, das Fibrin und Eiterkörperchen enthält. Und zwar ist auch hier in der unteren Bulbushälfte der Process hochgradiger.

Das Pigmentepithel liegt mit Ausnahme mehrfacher seichter Abhebungen der Chorioidea glatt auf. Es ist stellenweise von Eiterkörperchen durchsetzt. Ferner kann man mehrfache Entfärbungen der Pigmentzellen beobachten; neben Zel-

len mit spärlichen Pigmentmolecülen liegen farblose Zellen. Strichweise finden sich auch Wucherungen.

Die Retina zeigt eine diffuse, eitrige Entzündung. An den am meisten afficirten Stellen erkennt man nichts mehr von Structur. Schon die Pars ciliaris retinae ist stark eitrig infiltrirt. An anderen Stellen ist ein Netzhautödem das am meisten auffallende. Die Zapfen- und Stäbchenschicht ist durch das Oedem vielfach abgedrängt von der äusseren Körnerschicht. Die Zapfen und Stäbchen sind grösstentheils zerfallen und degenerirt, nur an wenigen Stellen finden sich noch relativ intacte, mit vereinzelten Eiterkörperchen untermischte Zapfen. Die Gefässe der Membran strotzen von Blut. Auch in der Retina sind mehrfache zum Theil ausgedehnte Hämorrhagieen gelegen, die auch in den Glaskörper übergehen. Wiederholt ist die Membrana limitans hyaloidea durch eitriges Exsudat breit abgelöst.

Der Glaskörper ist vornehmlich in seinem vorderen Abschnitt stark eitrig infiltrirt. Seine vordere Grenze ist die hintere Linsenkapsel, der er bis in die etwas vorgebuchtete Narbe folgt. Offenbar ist durch Senkung die untere Parthie stärker infiltrirt als die obere. Der Ciliarkörper und der Krystallwulst sind vollkommen von Eiter eingehüllt. Zwischen den Eiterkörperchen erkennt man noch vielfach krümliche Eiweisssubstanz. Eigenthümlich sind lange im vorderen Abschnitt hinter der Linse gelegene Faserstränge, die den vereiterten Glaskörper von oben nach unten durchziehen und zum Theil nach hinten umbiegen. Sie stehen mit der Linsenkapsel nicht in Verbindung, haben also mit den oben erwähnten Kapselblättern nichts zu thun. Vielmehr sind es wohl verdichtete Glaskörperstränge. Ferner findet sich in den peripheren Schichten der hinteren Glaskörperhälfte eine schön ausgebildete Glaskörperfaserung mit beginnender eitriger Infiltration. Man bekommt hier sehr schöne Bilder von reihenförmiger, parallel laufender Infiltration. An anderen Stellen ist der Glaskörper von fädigem Fibrin durchsetzt. Auch hämorrhagische Herde werden mehrfach angetroffen. Das Blut stammt vom Ciliarkörper und der Retina. Die den Glaskörper von vorn nach hinten durchziehenden Eiterstränge sind zum Theil dadurch bedingt, dass die Eiterkörperchen verdichteten Glaskörperfäden entlang ihren Weg genommen haben. Von den Strängen zweigen sich zahlreiche kleine Gruppen von Eiterkörperchen ab. Auch in den makroskopisch normal aussehenden Parthien liegen diffus zer-

streute Eiterkörperchen. Andere Stellen jedoch sind vollkommen frei.

Um die Erreger der Eiterung, die Mikroorganismen, in den Schnitten nachzuweisen, habe ich eine grosse Anzahl von Präparaten nach den verschiedensten Methoden, meist freilich nach der Löffler'schen, gefärbt.

Der Befund an Kokken war kein so massenhafter, wie ich ihn bei anderen Augen gehabt habe, doch wurde volle Einsicht in die Art der Verbreitung und in die Eingangspforte der Mikroorganismen gewonnen. Ich habe auf der Ulceration im medialen Wundwinkel sowohl am Rand der Ulceration als auf dem Grund derselben einzelne Haufen von Kokken gefunden. Weiter konnte ich sie in der Narbe nachweisen und zwar schlossen sie sich hier theilweise der eingeklemmten Linsenkapsel an. Weitere Gruppen lagen in dem auf der hinteren Linsenkapsel nach der Iris hinziehenden Eiterhaufen. Grössere Massen traf ich dann im Glaskörper an. Doch waren sie nur in bestimmten Regionen nach hinten gedrungen. In mehreren der von der Narbe in die Glaskörpertiefe ausstrahlenden Eiterstreifen habe ich grössere Massen gefunden; in anderen Schnitten, die nur etwas seitlich lagen, fehlten sie dagegen. Auch in die laterale Bulbushälfte habe ich grössere Kokkenmassen verfolgen können, sogar in einem Schnitt bis zur Retina hin. Dagegen habe ich in dem eitrigen Narbenwulst der lateralen Seite keine Kokken gesehen. Nirgends waren Kokken in Gefässen anzutreffen.

Die Kokken haben sich vielfach nicht gut gefärbt. Sie lagen meist als Haufen von Einzelkokken. Nur an einigen Stellen haben sie auch kurze Ketten gebildet. Auch vereinzelte unzweifelhafte Semmelformen konnte ich finden.

Epikrise.

Wir müssen, um den Fall richtig zu beurtheilen, uns vorstellen, wie die Verhältnisse an dem staarextrahirten Auge gelegen haben vor dem Eintreten der suppurativen Entzündung. Die Wundränder der Cornea waren aneinander verschoben, der periphere — einwärts, der centrale — auswärts gerückt und in dieser Stellung durch ein dickes Narbengewebe verbunden. An der Innenfläche der Narbe bestand eine leichte Ausbuchtung, in die an den Winkeln

Iris hineingezogen war. Die Kapsel war ergiebig eröffnet; ihr unterer Rand lag hinter der Iris, mit derselben durch eine ausgedehnte Synechie fest verbunden. Das Colobom war rein. Das obere Kapselende bildete eine nach hinten spitzwinklig ausgezogene nach vorn offene Tasche. In der lateralen Hälfte des Coloboms war der freie Zipfel in mehrfache Falten gelegt und mit der Hinterfläche der Narbe verwachsen. In der medialen Hälfte dagegen war der Zipfel in die Narbe selbst eingelagert und erreichte an einer Stelle fast die Oberfläche. Im Colobom war die Hinterkapsel convex nach vorn vorgebuchtet. Gleich hinter der Linsenkapsel lag der Glaskörper, der den Kapselfalten bis in die ausgebuchtete Narbe hinein folgte. Die Iridectomie war eine fast vollkommene, die Iris hart am Ciliarkörper abgetrennt. Der Stumpf grenzte nicht an den Schnittrand. Nur im medialen Rand des Coloboms war der Irisstumpf etwas grösser und in die Wunde eingeheilt. Seitlich vom Colobom war die Iris in die Narbe hineingezogen und mit der Hinterfläche verwachsen. Auf der Vorderfläche der hinteren Linsenkapsel hatten sich glashäutige Auflagerungen gebildet, die ich für Ausscheidungsproducte des Linsenepithels halte und an anderer Stelle ausführlicher behandelt habe.[1])

So lagen die Verhältnisse bis zu der acht Tage vor der Enucleation beginnenden frischen Entzündung, die rasch zum Verlust des Sehvermögens geführt hat. Die anatomische Untersuchung bestätigt den klinischen Befund, dass der Process seinen Ausgang genommen hat von einer kleinen Ulceration der Narbe im medialen Wundwinkel. Es ist dieses gerade die Stelle, wo die Kapsel bis zur Oberfläche in die Narbe eingeheilt war, und wo es sehr leicht zur Fistelbildung kommen konnte. Von dem Ulcus aus ist der Process in die Tiefe gegangen. Und offenbar war diese

[1]) v. Graefe's Archiv für Ophthalmologie XXXV, 1, p. 173.

Propagation durch die eingeheilte Kapsel erleichtert, die den Weg ins Innere wies. Denn da die Linsenkapsel mit der Umgebung nicht durch organischen Gewebsaustausch verwächst, so wird hier eine Art Fistel bestanden haben, die freilich bei intactem Epithel mit der Oberfläche nicht communicirte. Und als zweites Moment, den schlimmen Ausgang dieser an sich geringfügigen Ulceration zu erklären, kommt die unmittelbare Nähe des Glaskörpers in Betracht. Sowie die Narbe eitrig infiltrirt war, musste der Glaskörper in Mitleidenschaft gezogen werden.

Wenn man schon aus den pathologisch-anatomischen Bildern den Ausgangspunkt und den Weg der Propagation der eitrigen Entzündung bestimmen kann, so wird die Richtigkeit der Auffassung durch den Befund an Mikroorganismen durchaus bestätigt. Wir lernen die Ulceration am medialen Wundwinkel als die Eingangspforte der Kokken kennen und wir können verfolgen, wie sie durch die Narbe und zwar an der Linsenkapsel entlang in den Glaskörper sich fortgesetzt haben, wo sie nun frei nach den verschiedensten Seiten hin in grossen Zügen in die Tiefe gewachsen sind. Auf der ulcerirten Stelle und in der Narbe selbst war der Befund an Kokken spärlich im Vergleich zu ihrem massenhaften Vorkommen im Glaskörper. Man muss aber bedenken, dass es genügte, wenn nur wenige Kokken durch die Narbe in die Tiefe gelangten. Sie stiessen dann sofort auf den Glaskörper, der ein vortreffliches Nährsubstrat für ihre Entwickelung bot. Man braucht also in solchen Fällen in der Narbe selbst spärliche oder selbst gar keine Kokken mehr anzutreffen, wenn wie hier durch eine fistulirende Beschaffenheit der Narbe der sofortige Uebergang in die Tiefe statthaben konnte. Durch die eingeheilte Linsenkapsel war ihnen der Weg präformirt. In anderen Fällen wieder wird man an der Eingangspforte vielleicht grössere Colonien finden. Da also hier in der Narbe ein localer Niederlassungsherd sich etablirt hatte, so war es

zu einer starken eitrigen Infiltration des Narbengewebes gekommen. Da der Befund an Kokken an der Eingangsstelle kein sehr hochgradiger war, so lässt es sich auch erklären, dass die Impfung zu keinen ganz evidenten Resultaten geführt hat. Was die erste negativ gebliebene Impfung angeht, so ist es mir zweifelhaft, ob der Platindraht wirklich in die Narbe eingedrungen ist, da ich im subconjunctivalen Gewebe einen Spalt finde, der möglicherweise den Weg des Drahts darstellt. Das Exsudat, das nach der Operation zur Impfung kam, entstammt wahrscheinlich dem Eiter der Narbe oder der vorderen Kammer, in dem ich auch nur spärliche Kokken gefunden habe. Von den drei angesetzten Culturen gingen zwei Agarculturen an. Und eine davon gewonnene Secundärcultur auf Gelatine lieferte einen die Gelatine verflüssigenden Kokkus, also wohl Staphylokokkus. Das Wachsthum der Colonien würde wahrscheinlich ein viel reichlicheres gewesen sein, wenn es gelungen wäre, direct aus dem Glaskörper zu impfen.

Fall II (Taf. III, Fig. 3).

Eitrige Glaskörperinfiltration, spontan an einem wegen Glaukoms iridectomirten Auge aufgetreten.

Dieser Fall ist bereits früher von Herrn Prof. Leber untersucht. Es beziehen sich auf ihn die Mittheilungen, die Herr Professor Leber bei der Discussion des Zehender'schen Vortrags auf der Heidelberger Versammlung im Jahre 1882 gegeben hat. Da wir jetzt im Besitz besserer Tinctionsmethoden für Mikroorganismen sind, so schien es der Mühe werth, die noch vorhandenen Theile des Bulbus zu einer nochmaligen Untersuchung zu verwerthen. Zudem hatte Herr Professor Leber damals nur kurz das Resultat der Untersuchung gegeben. Es mag deshalb hier die genauere Mittheilung des Krankheitsfalles und der anatomischen Befunde, die in vieler Beziehung Interessantes bieten,

folgen. Herr Professor Leber hat mir gütigst die Notizen seiner früheren Untersuchung dazu zur Verfügung gestellt.

Krankengeschichte: Karl Dunkel aus Küllstedt, 49 J. 6. Jan. 1878. Beiderseits Glaucoma simplex mit tiefer Druckexcavation. Anfang der Sehstörung angeblich seit einem Vierteljahr. Auge war stets frei von Schmerzen und Injection. Druck nicht wesentlich erhöht. R. Finger in 10 Fuss gezählt, Se. defect innen und innen unten. L. Finger in 18 Fuss gezählt, Se. beschränkt nach innen und innen unten.

11. Jan. 1878 nach Gebrauch von Eserin S = $^1/_{10}$ bds. Rechts etwas schlechter.

12. Jan. 1878 beiderseits Iridectomie nach unten mit dem Linearmesser. R. breites Colobom, beide Sphincterenecken reponirt, Auge völlig entspannt. Wunde blutet etwas stark. L. ebenfalls breites Colobom. Die äussere Sphincterecke nicht ganz reponirt. Deshalb nochmals mit der Pincette eingegangen und ein weiteres Stück excidirt. Auge ebenfalls entspannt.

26. Jan. 1878. Heilung normal. R. S. = Finger in 17 bis 18 Fuss gezählt. L. S. = $^1/_{10}$. Gesichtsfeld bds. concentrisch eingeengt. Entlassen.

30. März 1878. Patient kommt heute wieder mit eitriger Iridocyclitis des rechten Auges. Er hat sich einen Monat lang nach der Operation sehr wohl gefühlt. Da traten vor vier Wochen plötzlich heftige Schmerzen in dem rechten Auge auf, die nach der Stirn ausstrahlten. Dieselben haben seit einigen Tagen nachgelassen. Das Sehvermögen war nach dem Auftreten der Schmerzen sofort ganz erloschen. Das linke Auge war immer frei.

Status praesens: R. Noch starke Injection im ganzen Bereich der Scleralbindehaut. Es besteht noch etwas Chemosis, die Lider sind geröthet. Am unteren Hornhautrand ist die Conjunctiva der Iridectomienarbe entsprechend in Gestalt eines horizontalen Wulstes emporgehoben, der eine kleine Eiteransammlung durchschimmern lässt. Die Iris ist etwas grünlich verfärbt. Die Pupille ist mittelweit, am oberen Rand durch feine Synechieen gezähnelt. Unten sind die divergirenden Ränder des vollkommen regelrechten, sehr breiten Coloboms mit den an normaler Stelle liegenden Sphincterecken ganz scharf zu sehen. Die Pupille sowohl wie das Colobom ganz von Eiter erfüllt, der die Linse verdeckt, sich aber seitlich kaum auf die Iris fortsetzt. Der Augendruck ist ziemlich normal, eher etwas

herabgesetzt. Druck auf den Bulbus und auf die Supraorbitalgegend sehr empfindlich. Cornea klar. Absolute Amaurose.

An demselben Tage wird das rechte Auge enucleirt. Operation und Heilungsverlauf normal.

Der Sehnerv ist ziemlich knapp am Auge abgeschnitten. Der Querschnitt ist beträchtlich verkleinert, beträgt dicht am Auge nur 2,5 mm. Das Bindegewebe in der Umgebung des Auges verdichtet, besonders an der Insertionsstelle der Obliqui. Am unteren Hornhautrand eine auch im Leben bemerkte eitrig infiltrirte Vortreibung der Operationsnarbe.

Der in Müller'scher Flüssigkeit gehärtete Bulbus wird im verticalen Meridian durch den Sehnerveneintritt und die genannte Vortreibung halbirt. Die temporale Hälfte wird nachträglich in Celloidin eingebettet.

Sectionsbefund (Taf. III, Fig. 3):

Dicht an der unteren Corneoscleralgrenze noch innerhalb der Cornea findet sich die fast 1 mm klaffende Iridectomienarbe. Die Cornealränder sind etwas verdickt. Die eitrig infiltrirte Narbe ist zu einer extrabulbär gelegenen Tasche ausgebuchtet, in der gelbliche Massen, vermuthlich Eiter, eingelagert sind. An den Narbenwulst schliesst sich nach unten die verdickte Conjunctiva an. Das eitrige Exsudat der Narbe setzt sich zwischen Irisstumpf und Linse direct in den Glaskörper hinein fort. Auch in der vorderen Kammer liegt eitriges Exsudat. Die Iris ist verdickt. Auch der angrenzende Linsentheil ist gelblich verfärbt, offenbar eitrig infiltrirt. Die Linse ist verkleinert, flach, von vorn nach hinten verdünnt. Der Glaskörper ist fast total eitrig infiltrirt, nur das Centrum und der hintere Abschnitt sind von grober Eiterinfiltration frei.

Der Ciliarkörper mit dem Anfangstheil der Chorioidea ist ringsum beinahe bis zum Aequator durch eine durch die Müller'sche Flüssigkeit geronnene fast 2 mm dicke Exsudatschicht von heller Farbe abgehoben. Im hinteren Bulbusabschnitt liegt die Aderhaut der Sclera wieder an.

Die Retina ist vom Aequator an bis zum Sehneryeneintritt abgelöst durch ein 2—3 mm breites, in Müller'scher Flüssigkeit gelatinös geronnenes Transsudat. Die Retina ist gefaltet, verdickt.

Mikroskopischer Befund.

Der Iridectomieschnitt fällt, wie schon makroskopisch zu sehen war, in die Cornea; die Ränder sind scharf abge-

schnitten, wenig verdickt und durch ein stark eitrig infiltrirtes Gewebe auseinandergedrängt; die Descemet'sche Membran ist nach aussen umgeschlagen. Das Gewebe zeigt an den Wundrändern eine denselben parallel gehende fibrilläre Streifung, die dicht von Eiterkörperchen durchsetzt ist; die Fibrillen biegen nach aussen um und umgrenzen die taschenförmige Ausbuchtung der Narbe. Um den oberen Schnittrand legt sich die verdickte Conjunctiva auf dieses eitrig infiltrirte Narbengewebe. Die Wand der Tasche ist etwas nach aussen von der Mittellinie verdünnt. Die eitrige Infiltration erstreckt sich nur hie und da von der Narbe aus in die Cornea etwas weiter hinein; auch gehen einzelne Gefässe in die Grundsubstanz der Cornea über. Die buckelförmige Ausstülpung der Narbe ist von Epithel überdeckt, nur an der dünnsten Stelle derselben ist dasselbe defect und von Eiterkörperchen durchsetzt. Die Höhlung der Tasche ist ausgefüllt von eitrigem Exsudat, zwischen dem vielfach nicht gefärbte, gelblich aussehende faserige Stücke von verschiedener Grösse liegen, die sich als Linsensubstanz erweisen. Etwas nach aussen von der Mittellinie überwiegen diese Linsenmassen das Exsudat. Man sieht aus der noch zu beschreibenden Linsenkapselruptur einen breiten Zug von Linsenbröckel nach der Narbe ziehen, sich in die Tasche der Narbe hinein erstrecken und bis an die äussere Wand derselben reichen. Freilich fehlen auch hier zwischen den Linsenfasern nicht ganz die Eiterkörperchen. An den übrigen Theilen ist der Inhalt fast ganz eitrig.

Die Conjunctiva ist enorm hyperämisch, reichlich mit Eiterkörperchen durchsetzt.

Der Ciliarkörper reicht bis an den Scleralrand der Narbe, ein Irisstumpf ist nicht vorhanden, auch keine eigentliche Iriseinklemmung. Nur ein Pigmentstreif nebst einzelnen Irisfasern setzt sich in die Narbe fort und deckt den Scleralrand derselben. Das faserige Narbengewebe, das hier den Cornealrand überzieht, ist mit dem Ciliarkörper stellenweise verwachsen. Auch Gefässe führt dieses Gewebe, das von Pigment durchsetzt ist.

Die Linse ist, wie schon mit blossem Auge zu sehen war, stark verkleinert, platt, in ihrer unteren Hälfte gelblich verfärbt. Die Kapsel ist an dem der Narbe benachbarten Rand in ihrer Continuität unterbrochen. Die Enden klaffen weit auseinander, sind gefaltet und nach aussen umgeschlagen. Das Kapselloch ist breit, sein anderer Rand liegt erst jenseits des

Coloboms. Aus diesem grossen Loch sind Linsenmassen ausgetreten und erstrecken sich mit Eiter untermischt bis in die Narbenhöhle, wie oben erwähnt ist. Die Linsenfasern sind an dieser Stelle in kleinere Stücke zerfallen, zwischen den Fasern liegen Myelinkugeln. Die übrige Linse ist in ihrer Substanz wenig verändert. Nach dem Kapselloch zu zeigt die Linse mehrere parallele Spalten, in welche eitriges Exsudat eingedrungen ist. Kleinere Gruppen von Eiterkörperchen finden sich bis über die Mitte hinaus, am weitesten erstreckt sich die Eiterinfiltration an der hinteren Fläche. Ueberall sind die Eiterkörperchen nur zwischen die Fasern eingelagert.

Stellenweise zeigen sich auch mit glänzenden Körnchen gefüllte, die Eiterkörperchen an Grösse übertreffende Zellen, in der Linse aber nur spärlich, dagegen mehr in der Nähe der Narbe in der Höhlung, welche die Linsentrümmer einschliesst. Der ganze Linsenkörper muss sich in der Kapsel etwas nach unten verschoben haben, denn an der oberen Hälfte des Aequators füllt die Linse den Kapselsack nicht ganz aus. Hier sind die vordere und hintere Kapsel einander genähert und in mehrere Falten gezogen; zwischen den Kapselblättern liegt eine grosse Gruppe von neugebildeten Kapselzellen, stellenweise auch mit Resten alter Linsensubstanz untermischt. Die vordere Linsenkapsel ist mit der Iris durch ein Exsudat verklebt, in das stellenweise Pigment eingedrungen ist.

Die Iris ist verdickt, das Pigmentblatt gewuchert. Am Boden der vorderen Kammer liegt eitriges Exsudat. Der Kammerwinkel ist, soweit die Iris erhalten ist, eine Strecke weit verwachsen. Ueberall ist die Umgebung des Schlemm'schen Canals reichlich pigmentirt.

Der Ciliarkörper und die Ciliarfortsätze sind mässig stark infiltrirt. Anf ihrer Innenfläche findet sich eine breite schwartige Auflagerung, die sich bis zum Linsenäquator erstreckt. Sie besteht aus faserigem wenig infiltrirtem, zum Theil Pigment enthaltendem Bindegewebe. Der Ciliarmuskel ist aufgelockert, zeigt nur radiäre Fasern, so gut wie keine circuläre, ist nach vorn in eine lange Spitze ausgezogen. Die Scheiden der durch die Sclera tretenden Ciliargefässe sind enorm stark infiltrirt.

Die Suprachorioidea ist sofort nach ihrem Beginn eine Strecke weit bis fast zum Aequator enorm aufgelockert durch ein im Ganzen wenig Eiterkörperchen enthaltendes Transsudat. Im Bereich dieses Transsudats ist die Sclera etwas nach aus-

sen ausgebuchtet. Die Ausbuchtung und das Transsudat enden ziemlich plötzlich; man sieht, dass die Scleralfasern am Ende der Transsudation eine deutliche Knickung nach aussen erlitten haben. Die übrige Aderhaut ist überall verdickt, eitrig infiltrirt und hyperämisch.

Die Pars ciliaris retinae ist stark verdickt und bindegewebig degenerirt, das Pigment unregelmässig gewuchert.

Der Glaskörper erstreckt sich nach vorn zwischen Ciliarkörper und zerstörten Linsenrand bis an die Cornealnarbe; die eitrige Infiltration der Narbe geht hier unmittelbar auf denselben über. In seinem vorderen Abschnitt ist er dicht eitrig infiltrirt. Mehrfach erkennt man Reste von Glaskörperfaserung, die nun durch regelmässige Eiterzüge auseinandergedrängt sind. Zwischen den Eiterkörperchen liegt vielfach noch feinkörnige Grundsubstanz und netzförmiges Fibrin. Dicht vor der Papille ist der Glaskörper weniger infiltrirt; nur kleinere Gruppen von Eiterkörperchen sind bis zu derselben vorgedrungen. Dagegen findet sich hier mehr Fibrin und auch kleine Blutungen. Sodann strahlt von der Papille ein neugebildetes, zellenreiches Bindegewebe in den Glaskörper aus, mit langen Spindelzellen durchsetzt.

Die Retina ist nach hinten vom Aequator abgelöst; sie ist stark degenerirt, stellenweise, besonders vorn eitrig infiltrirt. Die Körnerschichten schmaler, die Stäbchen und Zapfen zerfallen; mehrfach sieht man Hämorrhagieen in derselben. Auch Pigmenteinwanderung in die Retina wird vielfach beobachtet. Der Opticus ist atrophisch, zellig infiltrirt.

Die Untersuchung auf Kokken ergab ein positives Resultat. Schon früher hatte Herr Professor Leber durch Behandlung der Schnitte mit Kalilauge die Anwesenheit der Kokken unzweifelhaft feststellen können.

Ich habe jetzt die Schnitte mit Löffler'scher Methylenblaulösung behandelt. Die Kokken haben sich im Ganzen nicht sehr intensiv gefärbt. Auch mit anderen Methoden konnte ich keine bessere Färbung erzielen.

Im Glaskörper liegen sie massenhaft zu grösseren Haufen zusammen, am deutlichsten sieht man sie an Stellen, wo der Glaskörper weniger stark eitrig infiltrirt ist. Verschiedene Haufen liegen frei in der eiweissreichen Grundsubstanz. Andere Haufen sind von spärlichen Eiterkörperchen umgeben, andere finden sich in den dicht infiltrirten Parthien. Einige Gruppen von Kokken habe ich auch in der Narbenhöhlung gefunden.

In der Linse konnte ich keine nachweisen, dagegen neben der Linse in dem Exsudat, das den Ciliarkörper umgiebt. Die Kokken zeichnen sich aus durch ihre Verschiedenheit der Grösse. Neben kleinen finden sich auffallend grosse Kokken. Sie haben deutlich Neigung, sich in Ketten zusammenzulegen, man kann aus dem Kokkenconvolut deutlich lange Ketten isoliren.

Epikrise.

Wir haben hier eine eitrige Iridocyclitis vor uns, die an einem wegen Glaukoms iridectomirten Auge sechs Wochen nach der normal verlaufenen und normal geheilten Operation aufgetreten ist. Der Patient hatte ein leidliches Sehvermögen wieder erlangt. Es war keine Iris eingeklemmt, wie die anatomische Untersuchung bestätigen konnte.

Vier Wochen nach der eingetretenen frischen Entzündung stellte sich der Patient wieder vor. Was die Veranlassung zu der neuen Entzündung gegeben hat, ist nicht mehr auszumachen. Ob die Narbe sich vorgetrieben hatte, lässt sich nicht bestimmen; die jetzt bestehende starke Ectasie ist jedenfalls wesentlich secundär. Ich habe in den Präparaten keine deutliche Ulceration der Narbe mehr gefunden, nur eine Auflockerung des Epithels und eine eitrige Infiltration derselben. Daraus kann man schliessen, dass die Wundaffection wohl nur eine geringfügige gewesen sein wird. Auch muss man bedenken, dass der Process schon vier Wochen spielte und dass die Verhältnisse etwas gestört sind durch die secundäre Ectasie der Narbe. Jedenfalls aber ergiebt die anatomische Untersuchung, dass von der Narbe aus, wo die Veränderungen am hochgradigsten waren, der Process in die Tiefe gegangen sein muss. Unheilvoll für den Verlauf war wieder, dass der Glaskörper ungeschützt bis an die Narbe reichte. Sowie hier an der Narbe ein infectiöser Herd sich entwickelte, so konnte die tiefe Infection leicht erfolgen, indem die Keime zwischen Linsenrand und Ciliarkörper den Glaskörper erreichten. Der an die Narbe stossende Glaskörperabschnitt ist am hoch-

gradigsten vereitert. Ein fernerer Beweis, dass hier in der Wundgegend der Process seinen Ausgang genommen hat, ist die Ruptur der Linsenkapsel an dieser Stelle, die allein als Folge der Eiterung hinzustellen ist. Denn von einer Verletzung bei der Operation kann keine Rede sein, da diese bei der Nachbehandlung beobachtet sein müsste und da der Patient sechs Wochen lang gut gesehen hat. Vielmehr ist die Perforation der Linse als Folge der Eiterung, die ja hier zuerst aufgetreten und am stärksten war, anzusehen.

Weiter unten werde ich bei Gelegenheit eines anderen Falles, in dem sich auch eine unzweifelhafte Linsenkapselperforation durch Eiterung findet, auf diesen Punkt zurückkommen.

Nach der Perforation der Linsenkapsel traten Linsenmassen aus und drängten nach der Narbe zu. Die Ausbuchtung derselben ist wohl grösstentheils den vordringenden Linsenmassen zuzuschreiben, wobei jedoch nicht ausgeschlossen ist, dass schon vorher Neigung zur Ectasie bestand. Gerade wegen der Gefahr der cystoiden Vernarbung sind die Glaukomiridectomien diesen Zufällen im Gegensatz zu den übrigen Iridectomien stark ausgesetzt. Auch Vorgänge, wie der von Sattler mitgetheilte, dass die Narbe spontan aufbricht, können den Weg für die frische tiefe Infection abgeben.

In dem von Sattler[1]) beschriebenen Fall von Glaskörperabscess nach Glaukomiridectomie war zwar die Ursache für das befallene Auge unbekannt. Aber aus der Spontanperforation der Narbe des anderen Auges, die ohne Nachtheil heilte, könnte man auf einen ähnlichen Vorgang an dem linken Auge schliessen, nur dass hier die Fistel die Infectionsstrasse für die Mikroorganismen abgegeben hat.

In dem hier mitgetheilten Fall war die Folge der

[1]) Becker'scher Atlas der pathol. Anatomie. T. XIII.

frischen Infection eine eitrige Entzündung aller Theile des Auges, die mehr oder weniger hochgradig überall ausgesprochen war.

Wie viel von den sonstigen pathologischen Veränderungen, die sich in dem Auge finden, auf Rechnung des Glaukoms kommen, ist schwer auszumachen.

Beachtenswerth von dem Befunde ist das starke Oedem der Suprachorioidea, das nach hinten ziemlich plötzlich endet und eine deutliche Knickung der Sclerafasern bewirkt hat. Auch die Netzhautablösung und die Degeneration dieser Membran verdient Erwähnung. Das schwartige Gewebe an der Innenfläche des Ciliarkörpers scheint älteren Datums zu sein, wenn es auch möglicherweise zum Theil durch eine frische proliferirende Entzündung gebildet ist. Denn die eitrige Entzündung des Bulbus hat einen etwas subacuten Charakter und scheint den Höhepunkt erreicht zu haben.

Der Befund an Kokken bestätigt die Annahme des Erkrankungsmodus. In der Narbe habe ich deutliche Kokkenhaufen angetroffen, wobei freilich nicht absolut auszuschliessen ist, dass sie aus der hinteren Kammer stammen und mit der vorquellenden Linse in die Narbentasche hineingeschleppt sind. Zahlreichere Haufen habe ich im Bereich der hinteren Kammer und im vordersten Glaskörperabschnitt, der an die Narbe stösst, gefunden. Massenhafte Conglomerate sind im Glaskörper gelegen. Die Grössendifferenz der Kokkenindividuen fällt stark ins Auge. Ihre Anordnung in Ketten weist sie in die Classe der Streptokokken. Gleichmässiger an Grösse und besser in der Färbung sind die Haufen, die an Stellen gelegen sind, wo der Process noch fortschreitet. Dort ist auch die Färbung der Kerne der Eiterkörperchen eine lebhaftere. Man muss die schlechte Färbung der Kokken und das Auftreten der Grössendifferenz ansehen als Folge beginnenden Absterbens.

Fall III.

Eitrige Iridochorioiditis an einem staaroperirten Auge, $^3/_4$ Jahr nach der Operation aufgetreten.

Georg Ballhause aus Langenhagen, 50 Jahre. Patient wurde wegen linksseitigen Cataracta senilis am 16. Mai 1874 mit modificirter Linearextraction nach oben operirt. Die Sphincterecken waren gut reponirt. Auch im Uebrigen war der Verlauf von Operation und Heilung normal; Patient mit S = $^2/_5$ entlassen.

Am 28. März 1875 entzündete sich ohne Ursache das linke Auge unter heftigen Schmerzen besonders des Nachts. Das Sehvermögen war nach zwei Tagen vollständig aufgehoben. Am 25. April 1875 stellte sich Patient wieder hier vor.

Status praesens. Pupille von eitrigem Exsudat ausgefüllt, Iris stark verfärbt, vascularisirt. Lider geschwollen, Conjunctiva chemotisch. 1 mm hohes Hypopyon. Auge weich, auf Druck empfindlich. Lichtschein fast vollständig erloschen. R. Cataracta fera matura.

Am 1. Mai 1875. Enucleatio bulbi, nachdem seither warme Umschläge ohne Erfolg angewendet sind. Das enucleirte Auge zeigt beim Durchschneiden eine totale eitrige Glaskörperinfiltration.

Leider ist das Auge in der Sammlung verdorben, da der Alkohol bei schlecht schliessendem Stöpsel verdunstet ist.

Die Katarakt des rechten Auges wird mit Erfolg am 20. Mai 1875 extrahirt.

Epikrise. $^3/_4$ Jahr nach normaler Kataraktextraction trat ohne Ursache eine plötzliche Entzündung ein, die innerhalb zwei Tage das Sehvermögen vernichtete. Der Verlauf war kein besonders stürmischer. Vier Wochen später wurde das Auge enucleirt.

Der Glaskörper erwies sich als vollkommen eitrig infiltrirt. Ueber die Entstehung der Infection in der Tiefe lässt sich in diesem Fall nichts sicheres sagen.

Fall IV.

Beginnende eitrige Iridocyclitis von einer cystoiden Extractionsnarbe ausgehend; geheilt.

Krankengeschichte. Georg Fleischer aus Göttingen, 73 J.

Patient wurde am 3. Mai 1887 durch modificirte Linearextraction nach oben wegen einer stationären, immaturen senilen Katarakt des linken Auges operirt. Der Heilungsverlauf war etwas protrahirt dadurch, dass die Wunde 10 Tage lang fistelte, und die Kammer sich nicht herstellen wollte. Er wurde am 20. Tag mit $S = {}^{1}/_{10}$ entlassen. Durch das die lange Zeit absickernde Kammerwasser war die Iris nach der Wunde hin verzogen.

Patient stellte sich am 27. August wieder vor. Die Sehschärfe war auf ${}^{2}/_{7}$ gestiegen. Im äussern Wundwinkel fand sich eine kleine Wundcyste mit durchschimmernder Iris. Da die Cyste sich langsam vorbuchtete, so wurde sie am 4. November mit dem Linearmesser durchschnitten, wobei die Kammer aber nicht eröffnet wurde. Da die Cyste sich jedoch wieder füllte, so wurde sie nochmals eröffnet, und dann von der in die Wunde eingeklemmten Iris ein Stückchen excidirt.

Am 14. November 1887 wurde Patient wieder entlassen. Die Cyste war verschwunden, die Narbe glatt verheilt ohne Prominenz.

Bei einer späteren Vorstellung konnte abermals constatirt werden, dass die Ectasie verschwunden war. $S = {}^{2}/_{5}$ mit + 11 D. Patient las mit entsprechendem Convexglas (Jäger) feinste Schrift. Gesichtsfeld frei. Opth. normal. Das Pupillargebiet war vollkommen rein.

Am 29. December 1887 kommt Patient wieder mit beginnender eitriger Iridocyclitis. Patient bemerkte zuerst vor fünf Tagen eine geringe Röthung des linken Auges. Da er keine Aenderung der Sehschärfe merkte, legte er derselben keinen Werth bei. Er hat noch gestern Nachmittag ohne jede Beschwerde die Zeitung gelesen. Abends thränte das Auge ein wenig und schmerzte auch etwas. Doch merkte er noch beim Schlafengehen keine Aenderung der Sehkraft. Als Patient jedoch heute Morgen aufwachte, war das Sehvermögen verschwunden.

Status praesens. 29. December 1887. Auge stark injicirt, Lider geröthet. Cornea diffus getrübt, Epithel matt. Von

dem innern Wundwinkel aus hängt eine eitrige Flocke in die vordere Kammer hinein. Aeusserlich haftet derselben Stelle ein schleimig eitriges Secretflöckchen an, das frei im Conjunctivalsack flottirt, sich aber leicht abziehen lässt. Doch geht von seinem Fusspunkt ein eitriger Streif aus, der die Narbe durchsetzt und mit der Eiterflocke in der Kammer in Zusammenhang steht. Die Narbe ist aufgelockert und infiltrirt. Der innere Sphincter steht hoch, die Iris ist zur Wunde hingezogen, doch besteht keine eigentliche Einklemmung. Das Colobom ist grösstentheils von einer gleichmässigen, nicht sehr dicken Exsudatschicht bedeckt, die mit der eitrigen Flocke am innern Wundwinkel in direktem Zusammenhang steht. Nur die obere Hälfte des Coloboms ist zum Theil frei, auch erhält man hier noch etwas rothen Reflex beim Durchleuchten. Auch im äussern Wundwinkel ist die Narbe aufgelockert, zudem finden sich hier zwei kleine, bläulich verfärbte Ectasien. Das Kammerwasser ist stark getrübt. Die Exsudation der Pupille und des Coloboms ist noch oberflächlich, man sieht nur einzelne feine gelbliche Stränge in die Tiefe dringen. Am Boden der vorderen Kammer besteht ein $1^1/_2$ mm hohes Hypopyon. Der Druck ist normal, jedenfalls nicht herabgesetzt. Ein Thränenleiden besteht nicht. Handbewegungen werden nur unsicher wahrgenommen, die niedrigste Lampe wird etwas unsicher erkannt. Die Projection ist gut.

Unter Cocaïnanaesthesie wird der Infectionsherd am innern Wundwinkel untersucht. Bei vorsichtigem Sondiren mit einem Stilet kann man constatiren, dass der Herd nahe an der Sclera sitzt, und dass man von hier durch vereitertes, aufgelockertes Gewebe wie durch einen Canal in die Tiefe kommt. Es wird nun der spitze Brenner eines Pacquelin'schen Thermocauters in den Canal eingeführt und der innere Wundwinkel tief ausgebrannt. Dann wird mit einem schmalen Messer die Kammer vollends eröffnet und das Kammerwasser abgelassen. Von dem Exsudat der vordern Kammer tritt nichts nach aussen. Subl. Verband.

30. December 1887. Die Exsudation hat noch etwas zugenommen, die Pupille ist fast ganz verlegt, die Kammer wieder hergestellt, das Kammerwasser diffus getrübt.

31. December 1887. Das Auge hat sich entschieden gebessert. Das Kammerwasser ist klarer. Die Exsudation hat keinesfalls zugenommen. Der Lichtschein ist heute gut.

1. Januar 1888. Das Auge sieht bedeutend besser aus. Cornea klar, Kammerwassertrübung hat abgenommen. Hypopyon verschwunden. Injection geringer. Die Pupille ist viel reiner, sie bekommt wieder mehr schwarze Färbung. Der innere Wundwinkel vernarbt. Handbewegungen deutlich erkannt.

5. Januar 1888. Prozess immer mehr rückgängig. Pupille reiner, Exsudatschicht nimmt ab, man bekommt mehr rothen Reflex. Die Pupille wird auf Atropin etwas weiter. S = Finger auf 1 m gezählt. Se. frei.

17. Januar 1888. Das Exsudat in der Pupille nahm immer mehr ab und verschwand schliesslich bis auf eine zarte grauweisse Membran. Die Pupille hatte bei Tageslicht ihre Schwärze wieder erlangt. Mit dem Spiegel bekam man überall rothen Reflex, doch blieb das Auge noch leicht injicirt, was zu dem günstigen Aussehen nicht recht passte. Finger wurden ohne Gläser auf $1^1/_2$ m gezählt. Die Behandlung bestand zuletzt in Application von warmen Umschlägen und Einträuflungen von Atropin und Sublimat.

18. Januar 1888. Schon gestern Abend klagte Patient über leichten Druck im Auge. Ausser einer mässigen Zunahme der Injection war an dem Auge keine Veränderung zu sehen. Heute Morgen ist ein Recidiv der eitrigen Iritis zu constatiren. Das Auge ist stärker injicirt, thränt. Diesmal erstreckt sich vom äussern Wundwinkel aus eine Eiterflocke in das Colobom. Das Kammerwasser ist getrübt, die Cornea matt, die Iris verfärbt, $^1/_2$ mm hohes Hypopyon am Rande der Kammer. Der innere Wundwinkel intact. Lichtschein voll befriedigend. Sofort wird unter Cocainanaesthesie der äussere Wundwinkel mit einem Stiletchen untersucht. Man gelangt in einen unterminirten Gang, der eitrig infiltrirt ist. Die infiltrirten Schichten werden mit Pincette und Scheere entfernt. Man stösst nun in der Tiefe auf Irisgewebe, das in die Narbe eingeheilt ist. Der freigelegte Canal wird mit dem Pacquelin'schen Thermocauter energisch gebrannt. Dann wird nochmals ein reines Stilet eingeführt und versucht, in die vordere Kammer zu gelangen. Das Instrument dringt leicht in die Kammer vor, das Kammerwasser wird abgelassen. Atropin, Sublimat, Jodoform, Verband.

Abends hat die Exsudation noch etwas zugenommen, die Pupille ist wieder ganz verlegt durch eine gleichmässige Exsudatschicht. Das Kammerwasser wird nochmals zum Abfliessen gebracht.

19. Januar 1888. Exsudation hat nicht zugenommen. Kammer wieder eröffnet und entleert. Lichtschein gut.

20. Januar 1888. Das Stilet dringt heute nur schwer in die Kammer ein, offenbar hat sich der Canal in der Tiefe geschlossen. Die Pupille von eitrig-fibrinösem Exsudat noch ganz überzogen. Der Wunde entsprechend liegt etwas Blut auf der Iris. Der Verband wird wegen Neigung zu Entropium des untern Lids mit warmen Sublimatumschlägen vertauscht.

30. Januar 1888. Nur langsame Besserung zu constatiren. Das Exsudat in dem Colobom zog sich etwas zusammen. Das Kammerwasser noch trübe, noch Rest von Hypopyon. Die Wunde in voller Heilung begriffen, nicht infiltrirt. Es wird, um die Kammer nochmals zu entleeren, mit der geraden Lanze nach aussen eine Paracentese gemacht.

14. Februar 1888. Die Heilung ist seit der Operation ungestört. Die Cornea gewann an Glanz, das Kammerwasser wurde klarer, die Exsudation des Coloboms wurde zum grossen Theil resorbirt, zum andern Theil aber in eine festere Membran umgewandelt, die die Mitte der Pupille freiliess. Die Wunde war glatt vernarbt.

Status praesens. Auge fast frei von Injection. Die Pupille im Centrum schwarz, in der Peripherie durch eine weisse Membran verlegt. Durch die Lücke in der Pupillarmembran bekommt man rothen Reflex, man kann die Papille soeben sehen. S = mit convex 10 D Finger in 5 m gezählt, mit convex 16 D Jäger Nr. 16 gelesen. Se. frei. Atropin weiter.

27. Februar 1888. Die Lücke in der Membran noch etwas grösser geworden. Papille noch stark verschleiert. Im Glaskörper finden sich flottirende Trübungen. Auge nur sehr wenig injicirt. Visus derselbe. Atropin weiter.

5. März 1888. Die Entzündung völlig abgelaufen. Bei fortgesetztem Atropingebrauch sind Pupille und Colobom ziemlich weit und regelmässig geblieben, aber von einer sehr zarten Membran eingenommen, welche am Rand etwas dichter ist und mit dem Pupillarrand zusammenhängt. Zarte flottirende Glaskörpertrübungen, wodurch die Papille noch mässig verschleiert ist. Visus könnte nach den optischen Verhältnissen noch ein wenig besser sein. S = mit convex 10 D Finger in 5 m. Se. frei.

Weiterhin wurde die Mitte des Coloboms noch etwas freier und die Pupillarmembran dünner. Die Glaskörpertrübungen nahmen langsam ab. Das Sehen hob sich noch. So wurde notirt am 31. October 1888 mit convex 12 D S = $^1/_5$, mit con-

vex 18 D Nr. 2 (J.) fliessend gelesen. Se. frei. Papille noch etwas verschleiert, im Glaskörper noch feine flottirende Trübungen.

Epikrise.

Dieser Krankheitsfall giebt die beste Bestätigung und klinische Demonstration der auf Grund klinischer und anatomischer Untersuchung gewonnenen Resultate. Die Wundheilung war durch das mehrere Tage dauernde Abgeflossensein der vorderen Kammer keine ganz ungestörte. Die Iris war in die Wunde hineingezogen. Im äusseren Wundwinkel war es im weiteren Verlauf zu cystoider Ausbuchtung gekommen, die erst nach wiederholtem Eingriff beseitigt schien. Und auch in den inneren Wundwinkel war, wie sich später ergab, Iris hineingezogen. Beinahe acht Monate nach der Extraction und eineinhalb Monate nach dem letzten Eingriff zur Beseitigung der lateralen Narbencyste trat eine acute eitrige Iridocyclitis auf. Und zwar war die Infection nachweislich vom inneren Wundwinkel ausgegangen. Man konnte bei genauer Untersuchung eine circumscripte Infiltration, die die Wunde von vorn nach hinten durchsetzte, erkennen. Aussen hing ihr eine schleimig-eitrige Flocke an, und innen setzte sich die Eiterung direct in die Tiefe fort. Die Ursache ist unbekannt. Das Auge war die letzten Tage vorher ein wenig geröthet, sonst war nichts besonderes aufgefallen. Möglich, dass sich der innere Wundwinkel ein wenig vorgebuchtet hatte und durch ein geringfügiges Trauma zum Platzen gekommen war. Man muss ein geringes Fistuliren der Wunde annehmen, wenn auch der Augendruck bei der Vorstellung des Patienten normal war, da sich die Fistel wieder geschlossen hatte durch das die Wunde von vorn nach hinten durchsetzende Exsudat. Die eitrige Iritis setzte dann ganz acut ein mit beginnender eitriger Exsudation, sodass das Sehen rasch aufgehoben wurde. Während Patient noch am Tag vorher ohne eine Aenderung der Sehschärfe zu bemerken die Zeitung las, war am anderen Morgen beim Erwachen das Sehen

bis auf Erkennen von Handbewegungen aufgehoben. Der Process zeichnete sich durch seine grosse Malignität aus, da an dem Morgen die Pupille durch eitriges Exsudat verlegt war, ein kleines Hypopyon bestand und auch schon feine Eiterstreifen sich in den Glaskörper senkten. Da der Process erst wenige Stunden bestand und noch im Ganzen oberflächlich erschien, so war es möglich, dass der Kokkenherd noch auf die Wunde beschränkt war. Denn die Exsudation in die Kammer, Pupille und Glaskörper konnte noch erklärt werden durch das Uebertreten von entzündungserregenden Stoffen durch Diffusion. Zudem sprach dafür, dass der Lichtschein doch im Ganzen noch befriedigend schien, wenn auch das Erkennen der niedrigsten Lampe etwas zweifelhaft war. Von der Annahme ausgehend, dass der Kokkenherd in der Narbe seinen ursprünglichen Sitz hatte, und dass er noch auf die Narbe beschränkt wäre, wurde die Narbe auf das gründlichste mit dem Pacquelin'schen Thermocauter gebrannt, da es so allein gelingen konnte, den localen Herd zu zerstören und das Auge zu retten.

Die Untersuchung der Narbe mit einem Stilet liess erkennen, dass man es in der That mit einem Eiterherd in der Narbe zu thun hatte. Zugleich wurde das Kammerwasser abgelassen, um etwaige im Kammerwasser befindliche Schädlichkeiten zu entleeren und nun zugleich die Wunde zu irrigiren. Der weitere Verlauf bewies die Richtigkeit der Auffassung des Krankheitsfalles und des therapeutischen Eingriffs. Wenn auch am ersten Tag nach dem Brennen noch eine geringe Zunahme der Exsudation constatirt wurde, so war doch schon am zweiten Tage eine ganz entschiedene Besserung zu bemerken, die nun weiterhin anhielt und zum Zurückgehen des Processes führte. Der Herd war an dieser Stelle dauernd zerstört, das Sehen hob sich wieder.

Die anfängliche geringe Zunahme der Exsudation erklärt sich wohl so, dass das Auge mit den in dasselbe ein-

getretenen Stoffen gewissermaassen erst fertig werden musste, dass die diffundirten Stoffe noch eine Zeit lang auf die Auswanderung der Eiterkörperchen Einfluss hatten, bis sie sich erschöpft hatten. Da nach Vernichtung des Kokkenherdes weiter keine Stoffe geliefert wurden, so konnte die Resorption des Exsudats beginnen. Der günstige Verlauf nach dem Brennen der Narbe ist ein Beweis dafür, dass der Kokkenherd noch ein localer war, dass keine Kokken ins Auge gedrungen waren, denn sonst wäre der Process sicher nicht zum Stillstand gekommen.

Der günstige Verlauf sollte jedoch nicht anhalten, sondern es trat nach drei Wochen ein schweres Recidiv auf und zwar diesmal vom äusseren Wundwinkel ausgehend. Es war schon aufgefallen, dass das Auge dem günstigen Verlauf entsprechend nicht recht abblassen wollte. Auch hier war wieder das acute Einsetzen der Erscheinungen ausgesprochen. Wie die Kokken dorthin gelangt sind, ist zweifelhaft. Entweder könnte man vermuthen, dass auch hier die Narbe locker war, und dass vom Conjunctivalsack aus Infectionskeime eingedrungen waren, dass also eine Wiederholung desselben Processes stattgefunden hatte, oder man könnte annehmen, dass die Kokken im inneren Wundwinkel doch nicht vollständig zerstört, dass die temporal gelegenen nicht getroffen waren. Diese hätten dann eine gewisse Zeit bedurft, um sich zu erholen und nach aussen zu wuchern, wo sie den neuen Anfall veranlassten.

Wie dem auch sei, das Auge hatte noch einmal denselben Process zu bestehen. Auch dieses Mal wurde der Herd durch Brennen mit dem Pacquelin'schen Thermocauter und Eröffnen der Kammer zum Stillstand gebracht. Um eine Irrigation der Wunde von innen her zu veranstalten und die Entzündungsproducte zu entleeren, wurde das Kammerwasser noch mehrmals in den nächsten Tagen abgelassen. Die Pupille wurde wieder durch Exsudat vollkommen verlegt, und auch in die Tiefe gingen Exsudatstrei-

fen. Nach und nach erholte sich das Auge, und die Iridocyclitis heilte aus mit Hinterlassung einer Pupillarmembran und flottirender Glaskörpertrübungen. Die Pupillarmembran begann jedoch schon bald sich spontan zu resorbiren und sich zu durchbrechen, sodass sich das Sehvermögen, wenn auch langsam, auf S = $^1/_5$ hob. Die Papille war zu sehen, wenn auch noch etwas verschleiert, der Glaskörper bis auf zarte flottirende Trübungen klar.

Das Resultat ist ein überaus befriedigendes, wenn man bedenkt, in wie grosser Gefahr das Auge zweimal geschwebt hat, und dass das Sehvermögen bis auf quantitative Lichtempfindung gesunken war. Wäre der Patient nicht sofort gekommen, und wäre nicht nach richtiger Beurtheilung der Verhältnisse sofort energisch vorgegangen, so wäre eine Panophthalmitis sicher nicht zu vermeiden gewesen.

An die oben mitgetheilten Fälle von eitriger Iridocyclitis nach Operationen reihen sich die Fälle an, bei denen diese schweren acuten und subacuten Entzündungen von einer peripheren vorderen Synechie oder einem adhärenten Leukom als Ausgang eines Hornhautgeschwürs oder einer zufälligen Verletzung der Hornhaut ihren Ursprung genommen haben.

Fall V.

Eitrige Glaskörperinfiltration nach vernarbtem, peripherem Irisprolaps.

Krankengeschichte. Anna Müller aus Seesen, 22 J. 11. Mai 1887. Rechts alter geheilter Irisvorfall am innern untern Hornhautrand, im zehnten Lebensjahre durch Entzündung entstanden. Die Pupille ist nach unten verzogen, die Cornea bis zur Mitte narbig getrübt. Seit fünf Tagen ist das Auge ohne nachweisbare Ursache entzündet. Es bestanden starke Schmerzen. An der stärksten Prominenz des adhärenten Leukoms dicht neben dem Hornhautrand findet sich ein kleines eitriges Ulcus. Unterhalb der Cornea schimmern

durch die Bindehaut zwei gelbliche Flecke durch, möglicherweise von einer Scleralerweichung herrührend. Druck erhöht. Pupille nicht zu erleuchten; aus der Tiefe dringt ein gelblicher Reflex. Nur mittlere Lampe erkannt, Projection mangelhaft.

Da die Diagnose, ob der Glaskörper schon eitrig infiltrirt sei, nicht ganz sicher scheint, wird zunächst, zumal der Druck erhöht ist, eine Iridectomie nach oben angelegt, in der Erwartung dadurch zu einer sicheren Diagnose zu gelangen. Nach der Schnittführung stellt sich eine gelbliche, gallertige Masse von zweifelhafter Natur ein. Mässig breites Colobom; Auge entspannt.

13. Mai 1887. Die Wunde wird durch eitriges Exsudat, das aus der Tiefe stammt, klaffend erhalten. Das Auge ist gereizt, schmerzt. Enucleatio bulbi ohne Zufall mit normaler Heilung. Der Bulbus wird in Müller'scher Flüssigkeit gehärtet.

Sectionsbefund des Bulbus: Die Cornea zeigt in der untern Hälfte ein buckelförmig vorgetriebenes, gelblich verfärbtes, auf der Oberfläche an einer Stelle ulcerirtes Leukom. Am obern Hornhautrand befindet sich die 7 mm lange, durch Exsudat klaffende Iridectomiewunde. Der Bulbus wird im verticalen Meridian aufgeschnitten. Auf dem Durchschnitt sieht man in der untern Bulbushälfte die Hornhaut und Iris zu einer breiten Narbe verwachsen. In der obern Bulbushäfte besteht etwas vordere Kammer, die durch Blut und Exsudat ausgefüllt ist. Die Iris ist zur Wunde hingezogen, anscheinend nur unvollkommen excidirt. Soweit das adhärente Leukom reicht, ist die Iris mit der Linse durch ein gelbes Exsudat verklebt. Unter der vordern Linsenkapsel findet sich eine schmale Höhle, die leer ist. Der Glaskörper ist zum Theil eitrig infiltrirt, und zwar am hochgradigsten in der untern Bulbushälfte und hier besonders in der an die hintere Kammer sich anschliessenden Parthie zwischen Ciliarkörper und Linse. Von dort ziehen gelbe Eiterstreifen in die gallertig geronnene, grau aussehende Glaskörpersubstanz. Ein Streif zieht der hintern Linsenkapsel entlang, weitere Streifen strahlen bis zur Papille aus. Die Retina ist verdickt, in der untern Bulbushälfte durch ein durchsichtiges, geronnenes Transsudat seicht abgelöst. Die Ablösung beginnt dicht hinter dem Ciliarkörper.

Mikroskopischer Befund: An dem staphylomatös ausgebuchteten, vernarbten peripheren Irisprolaps der untern Hornhauthälfte kann man die Rissenden der Cornea noch deutlich

erkennen, die ein wenig nach aussen umgebogen mit dem Irisgewebe zu einer Narbe verschmolzen sind. Auf der Spitze des Staphyloms ist von Irisgewebe nur wenig mehr zu erkennen, selbst das Pigmentblatt, das sonst ziemlich gut erhalten ist, zeigt hier mehrfache Unterbrechungen. Aussen sitzt eine ziemlich dicke Ephithelschicht. An einer Stelle der stärksten Verdünnung findet sich eine frische Ulceration. Das Ephithel ist abgestossen, das stark eitrig infiltrirte und zum Theil necrotische Narbengewebe liegt zu Tage; die an sich hier sehr dünne Narbe ist durch Eiter und feinkörnige Einlagerungen stark aufgelockert. An einer Stelle besteht der Grund des Ulcus nur aus zwei bis drei Faserschichten, zwischen die ebenfalls Eiterkörperchen und amorphes Exsudat eingelagert sind. Das eitrige Exsudat der Narbe setzt sich direct in die hintere Kammer fort. Offenbar hat hier eine Perforation bestanden und ist die Fistel nur oberflächlich durch das Exsudat verschlossen. Die eitrige Infiltration setzt sich auf die Umgebung des Ulcus seitlich fort und hat die Corneallamellen aus einander gedrängt. Das Ephithel zeigt hier ebenfalls viele Unregelmässigkeiten und Defecte. Die Narbe ist vascularisirt; rothe Blutkörperchen sind in das Gewebe ausgetreten. Das Staphylom betrifft nur die Irisperipherie, während der Pupillarrand frei in die Kammer ragt. Die Iris ist in der Umgebung der Perforation verdickt und füllt den Winkel zwischen Cornea und Iris eine Strecke weit aus. Nach dem Hornhautcentrum zu folgt die schon bei anderer Gelegenheit[1]) beschriebene Auflagerung der Descemet'schen Membran, die nach der Kammer zu von neugebildeter Glashaut bedeckt ist, die nach innen einen Endothelbelag besitzt. In Bezug auf diese Verhältnisse sei auf die frühere Arbeit, in der dieselben näher beschrieben und abgebildet sind, verwiesen. Die Iris ist stark pigmentirt. Dadurch, dass die Iris mit der Hinterfläche der Cornea auch seitlich vom Prolaps verwachsen ist, ist die vordere Kammer in der untern Bulbushälfte sehr seicht. Um so tiefer ist aber hier die hintere Kammer, die in die kegelförmige Ectasie des Leukoms hineinragt und den dünnen Geschwürsgrund von hinten her berührt. In der hintern Kammer finden sich neben Fibrin und rothen Blutkörperchen zahlreiche Eiterkörperchen. Die Eiterung setzt sich von dem Ulcus direct fort auf die hintere Kammer und weiter in die Tiefe der

[1]) v. Graefe's Archiv für Ophthalmologie, XXXV, 1, p. 172ff.

Linse entlang in den Glaskörper, der unmittelbar an die hintere Kammer sich anschliesst. Auch in der obern Bulbushälfte ist die Kammer seicht; der Kammerwinkel ist vollkommen verwachsen. Nach oben sind durch die Iridectomie die Verhältnisse etwas verändert. Der corneale Schnitt klafft durch ein hauptsächlich fibrinöses Exsudat, in das rothe und weisse Blutkörperchen eingeschlossen sind. Das ciliare Ende der Iris ist zudem in die Wunde eingeklemmt. Das Ephithel hat von den Schnittenden aus die Zwischensubstanz zum Theil überwuchert. Von der Iris ist nur ein mässig breites Stück excidirt. Das Pigmentblatt ist zum Theil auf der Linsenkapsel hängen geblieben. Auch sind hie und da Gewebsstränge zurückgeblieben, die die Kammer durchsetzen und nach der Wunde hingezogen sind. Die vordere Kammer enthält mit Eiter und Blut durchsetztes Fibrin.

Im Colobom liegt auf der vorderen Linsenkapsel ausser dem haftengebliebenen Pigment noch eine Schicht von organisirtem Exsudat, das zwischen Iris und Linse gelegen hatte. Dazu kommen noch frische Eiterhaufen. Seitlich vom Colobom ist die Iris durch dickes organisirtes und jetzt wieder frisch eitrig infiltrirtes Exsudat mit der Linsenkapsel verwachsen.

Die Iris ist infiltrirt, verdickt, das Pigmentblatt verbreitert und vielfach in zwei Schichten gespalten. Nach oben von dem Staphylom ist die Cornea von annähernd normaler Structur.

Die Conjunctiva ist stark verdickt, eitrig infiltrirt, besonders nach unten von der peripheren vorderen Synechie.

Der Ciliarkörper ist stark atrophisch, die Ciliarfortsätze sind nach der Iris zu gezogen. Die eitrige Infiltration ist mässig stark entwickelt, unten mehr als oben. Der Schlemm'sche Canal ist von Pigment stark umwuchert.

Der Ciliarmuskel ist auf ein ganz schmales Dreieck zusammengeschmolzen, das fast nur radiäre Fasern enthält. Die Muskelbündel liegen dicht zusammengedrängt, sind von Pigment durchsetzt und eitrig infiltrirt. Die Pars ciliaris retinae ist stark infiltrirt.

An der Linse findet sich der ausgedehnte vordere Kapselstaar mit alter Kaspelnarbe, dessen Beschreibung in der früheren Arbeit gegeben ist. Zwischen Kapselstaar und Corticalis ist ein breiter Spalt entstanden, der mit Eiweisssubstanz ausgefüllt war. Hervorheben möchte ich hier nochmals, dass die Kapselepithelien auf dem alten Vorderkapselstaar eine frische starke Wucherung zeigen und zum Theil gerade dort

auffallend stark, wo aussen eitriges Exsudat der vorderen Kapsel aufliegt. Anders dagegen verhält sich das Epithel in der äquatorialen Zone, wo es eine grosse Strecke necrotisch ist; auch hier liegt aussen eitriges Exsudat der Kapsel auf. Die Epithelzellen sind feinkörnig, gebläht, ohne Kernfärbung. Die Kerne der jüngsten Faserschichten sind auffallend lang gezogen, seitlich verschmälert und enthalten zahlreiche, verschieden grosse, theils rundliche, theils polygonale intensiv sich färbende Kügelchen, während die übrige Kernsubstanz farblos ist. Dazwischen finden sich auch stark geblähte Kerne, in denen die Chromatinsubstanz ebenfalls in Kügelchen, die zum Theil durch feine Fäden verbunden sind, gelagert ist und die deutliche Vacuolen enthalten. Die Kerne reichen weit nach hinten bis zum hinteren Linsenpol. Die Linsenfasern sind zum Theil zerfallen und mit Eiweisskugeln durchsetzt. Vereinzelte Eiterkörperchen sind weit in die Linse vorgedrungen.

Die Retina zeigt neben Veränderungen älteren Datums einen verschieden hohen Grad von eitriger Infiltration, die vornehmlich die inneren Schichten betrifft und fast nirgends vermisst wird. Die Stäbchenschicht ist an einzelnen Stellen des hinteren Bulbusabschnitts noch erhalten, im Uebrigen aber in starkem Zerfall begriffen und mit Eiterkörperchen, die zum Theil aus der Chorioidea stammen, durchsetzt. Vielfach ist sie von der Körnerschicht abgedrängt, und manchmal sind die Stäbchen und Zapfen deutlich verlängert und zu Büscheln zusammen gelegt. In der äquatorialen Zone ist die Retina durch Wucherungen der Stützfasern stark degenerirt. Die Faserstränge umschliessen grosse Hohlräume, die jetzt viel eitriges Exsudat enthalten. Die eitrige Infiltration der Retina ist am stärksten dicht hinter der Ora serrata. Ferner fällt durchweg eine hochgradige Veränderung der retinalen Gefässe auf, die darin besteht, dass die Gefässwände enorm verdickt und die Lumina dadurch verengt sind.

Die Papille ist tief excavirt. Die Excavation ist ausgefüllt von fibrinreicher und mässig infiltrirter Glaskörpersubstanz. Der Opticus ist stark atrophisch und infiltrirt.

Die Chorioidea ist bis auf einzelne stärkere Eiteransammlungen im Ganzen wenig verdickt und mässig stark eitrig infiltrirt, dagegen überall hyperämisch und reich an Stromapigment. Der Glaskörper ist reich an fädigem Fibrin. Dicht hinter der Ora serrata ist eine deutliche reihenförmige Anordnung der Eiterkörperchen in den peripheren Glaskörperschichten

zu constatiren. Auch zwischen den Zonulafasern und weiter nach hinten findet sich dieselbe regelmässige Anordnung der Eiterkörperchen in den äusseren Schichten. Im Uebrigen liegen die letzteren regellos, zum Theil von Fibrinfäden durchzogen. Sonst findet sich vielfach Eiweisssubstanz zwischen den Eiterkörperchen. Auch trifft man viele verschieden grosse Kügelchen an, die ich für zerfallene Kerne halten möchte.

Die Untersuchung auf Kokken ergiebt Folgendes: In dem Staphylom finden sich zahlreiche Kokkenhaufen, die theils auf dem Geschwürsgrund, theils zwischen den Lamellen der Cornea gewachsen sind. Es sind kleine, rundliche, zu Haufen zusammengelagerte Kokken ohne Kettenbildung. Weitere Häufchen sind in der hinteren Kammer gelegen, und von dort lassen sich Kokkenzüge in dem den Ciliarkörper umgebenden Eiter auffinden. Von hier aus kann man die Kokken weit in den Glaskörper verfolgen. Besonders dichte Kokkenmassen ziehen der Hinterfläche der Linse entlang, wo sie enorm massenhafte Colonien bilden, die man schon bei schwacher Vergrösserung bei Färbung mit Methylenblau als blaue Züge erkennen kann. Sie liegen zum Theil der Kapsel unmittelbar an, zum Theil liegen sie zwischen Eiterkörperchen. Nach hinten kann man die Kokken weithin in den Glaskörper verfolgen. An der Iridectomiewunde liegen keine Kokken. Der Merkwürdigkeit halber sei noch erwähnt, dass sich auch einzelne Kokkengruppen in dem Kapselstaargewebe finden, wo sie zwischen Gruppen von Eiterkörperchen liegen.

Epikrise.

Die Pathogenese dieses Falles ist auf der Hand liegend. Seit dem zehnten Lebensjahr bestand auf dem Auge ein peripheres adhärentes Leukom nach unten. Wie aus der tiefen Sehnervenexcavation zu entnehmen ist, war ein Status glaucomatosus hinzugetreten, was bei der vorderen Synechie und der ausgedehnten hinteren Synechie nicht befremden kann. Die Folge war, dass das Leukom ectatisch und auf der Mitte des alten Prolapses stark verdünnt war, und dass zwischen Linsenrand und Ciliarkörper ein grösserer Zwischenraum entstand, in dem der Glaskörper an die hintere Kammer stiess. Durch eine unbekannte Ursache trat eine kleine oberflächliche Ulceration an der dünnsten Stelle

der Narbe auf wahrscheinlich mit nachfolgender Perforation. Dieses kleine Ulcus ist, wie die anatomische Untersuchung und der Kokkenbefund klar thut, die Infectionsquelle für die eitrige Iridocyclitis mit Glaskörperinfiltration geworden.

Der Status glaucomatosus ist also auch hier nur das Bindeglied, das durch Ausdehnung und Verdünnung der Narbe das Zustandekommen eines frischen Infectionsherds an der vorderen Synechie erleichtert. Von dem Ulcus der Narbe aus sind die Kokken in die hintere Kammer gekommen und auf den schutzlos daranstossenden Glaskörper übergegangen, der soweit der Zwischenraum zwischen Linsenäquator und Ciliarkörper betrug, direct an die hintere Kammer stiess. Da zudem das Staphylom nach unten lag, so mussten corpusculäre Gebilde, die in die hintere Kammer gelangten, durch Senkung direct mit dem Glaskörper in Berührung kommen.

Die Kokken haben, wie man verfolgen kann, diesen Weg genommen und haben sich dann im Glaskörper rasch nach allen Seiten hin ausgebreitet. Die Folge war dann die innerhalb weniger Tage aufgetretene eitrige Entzündung der Iris, des Ciliarkörpers, der Retina und der Chorioidea. Die Glaskörperinfiltration und die eitrige Entzündung der genannten Theile war dem Entstehungsmodus entsprechend in dem unteren Bulbusabschnitt am hochgradigsten.

Einer kurzen Erwähnung bedarf noch von den übrigen Befunden der Umstand, dass ein Theil des Linsenepithels in Wucherung gerathen, ein Theil necrotisch geworden ist. Die Kapsel war von Eiter überzogen und unter derselben finden sich nebeneinander die beiden entgegengesetzten Vorgänge an den Epithelzellen, Wucherung und Necrose, ohne dass ich in dem Auftreten der Kokken dafür eine Erklärung habe finden können.

In den Kapselstaar waren wahrscheinlich von der alten Kapselnarbe aus Kokken hineingewandert. Von derselben

Stelle aus sind auch die Eiterkörperchen in kleinen Gruppen eingewandert und haben sich weithin verbreitet.

Beachtenswerth ist ferner, dass die Kernzone weit nach hinten reicht, sodass in der Gegend des hinteren Linsenpols noch kernhaltige Fasern angetroffen werden. Die Kerne der jüngsten Linsenfasern zeigen Veränderungen, die als Degenerationsvorgänge aufzufassen sind. Die Chromatinsubstanz ist in Kügelchen angeordnet. Neben mehr vereinzelt vorkommender Vacuolenbildung in den Kernen mit deutlicher Aufblähung derselben fällt hauptsächlich eine starke Zunahme in der Länge und Abnahme in der Breite der Kerne auf. Die schmalsten Kerne bestehen nur noch aus einer Reihe aneinandergelagerter Chromatinkügelchen. Offenbar handelt es sich um eine Art Schrumpfung der Kerne. Diese Art der Kerndegeneration entspricht den Befunden Becker's[1]) und Schirmer's[2]), nur dass ich die helle Hülle def Kerne hier vermisse.

Die übrigen Veränderungen der Linsensubstanz deuten auf eine vorher bestandene Katarakt.

Fall VI.

Eitrige Glaskörperinfiltration nach altem adhärentem Leukom.

Heinrich Fredhof aus Sielhorst, 21 Jahre.

27. März 1882. Links altes adhärentes Leukom gegenüber dem äusseren Pupillarrand. Eitrige Glaskörperinfiltration. Man bekommt aus der Tiefe einen gelben Reflex. Lichtschein ungenügend, Projection fehlt.

Vor vier Wochen bemerkte der Patient einen heftigen Schmerz an dem Auge; seither ist das Auge entzündet.

28. März 1882. Es wird eine Iridectomie nach unten innen gemacht.

---

[1]) Die Anatomie der gesunden und kranken Linse p. 46.

[2]) v. Graefe's Archiv für Ophthalmologie XXXIV, 1.

6. April 1882. Entzündung nicht zum Stillstand gebracht. Wegen der Gefahr sympathischer Entzündung wird das Auge enucleirt. Heilung normal.

Das Auge wird transversal aufgeschnitten, sodass die untere Hälfte grösser ist.

Sectionsbefund.

Die Cornea ist in der äusseren Hälfte etwas getrübt. Die vordere Kammer ist ganz aufgehoben. Der äussere Pupillarrand der Iris ist mit der Cornea verwachsen. Die Linse vorgetrieben. Die Netzhaut ist total abgelöst und in mehrfache Falten gelegt. Die nasale Netzhauthälfte erreicht die Mittellinie und zieht in gerader Linie zum Opticus. In der temporalen Bulbushälfte ist der Glaskörper abgelöst. Der nach hinten spitz zulaufende Glaskörper ist verdichtet. Man erkennt in ihm einzelne gelbliche Punkte; so fällt besonders ein intensiv gelb gefärbter Punkt auf, der dicht hinter der Linse gelegen ist. Das Transsudat zwischen Glaskörper und Retina und das zwischen Retina und Aderhaut ist gelatinös geronnen und durchsichtig. Rechts wie links ist der Ciliarkörper eine Strecke weit seicht abgelöst.

Die untere Hälfte wird in Celloidin eingebettet und geschnitten. Durch einen Fehler am Mikrotom gehen einige Schnitte, die gerade die vordere Synechie treffen, verloren.

Makroskopisch lässt sich an der Schnittreihe Folgendes constatiren: Der gelbe Punkt hinter der Linse vergrössert sich rasch und es tritt ein ziemlich grosser rundlicher Glaskörperabscess, der vorn an die Linse stösst und hinten fast die Bulbusmitte erreicht, zu Tage. Auch in der hinteren Bulbushälfte treten einige kleinere circumscripte Abscesse auf, die zum Theil mit der nasalen Retinahälfte zusammenhängen. Gleichzeitig bemerkt man eine kleine Einheilung des äusseren Pupillarrandes in die Cornea, an dem die Cornea durchsetzenden Pigment kenntlich. Die Stelle sieht gelblich infiltrirt aus. Innen fehlt die Iris in Folge der Iridectomie. Weiter nach der Peripherie zu wird der Abscess wieder allmählig kleiner, und es schiebt sich zwischen ihn und die Linse ein verdichtetes Gewebe ein.

Mikroskopischer Befund: Die Grundsubstanz der Cornea ist in der äusseren Hälfte stark faserig, in der inneren Hälfte ziemlich normal. Das Cornealgewebe enthält fast in allen Schichten Gefässe. Die Infiltration der Cornea ist meist ge-

ring, nur an einzelnen Stellen in den äusseren Parthien sehr erheblich und zwar am stärksten in der Nähe der vorderen Synechie. Dieselbe besteht in einer circumscripten Einheilung des äussern Pupillarrands. Das Loch des Descemet'schen Membran ist mässig breit. Das eingelagerte Irisgewebe ist besonders in der hintersten Schicht stark pigmentirt und eitrig infiltrirt. Das Cornealepithel ist überall ziemlich normal. Ueber der Synechie und an einigen Stellen neben derselben finden sich partielle Auflockerungen desselben und auch kleine Defecte. Die Zellen sind von Eiterkörperchen auseinander gedrängt, die stellenweise zwischen dem Epithel frei zu Tage liegen, doch ist es zu keiner eigentlichen Geschwürsbildung gekommen. Soweit die Synechie reicht, findet man auch in den tiefsten Schichten stärkere Eiteransammlungen.

Die vordere Kammer ist seicht. In der nasalen Hälfte fehlt die Iris in Folge der Iridectomie. Sie ist hart am Ciliarkörper abgetrennt. Nur etwas Pigment und einzelne Faserzüge von Irisgewebe sind in die Wunde eingeheilt, die schon ganz fest durch zellreiches Gewebe geschlossen und von Epithel, das sich auch in den Wundcanal hineinsenkt, überdeckt ist. Die junge Narbe ist frei von Entzündung. Die Iris der temporalen Seite ist dünn und ziemlich diffus infiltrirt, an einzelnen Stellen liegen dichtere Eiterhaufen. Der Kammerwinkel selbst ist frei, doch besteht centralwärts eine periphere Synechie der Irisoberfläche mit der Cornea. Die Hinterfläche der Iris ist mit der nach vorn gedrängten Linse innig verklebt durch ein Eiterkörperchen enthaltenes Exsudat, das an der Stelle der vorderen Synechie grössere Eiterhäufchen enthält, die sich continuirlich um den Linsenäquator bis in den Glaskörper fortsetzen. Das Pigmentblatt der Iris ist verdickt, mehrfach in zwei Lagen gespalten und besonders in der Nähe des Linsenäquators von der Irishinterfläche durch ein Transsudat auf eine grosse Strecke abgehoben. Das Pigment liegt der Linsenkapsel auf. Im Colobom findet sich ebenfalls ein ziemlich gleichmässiger Belag von eitrig durchsetztem Exsudat, das viel freie Pigmentkörnchen enthält.

Der Ciliarkörper ist abgelöst. Die Ciliarfortsätze, die wenig infiltrirt sind, sind stark nach vorn gezogen und grenzen fast direct an den Linsenäquator. Die vordersten Ciliarfortsätze sind mit der Irishinterfläche verwachsen. Dadurch, dass der Ciliarkörper sammt dem vorderen Aderhautstück durch ein ziemlich zellarmes Transsudat abgelöst ist, hat sich der Ciliar-

muskel um seinen vorderen Ansatzpunkt am Corneoscleralrand stark nach innen und vorn gedreht. Er ist aufgelockert und wenig infiltrirt. Die Ablösung der Gefässhaut reicht innen wie aussen fast bis zum Aequator. Nur vereinzelte Fasern der Suprachorioidea durchziehen das Transsudat. Soweit die Aderhaut abgelöst ist, ist sie hyperämisch und nur stellenweise stark infiltrirt und verdickt.

In der Linse ist das Epithel abnorm weit auf die hintere Fläche gewuchert. Die äussersten Schichten bestehen daselbst aus kernhaltigen Fasern. Die Körner der Linsenfasern zeigen zum Theil wieder eine körnige Anordnung der Chromatinsubstanz. Die hintere Kapsel ist in der mittleren Parthie stark gefaltet, und zwar sind diese Faltungen entstanden durch Züge eines schwartigen Gewebes, das streckenweise der hinteren Kapsel adhärirt und über die Falten hinzieht. In den hinteren Cortikalschichten finden sich vereinzelte rundliche Kerne und vereinzelte zerstreut liegende Rundzellen.

Die Pars ciliaris retinae ist zu einem langen, stark pigmentirten Fasergewebe ausgewachsen, das den Ablösungswinkel der Retina ausfüllt und sich in den vordersten Theil des Glaskörpers fortsetzt. Diese vorderste Glaskörperparthie ist von einem gefässhaltigen und eitrig infiltrirten Schwartengewebe durchsetzt, das seinen Ursprung vom Ciliarkörper und von der Pars ciliaris her nimmt. Es zieht als mässig breites Band von einer Seite zur andern, an der hinteren Linsenkapsel herstreifend. Nur dort, wo der Glaskörperabscess sich findet, ist es unterbrochen und von Eiter ersetzt. Das Gewebe hat auffallend lange Kerne und junge dichte Bindegewebsfasern. Die an die hintere Kammer stossende Parthie ist nicht dicht faserig, sondern von Eiweisssubstanz stark aufgelockert. An der Stelle der vorderen Synechie setzt sich die Eiterung in die hintere Kammer fort bis zum alten Prolaps.

Die Structur der abgelösten Retina hat stark gelitten. Stäbchen und Zapfen sind nur noch ganz hinten in leidlichem Zustande erhalten, nach vorn sind sie abgelöst, stark verdickt, unregelmässig, und dann noch weiter nach vorn zerfallen und defect. In dem vorderen Abschnitt sind die Müller'schen Stützfasern enorm gewuchert, und die Körnerschichten unregelmässig gestaltet, Nervenfasern und Ganglienzellen zu Grunde gegangen. Dagegen ist die Retina hier überall stark hyperämisch und stark eitrig infiltrirt und zwar auf der nasalen Seite stärker, als auf der temporalen, wo sich ja eine Glas-

körperablösung findet. In dem hinteren Abschnitt ist die eitrige Infiltration nicht mehr so gleichmässig stark; einige Stellen der Retina sind hier stark verdünnt und besonders in den Körnerschichten atrophisch. An den besterhaltenen kleinen Stellen kann man alle Schichten noch erkennen. Auch hämorrhagische Herde und fibrinöse Durchtränkung der Retina werden nicht vermisst. In dem Transsudat, das den Glaskörper aussen von der Retina trennt, trifft man neben fädigem Fibrin auch klumpige Eiweisssubstanz an, die vielfach aus kleinen viereckigen Platten besteht und strahlige Figuren bildet. Neben Blutstreifen kommen auch zahlreiche Gruppen von Eiterkörperchen vor. Viel weniger Eiterkörperchen finden sich in dem subretinalen Transsudat, das aber stellenweise fädiges, von der Retina ausstrahlendes Fibrin enthält. Beachtenswerth ist, dass im Ablösungswinkel die Hinterfläche der Retina von einem organisirten Exsudat belegt ist, das die Retina in Falten zieht.

Der Opticus ist mässig stark infiltrirt, nicht stark atrophisch.

Die Chorioidea ist mit Ausnahme des an den Ciliarkörper stossenden Theils vollkommen normal und nicht verdickt.

Der Glaskörper bildet einen spitzen Kegel, der der nasalen Netzhauthälfte anliegt, und dessen Spitze die Papille nicht erreicht. In dem vorderen Theil des Glaskörpers findet sich ein grosser Abscess, der vorn der hinteren Linsenfläche anliegt und stellenweise bis zum Linsenäquator reicht, das schwartige Gewebe durchbrechend. Der Abscess besteht aus dicht gedrängten Eiterkörperchen mit sehr spärlicher amorpher Zwischensubstanz. In Betreff der Kernfärbung der Eiterkörperchen ist ein Unterschied. Im Centrum des Abscesses haben sich die Kerne sehr schlecht oder gar nicht gefärbt; die Zellen sind offenbar in Necrose begriffen. Nur vereinzelte dazwischen liegende Zellen haben noch deutliche Kernfärbung. In den Randtheilen haben sich die Kerne wieder gut gefärbt. In den Randtheilen des Abscesses fallen mehrfach Häufchen von intensiv gefärbten, verschieden grossen Körnern auf, die den Eindruck von Zerfallsproducten der Kerne machen. Zum Theil erkennt man an ihnen noch blasse Hüllen. Nach der Peripherie zu stösst vorn das schwartige, vom Ciliarkörper ausgehende Gewebe an den Abscess. In der medialen Hälfte grenzt derselbe an die Retina. Neben dem centralen Abscess finden sich noch zahlreiche kleine, an die Retina grenzende dichte Eiteransammlungen, die direct von der eitrig infiltrirten

Retina herstammen. In dem hinteren Bulbusabschnitt erkennt man eine deutliche Faserung der Randschichten des Glaskörpers, die durch reihenweise geordnete Eiterkörperchen infiltrirt sind. Wo die Anhäufung der Eiterkörperchen eine stärkere ist, umsäumen die Glaskörperfasern den kleinen Abscess. Auch in der Spitze des Glaskörpers sind noch circumscripte Eiterhaufen gelegen, die an die Retina grenzen und dann jedes Mal einer besonders starken Infiltration der Retina entsprechen. Der übrige Glaskörper ist feinkörnig und von verschieden dichten, kleinen Gruppen von Eiterkörperchen durchsetzt.

Von Kokken finde ich einzelne Gruppen in der Cornea in dem Infiltrat der vorderen Synechie und an den Stellen, wo das Epithel defect und von Eiterkörperchen durchsetzt ist. Reichliche Mengen finden sich im Glaskörper. In dem grossen Abscess bilden sie zahlreiche kleine Gruppen bis zu 15 Individuen, die als Einzelkokken neben einander liegen. Auffallend ist ihre mehrfach zu beobachtende Grössendifferenz. Neben kleinen, gleich grossen Kokken trifft man einzelne dickere Kokken an, und an anderen Stellen variirt die Grösse so, dass nicht drei Kokken gleich gross erscheinen. Ferner kommen Häufchen von sehr schlecht gefärbten Kokken neben besser gefärbten vor. Offenbar sind es im Absterben begriffene Haufen. Gleichmässiger an Grösse und besser gefärbt sind die Kokkengruppen, die sich ausserhalb des grossen Abscesses finden. Sie lassen sich weit nach hinten verfolgen, und überall, wo dichtere Eiterkörperchen liegen, sieht man auch Kokkenhaufen dazwischen. Vielfach grenzen die Kokkenzüge an die Retina, und an einer Stelle konnte ich sie durch das Gewebe bis in die Stäbchenschicht verfolgen.

Epikrise.

Wir haben es hier mit einer subacut, nicht sehr intensiv verlaufenen, eitrigen Entzündung zu thun, die an einem Auge mit einem viele Jahre alten, vernarbten, centralen adhärenten Leukom ohne nachweisbare Ursache aufgetreten ist. In dem Auge bestand ferner eine alte totale Netzhautablösung mit Schrumpfung und Ablösung des Glaskörpers in der lateralen Hälfte. Auf der inneren Seite ist der Glaskörper mit der abgelösten Retina fest verwachsen. Die früher bestandenen Verhältnisse haben dem Ver-

lauf offenbar einen eigenthümlichen Charakter verliehen. Der degenerirte Glaskörper wird der Kokkenwucherung einen gewissen Widerstand geleistet haben. Es ist mehr zur Bildung circumscripter Abscesse gekommen. Vorn hinter der Linse findet sich ein an der Stelle der vorderen Synechie sich bis in die hintere Kammer fortsetzender grosser Abscess, der das älteste Stadium darstellt und der schon in Necrose begriffen ist. Nach hinten ist die Eiterung langsam fortgekrochen und hat zu mehreren kleinen Abscessen, die mit der Retina in Verbindung stehen, geführt.

Als Ursache der Eiterung lassen sich Kokkenhaufen im Glaskörper nachweisen, die der Intensität des Processes entsprechend nicht sehr massenhaft sind. Dort, wo die eitrige Entzündung ihren Höhepunkt überschritten hat, fallen die Grössenunterschiede und die schlechte Färbbarkeit der Kokken auf. Interessant ist es ferner in diesem Fall, dass die Netzhaut fast ausschliesslich das eitrige Exsudat geliefert hat und allein eitrig entzündet ist, was sich durch die bestehenden Verhältnisse erklärt. Die eitrige Entzündung der Tiefe ist offenbar dadurch entstanden, dass Kokken in den Glaskörper gelangt sind und sich dort vermehrt haben. Sie üben dann vermöge ihrer entzündungserregenden Stoffe eine Fernwirkung auf die Gefässe der Nachbarschaft aus, die die Auswanderung der Eiterkörperchen veranlasst. Da nun hier die Retina in toto abgelöst und weit vorgetrieben war, so war das Gefässgebiet der Retina das nächste, das von dem Attractionsvermögen der Kokken betroffen wurde. Die Chorioidea blieb bei ihrer fernen Lage verschont, und wir finden sie deshalb ganz normal bis auf die circumscripte Stelle an der Grenze der Ablösung, wo auch sie den entzündungserregenden Stoffen ausgesetzt war. Wir haben also hier eine fast ausschliesslich eitrige Retinitis vor uns.

Die Kokken stammen wohl auch in diesem Fall mit ziemlicher Sicherheit von der Ulceration im Bereich der

vorderen Synechie her. Allerdings ist es den Umständen entsprechend nicht möglich, die Kokken von dem primären Herd bis zum Glaskörper successive zu verfolgen. Noch sicher nachweisen kann man eine eitrige Entzündung an der Stelle der vorderen Synechie und das Vorhandensein von Kokken auf der Ulceration. Doch kann ich sie nicht mit Sicherheit durch die Synechie bis in die Kammer hinein verfolgen. Bedenkt man aber, dass der Process schon länger bestand und im Abheilen begriffen war, dass ferner bei der nicht sehr hochgradigen Malignität des Processes nur wenig Material in den Glaskörper gelangt sein wird, und dass zudem durch die Iridectomie das Bild verändert ist, so wird man kaum erwarten dürfen, noch Kokken in der Kammer zu finden. Ich möchte annehmen, dass die Kokken durch die Synechie in die hintere Kammer gelangt und von da bis zum Glaskörper vorgedrungen sind. In dem eitrigen Exsudat auf der Linsenkapsel finden sich keine Kokken. Doch folgt natürlich aus dem Umstand, dass ich hier die Kokken nicht nachweisen konnte, durchaus nicht, dass sie beim Beginne der Affection nicht dort gewesen sind. Ausserdem spricht der anatomische Befund mit Sicherheit dafür, dass die Eiterung von der Synechie aus durch die hintere Kammer sich in den Glaskörper fortgesetzt hat, und dass der Process nach hinten zu noch fortschritt.

Fall VII.

Panophthalmitis nach frischer Perforation eines vernarbten Irisprolapses.

Hermann Peliceus aus Föhrde bei Höxter, 48 Jahre.

7. Juni 1888. Rechtes Auge. Patient hat vor drei Jahren während einer Lungenentzündung eine Entzündung des rechten Auges bekommen, in Folge deren das Auge damals erblindete. In der Zwischenzeit ist das Auge reizlos gewesen. Vor neun Tagen entzündete sich das Auge von Neuem, ohne dass Patient eine Ursache anzugeben weiss.

Status praesens. R. Panophthalmitis. Lider stark geschwollen, Auge tief injicirt, schmerzhaft, stark vorgetrieben. Die Cornea ist leukomatös getrübt, mit Resten von Pannus. In der unteren Hälfte findet sich etwas oberhalb des Randes ein alter vernarbter Irisvorfall, der ein wenig ectatisch ist. Auf diesem alten Irisvorfall sieht man eine kleine, kreisförmige, frische Ulceration von ca. 1 mm Durchmesser, deren Ränder wenig infiltrirt sind. Strabismus divergens. Aus dem Thränensack entleert sich auf Druck eitriges Secret.

Nachdem zuvor das obere Thränencanälchen geschlitzt ist, wird der Bulbus exenterirt.

20. Juni 1888. Die Heilung verlief glatt. Der Verband wurde am achten Tage fortgelassen. Die Thränensackblennorrhoe wurde mit täglichen Sondirungen und Ausspritzungen behandelt. Entlassen mit Sol. Zinc.

Der abgetragene vordere Bulbusabschnitt und die eitrig infiltriten Contenta bulbi wurden in Müller'scher Flüssigkeit gehärtet.

Anatomische Beschreibung.

Erhalten ist ein ovales Stück des vorderen Bulbusabschnitts, das die ganze Cornea enthält. Der Schnitt hat unten die Corneoscleralgrenze gestreift. Seitlich hängt innen wie aussen noch ein dreieckiges Stück Sclera. In der unteren Hälfte der Cornea befindet sich oberhalb der Cornealgrenze das erwähnte, ziemlich in dem verticalen Meridian gelegene eitrige Ulcus. An der Hinterfläche der Cornea haftet noch das entsprechende Stück des Uvealtractus an, das von einer dicken Schicht eitrigen Glaskörpers bedeckt ist. Von der Linse ist nichts zu sehen.

Die ausgelöffelten Contenta bulbi bestehen grösstentheils aus dem vereiterten Glaskörper und Resten der Aderhaut.

Der vordere Bulbusabschnitt wird in Celloidin eingebettet und vom unteren Rand aus in Horizontalschnitte zerlegt.

Bei Betrachtung der Schnittreihe bei Loupenvergrösserung erkennt man, dass in der unteren Hornhauthälfte die Iris früher in ziemlicher Ausdehnung und hauptsächlich nach innen von der Mittellinie prolabirt, und dass die Narbe ein wenig staphylomatös ausgebuchtet war. Seitlich von dem vernarbten Prolaps ist die Iris mit der Cornea verklebt. Nähert man sich der frischen Ulceration, die nicht ganz peripher gelegen ist, so sieht man, dass das Staphylom dünner wird und eitrig infiltrirt ist. Dann folgt die frische Ulceration mit einer fri-

schen, an ihrer breitesten Stelle etwa $1^1/_2$ mm klaffenden Perforation des Staphyloms.

Die Linse muss bei der früheren Erkrankung verloren gegangen sein, da man von ihr nichts findet als einen schmalen Krystallwulst, der mit der Hinterfläche der Iris fest verwachsen ist. Da die Linse fehlt, und da eine vordere Kammer nicht vorhanden ist, so liegt in der Perforationsöffnung sofort der eitrig infiltrirte Glaskörper zu Tage, welcher die ganze Höhlung des conischen Staphyloms ausfüllt.

Der Ciliarkörper und das Stück der Pars ciliaris retinae, das noch an dem Präparate erhalten ist, ist ebenfalls vom eitrigen Glaskörper bedeckt.

Um die mikroskopischen Verhältnisse zu erörtern, will ich die Schnitte herausgreifen, die durch die Mitte der Perforation gehen.

Der Riss der Descemet'schen Membran liegt innen wie aussen ziemlich peripher. Die Enden sind in mehrfache Falten zusammengezogen und nach aussen aufgerollt. Sie sind eingeschlossen in eine Wucherung platter Zellen, die möglicher Weise eine Endothelwucherung darstellt. Soweit die Descemet'sche Membran erhalten ist, hat sich die Structur der Cornea besser erhalten. Aber auch hier liegt in der Peripherie die Iris der Descemet'schen Membran, besonders medialwärts, innig an, und aussen sind seichte Reste der vorderen Kammer erhalten in Gestalt von kleinen Spalten zwischen Cornea und Iris, die mit Eiweissmasse ausgefüllt sind. Centralwärts von dem Riss der Descemet'schen Membran ist es zu einer innigen Verwachsung zwischen Iris und Cornea gekommen. Die Cornea ist verdickt, ihre Grundsubstanz stark faserig, aufgelockert, durch Rundzellen auseinander gedrängt. Von der Iris aus tritt ein spindelzellenreiches und viel Pigmentzellen enthaltenes Gewebe in die Cornea über. Noch mehr nach dem Centrum zu schwindet das Cornealgewebe und hier liegt narbig verändertes Irisgewebe vor. Die eitrige Infiltration hat einen verschiedenen Grad erreicht. Die Perforationsränder der frischen Perforation werden von diesem narbig veränderten Irisgewebe gebildet. Die Enden sind etwas nach aussen umgeschlagen. Man findet im Irisgewebe und auch im Hornhautgewebe mehrfache Hämorrhagien.

Das Epithel der Hornhaut ist erheblich verdickt und zwar kommt die Verdickung hauptsächlich auf Rechnung der äusseren

Pflasterzellen. Die Riffelung der Zellen ist vielfach eine überaus deutliche, die Zellen sind wie mit Borsten besetzt.

Von vorderer Basalmembran ist nichts mehr zu erkennen. Unter dem überall mit Eiterkörperchen durchsetzten Epithel liegt eine viele Gefässe enthaltende, mit Rundzellen und Spindelzellen reich durchsetzte, wenig faserige Schicht. Die Gefässe sind zum Theil obliterirt und blutleer. Auch in tiefere Schichten des Leukoms setzen sich Gefässe fort. An einigen Stellen ist das Gewebe des eigentlichen Prolapses äusserst blutreich.

An der Hinterfläche der Iris findet sich ein schmaler, nur auf der äusseren Seite bis nahe an den Ciliarkörper reichender Kapselsack als Rest der Linse. Und zwar ist die Hinterfläche der Iris durch einen mässig breiten Exsudatstreifen mit der Linsenkapsel verklebt. Dieses Exsudat enthält Fibrin und viele Rundzellen. An einigen Stellen ist jedoch die Verwachsung der Iris mit der Linsenkapsel eine engere, gebildet durch ein aus der Iris hervorgewuchertes Schwartengewebe, das viel Pigment enthält. Die Linsenkapsel läuft also in gestrecktem Lauf parallel der Iris. Sie bildet einen ganz schmalen Sack, der noch geringe Linsenreste, jetzt mit Eiter durchsetzt, enthält. Von Linsenresten finden sich noch wenige zerfallene Fasern, Eiweisskugeln und feinkörniger Detritus, an anderen Stellen Bläschenzellen. Das Epithel ist gewuchert und liegt in Schichten übereinander, mit mässig viel Intercellularsubstanz. Beachtenswerth sind besonders die seitlichen Winkel der Säcke ausfüllende, aber auch sonst an der Kapsel anzutreffende Wucherungen der Kapselepithelien zu langen platten Zellen und im Durchschnitt meist spindelförmigen Fasern, die als unvollkommene Linsenfasern anzusehen sind. Von aussen her sind in den Sack Eiterkörperchen eingewandert, denen auch viel Pigmentzellen beigemischt sind. Die Linsenkapsel überragt innen wie aussen die Perforationsstelle und liegt in derselben frei zu Tage. In der Mitte der Perforation fehlt die Linsenkapsel. Hier liegt der eitrige Glaskörper in der Oeffnung. An einigen Schnitten liegen noch auf dem eitrigen Glaskörper Reste von necrotischem Irisgewebe. Soviel an den Schnitten vom Glaskörper erhalten ist, ist eitrig infiltrirt. Die Infiltration in der Tiefe ist verschieden weit vorgeschritten. So sieht man neben dem Ciliarkörper noch viel netzförmiges Fibrin. Sehr schön zu erkennen sind noch vielfach die Glaskörperfasern, zwischen denen die Eiterkörperchen in langen parallelen Reihen

liegen. Zwischen den parallelen Zügen liegen wieder besonders im Centrum Parthien mit diffuser Anordnung. Auch Reste von Zonulafasern sind in der Umgebung des Ciliarkörpers zu finden.

Die Ciliarfortsätze sind nach vorn umgebogen und mit der Rückseite der Iris verwachsen. Sie sind infiltrirt und stark hyperämisch. Auch Blutungen, die auch in den Glaskörper übertreten, finden sich im Ciliarkörper. Die Pars ciliaris retinae ist gewuchert und infiltrirt.

Auch die Aderhaut ist infiltrirt, die Suprachorioidea stark ödematös aufgelockert.

Von Mikroorganismen habe ich in dem Ulcus und in dem eitrigen Glaskörper Massen von Kokken gefunden. Und zwar ist die Kokkenentwickelung durchaus nicht überall gleichmässig vertheilt auf der Ulceration, sondern bestimmte Stellen sind als eigentliche Herde anzusehen, von denen aus die Infection der Tiefe stattgefunden hat.

Der Hauptherd liegt ziemlich nahe am oberen Geschwürsrand. Dort liegen auf dem Geschwürsgrund grössere Kokkenhaufen, besonders an der temporalen Seite neben und auf der frei zu Tage liegenden Linsenkapsel. Sie sind der Linsenkapsel entlang in die Tiefe vorgedrungen. Die Massen sind so enorm, dass man sie schon mit schwacher Vergrösserung bei Färbung mit Methylenblau als blaue Stränge in die Tiefe verfolgen kann. Daneben finden sie sich hier in zahllosen Massen durch das ganze Gewebe vertheilt. Kleinere Gruppen wechseln mit grösseren Haufen ab. Einzelne Stränge, in denen die Kokken besonders zahlreich zusammengedrängt liegen, kann man bis tief in den Glaskörper hinein verfolgen. Besonders auffallend ist ein Strang, an dem die Glaskörperfasern noch erkennbar sind und an dem die Eiterkörperchen weniger dicht liegen. Er lässt sich tief in den Glaskörper als isolirte Kokkenwucherung verfolgen. In der Umgebung findet sich auch eine ziemlich hochgradige diffuse Vertheilung der Kokken. Die Massenhaftigkeit der Kokken an dieser Stelle ist gar nicht zu vergleichen mit der Zahl, die sich in anderen Gegenden finden. Es finden sich zwar Kokkenhaufen in jedem Schnitt, in einigen aber nur auf der Ulceration, in anderen nur vereinzelt oder in mehrfachen Gruppen im Glaskörper.

Die Kokken sind klein und haben Neigung, sich zu zweien zusammen zu legen. Vereinzelt fand ich auf dem Boden der Ulceration kleine Gruppen einer grösseren Kokkenart. Auch habe ich an einer Stelle einen oberflächlichen Herd von Strepto-

kokken angetroffen, sowie auch kurze Stäbchen. Offenbar haben sich mehrere Sorten auf der Ulceration niedergelassen und sind zur Entwickelung gekommen. Im Hornhautgewebe fand ich ausser am Geschwürsrand keine Kokken, ebenso wenig in dem Irisgewebe. Nur zwischen den oberflächlichsten Epithelzellen fanden sich in einzelnen Schnitten die Kokken eingelagert, und zwar liessen sie sich bis weit ab von der Ulceration verfolgen. Auch auf der Oberfläche des Epithels lagen Haufen von Kokken verschiedener Art.

Epikrise.

Es handelt sich in dem vorliegenden Fall um ein Auge, das während einer Pneumonie offenbar an einer ausgedehnten Ulceration der unteren Hornhauthälfte erkrankt war, die zur Perforation, Irisvorfall und Austritt der Linse führte. Die Annahme, dass die Linse vielleicht erst bei der zweiten Entzündung ausgetreten sei, wird durch die Kleinheit der frischen Perforation widerlegt. Zudem beweisen die alten Verwachsungen der Iris mit der ihr angelagerten Linsenkapsel, sowie die Structurverhältnisse der Linsenreste zur Evidenz, dass die Linse schon früher verloren gegangen ist. Der Process hatte ein ausgedehntes Leucoma adhaerens et prominens hinterlassen. Im Bereich des früheren Irisprolapses war die Bulbuswand sehr dünn; mit der Hinterfläche waren streckenweise die Reste der Linsenkapsel innig verwachsen. Daran grenzte sofort der Glaskörper, der den ganzen von dem Staphylom umgrenzten Raum ausfüllte. Wahrscheinlich war die Linsenkapsel an der Stelle der späteren Ulceration in das Narbengewebe eingelagert. Das Auge war in der Zwischenzeit (drei Jahre lang) reizlos geblieben. Wie die neue Entzündung begonnen hat, kann man nicht mehr ausmachen. Möglich ist, dass die dünne ectatische Narbe spontan perforirte. Dafür könnte sprechen, dass die Narbe nach der Perforationsstelle zu sich ziemlich rasch bedeutend verdünnt, und dass der Rand der Perforation selbst überall scharf und verhältnissmässig wenig eitrig infiltrirt ist. Im anderen Fall müsste man

annehmen, dass eine Ulceration von aussen her auftrat, und die dünne Stelle bald necrotisch wurde. Ob dabei eine Verletzung eine Rolle gespielt hat, ist unbekannt. Wie dem auch sei, jedenfalls ist es an der Stelle des früheren Prolapses zur Entstehung einer kleinen perforirenden Ulceration mit eitriger Infection des Bulbusinhalts gekommen. Nach der Quelle der Infection braucht man nicht lange zu suchen, da eine floride Thränensackblennorrhöe bestand. Ob die in dem Perforationswinkel freiliegende Linsenkapsel bei der Entstehung der frischen Affection mit eine Rolle gespielt hat, lässt sich nicht mehr nachweisen. Die Infection ging sofort auf den Glaskörper über, der nach der Perforation frei zu Tage lage lag, drang rapide in die Tiefe, und führte zur Entstehung der Panophthalmitis.

Der Patient will die ersten Beschwerden neun Tage vorher bemerkt haben. Die eitrige Entzündung hatte also Zeit, sich auf alle Theile des Bulbus zu erstrecken.

Als Träger der Infection finden sich Kokken. Dieselben lassen sich von der Perforationsstelle aus sehr schön in die Tiefe verfolgen. Und zwar haben sie ihren Einzug an einer bestimmten Stelle nahe dem oberen Rand der Ulceration gehalten. Dort liegt der Hauptherd, gegen den der Befund an den übrigen Stellen verschwindet. Es scheint, als ob die Linsenkapsel der Verbreitung in die Tiefe Vorschub geleistet habe, da ihr entlang grosse Haufen von Kokken liegen, und von ihr aus sich Kokkenstränge in die Tiefe verfolgen lassen. Der Process hat schon so lange bestanden, dass es auch zu einer diffusen Kokkenwucherung weithin im Glaskörper gekommen war. Da der Bulbus sofort nach der Exentration in Müller'sche Flüssigkeit gelegt wurde, so konnte die postmortale Wucherung der Kokken keine grosse gewesen sein.

Fall VIII.

Staphyloma anticum nach Blennorrhoea neonatorum; frische Ulceration mit nachfolgender eitriger Glaskörperinfiltration.

Anna Fernau aus Ulfeln, 18 Jahre.

Anamnese. 4. Juli 1882. Rechtes Auge durch Blennorrhoea verloren gegangen. Der Beschreibung nach bestand ein totales Leukom mit Iriseinheilung. Das Auge war verkleinert. Die jetzt bestehende Entzündung trat ohne nachweisbare Ursache vor drei Wochen mit heftigen Schmerzen ein, seit gestern wurde ein gelblicher Buckel auf dem Auge bemerkt.

Status praesens. R. A. Die Cornea und Umgebung ziemlich stark ectatisch, so dass die Lider nur unvollkommen geschlossen werden können. Hornhaut in der Mitte leukomatös getrübt, stark vascularisirt, ihr Randtheil von drei stärkeren prominirenden gelben Buckeln eingenommen, von denen der nach innen unten gelegene oberflächlich ulcerirt erscheint. Auge frei geöffnet, geringer Reizzustand.

Im Laufe des Tages perforirte der in der Horizontallinie gelegene Buckel spontan, wobei sich aus dem Innern etwas Eiter entleerte.

5. Juli 1882. Enucleatio bulbi. Bei Ablösung der stark verdickten Conjunctiva zum Zweck der Tenotomie der Muskeln findet sich an einer Stelle eine subconjunctivale Eiterung.

13. Juli 1882. Normal geheilt.

Section des seither in Müller'scher Flüssigkeit aufbewahrten Auges: Der ganze vordere Bulbusabschnitt staphylomatös ausgedehnt. Die Grenzen der Hornhaut nicht ganz sicher anzugeben, da eine ringförmige Wucherung der Conjunctiva besteht. Auf der ectatischen Oberfläche prominiren in ihrem Bereich drei Buckel, von denen der eine ganz peripher am innern untern Corneoscleralrand sitzt und ulcerirt ist. Die Ulceration erstreckt sich auch etwas auf die Conjunctiva, so dass ihre Grenze hier nicht anzugeben ist. Ein zweiter circumscripter Buckel von etwa $2^1/_2$ mm Basis ragt im obern äusseren Quadranten hervor. Ein dritter Buckel erhebt sich ziemlich steil etwa in der Horizontallinie etwas nach aussen von der Mitte. Auf ihm findet sich ein etwa 2 mm grosses Loch, aus dem Eiter hervorgequollen ist. Der Rand des Loches ist scharf.

In seinem hinteren Theil ist der Bulbus normal configurirt. Der Bulbus wird im horizontalen Meridian aufgeschnitten, so dass die Perforationsstelle getroffen wird.

Auf dem Durchschnitt erkennt man Folgendes: Die vordere Begrenzungswand des Bulbus wird von einem fast $2^1/_2$ mm dicken Narbengewebe gebildet, das aus Cornea und Iris zusammengesetzt ist. Die Conjunctiva ist enorm verdickt und hat sich als Wulst über die Corneoscleralgrenze gelegt. Der vordere Bulbusabschnitt ist stark ectatisch. Von Linse nichts zu sehen; sie ist jedenfalls wohl bei der früheren Ulceration verloren gegangen. Der Glaskörper grenzt direct an das Staphylomgewebe. Nach aussen von der Mitte liegt die erwähnte Perforation, durch die der eitrig infiltrirte Glaskörper zu Tage getreten ist. Von der Perforationsstelle aus gehen Züge eitriger Infiltration in die tiefen Schichten der Cornea. Auch der mediale Theil des Staphyloms ist stark eitrig infiltrirt. An den Pigmentzügen, die sich um die Sclera schlagen, erkennt man, dass ein totaler Irisprolaps früher stattgefunden hat. Die Aderhaut liegt der Sclera an, die Retina ist in toto abgelöst, weit gefaltet und verdickt. Sie bildet einen engen Trichter, die Blätter fliessen nach hinten zu zusammen. Die grösste Tiefe der Ablösung beträgt innen 7 mm, aussen 8 mm. Das subretinale Transsudat ist ziemlich klar. Der Ciliarkörper ist mit Schwarten bedeckt.

Der Glaskörper ist in eine ziemlich gleichmässige Eitermasse umgewandelt. Nur am Rande findet man hinten noch einen durchsichtigen Streif. Der eitrige Glaskörper füllt die Staphylomhöhle aus, er sendet einen breiten Eiterzapfen in die Perforationsstelle hinein. Einbettung in Celloidin.

Verfolgt man die Schnittreihe mit der Loupe, so kommt man bald unterhalb der Horizontallinie auf eine grosse und tiefgehende Ulceration, die auf dem peripheren, nach innen und unten gelegenen Buckel localisirt ist. Der Grund des Ulcus ist uneben. Die Wand verdünnt sich immer mehr, und es folgt nun eine weite Perforation, in der der eitrige Glaskörper zu Tage liegt.

Mikroskopische Untersuchung.

Das Totalstaphylom besteht aus einem dicken, gefässhaltigen Bindegewebe, in dem die Iris mit aufgegangen ist und das jetzt stark eitrig infiltrirt ist. In der Peripherie geht es über in einen dicken Conjunctivalwulst, der ebenfalls hochgradig hyperämisch und infiltrirt ist. An den Pigmentzügen

kann man noch die frühere Lage der Iris erkennen. Der Irisprolaps nimmt fast die ganze Iris ein, denn sowohl innen wie aussen schlägt sich die Iris um die Sclera, der noch ein kurzer Corneastumpf mit nach aussen umgerollter Descemetscher Membran anhängt, nach aussen. Die Pigmentzellen sind in das umgebende Narbengewebe gewuchert. Die Muskeln der Iris sind noch in dem Staphylomgewebe erhalten, sonst ist aber die Irisstructur fast vollständig untergegangen. Bedeckt ist das Staphylom von einer ziemlich dicken Epithellage. Zu unterst liegen mehrere Schichten Cylinderzellen von verschiedener Höhe und Breite, darauf eine verschieden dicke Lage von Plattenepithelien. Vielfach liegen zahlreiche Gefässe direct unter dem Epithel. Auch Eiterkörperchen durchsetzen stellenweise dasselbe. Ferner beobachtet man auch vielfache Abhebungen des Epithels durch kleine Hämorrhagien. An einzelnen Stellen liegen noch an der Hinterfläche der degenerirten Iris knäuelförmig aufgerollte Reste von Linsenkapsel, sonst ist von Linse nichts erhalten.

Der Ciliarkörper ist atrophisch, pigmentirt, der Ciliarmuskel ebenfalls, besonders innen. Der Ciliarkörper ist überdeckt von einer dicken Lage eines schwartigen Gewebes. Auch hier sind überall Eiterkörperchen eingelagert in verschiedener Dichtigkeit, und ausser der Infiltration fallen massenhafte kleine Hämorrhagieen ins Auge. Als Ausgangspunkt der frischen Iridocyclitis purulenta ergiebt die Untersuchung ein grosses, randständiges, im inneren unteren Quadranten gelegenes Ulcus, das auf dem hier stark vorgetriebenen alten Irisprolaps sich etablirt hat. Es ist ein terassenförmig in die Tiefe dringendes Ulcus, das zu einer weiten Perforation geführt hat. Der Geschwürsgrund ist zum Theil necrotisch, stark eitrig infiltrirt. In den necrotischen Massen erkennt man noch Reste von Gefässen. Der Grund ist bedeckt von krümlichen, mit Eiterkörperchen durchsetzten Massen. Nach den Seiten wird die Ulceration flacher und geht noch auf die Conjunctiva über. Die ziemlich weite Perforationsstelle liegt an der Corneoscleralgrenze. Die Eiterung setzt sich durch die Perforation in die Tiefe fort. Von den Rändern des Ulcus aus erstreckt sich die Eiterung verschiedentlich in das Gewebe des Staphyloms hinein und hat zu unterminirenden Eiteransammlungen geführt.

Neben dieser Perforation besteht, wie schon oben erwähnt, eine zweite in der Horizontallinie gelegene, die, wie die ana-

tomische Untersuchung bestätigt, von innen nach aussen erfolgt ist. Die eitrige Einschmelzung der Wand ist innen am grössten, der Rand des Loches ist scharf, nicht ulcerirt oder necrotisirt, das Epithel reicht bis an den Rand. Die unter dem Epithel gelegenen Schichten sind relativ wenig infiltrirt. Die äussere Oeffnung ist kleiner als die innere. In der Perforation liegt der vereiterte Glaskörper frei zu Tage, ist nach aussen vorgequollen und überdeckt pilzförmig den Rand der Perforation. Ausser dieser Stelle findet man noch mehrfach von innen her erfolgte eitrige Infiltrationen der Bulbuswand. Der durch die abgelöste Retina stark verkleinerte Glaskörperraum ist bis auf vereinzelte Stellen, in denen noch Fibrinfäden zu erkennen sind, ziemlich gleichmässig dicht infiltrirt. Der eitrige Glaskörper wird noch von Resten von Glaskörperfasern durchzogen, die zum Theil ziemlich breite Fasern darstellen, zwischen denen eine reihenförmige Infiltration stattgefunden hat. In den peripheren Theilen des Glaskörpers erkennt man mehrfach hämorrhagische Herde. Nach hinten zu nimmt die Eiterung etwas ab, und hier überwiegt das netzförmige Fibrin.

Die Pars ciliaris retinae ist stark bindegewebig degenerirt und von Pigmentzellen durchsetzt. Die Schwartenbildung hat hier eine besondere Dicke erreicht. Rundzellen fehlen auch hier nicht.

Die abgelöste Retina ist in viele feine Falten gelegt, stark bindegewebig degenerirt. Die Körnerschichten unregelmässig breit, die Stützfasern lang ausgewachsen, die Stäbchenschicht fast ganz degenerirt. In der subretinalen Flüssigkeit findet sich viel netzförmiges Fibrin, Blut und vereinzelte Gruppen von Eiterkörperchen. Von der Schwarte der Pars ciliaris retinae sind breite Bindegewebszüge ausgegangen, die die Aussenseite der Retina überziehen. Nach hinten zu nähern sich die Blätter der Retina und schliessen einen schmalen Streifen stark faserigen Glaskörpers ein. Das letzte Stück ist durch schwartiges Gewebe, das von der Papille ausgegangen ist, ausgefüllt. Hier sind die Retinalgefässe stark verdickt.

Der Opticus ist atrophisch, bindegewebig degenerirt. Die Scheiden sclerosirt. Die Chorioidea ist mässig verdickt und wenig eitrig infiltrirt. Der erste Anfang der Suprachorioidea ist aufgelockert, stärker infiltrirt und fibrinös durchtränkt.

Die Untersuchung auf Kokken gab ein positives Resultat. Sowohl auf der Ulceration, wo sie zum Theil im Gewebe lagen, wie im Glaskörper und an der Durchbruchsstelle fand ich

Gruppen mittelgrosser Kokken. Der Befund war für die Hochgradigkeit der Eiterung nicht sehr massenhaft. Auch war die Färbung der Kokken theilweise eine schwach ausgesprochene. Sodann habe ich im Glaskörper noch Gruppen ungefärbter Kügelchen, die ganz den gefärbten Kokkenhaufen glichen, gefunden. Es ist wahrscheinlich, dass die Färbbarkeit gelitten hat, möglicherweise durch das Jahre lange Liegen in Müller'scher Flüssigkeit.

Epikrise.

Als Ausgang einer Blennorrhoea neonatorum war in unserem Fall ein Totalstaphylom zurückgeblieben, das mässig stark ectatisch war. Die Linse war bei der damaligen Entzündung ausgetreten. Da die vordere Kammer fast vollständig fehlte, so war es wohl nur dem Umstand, dass der Ciliarkörper atrophisch und mit dicken Schwarten überzogen war, zu danken, dass die Ausbuchtung nicht noch hochgradiger geworden war. Offenbar hatte die Abscheidung der Flüssigkeit abgenommen, und der Flüssigkeitswechsel sich den bestehenden Verhältnissen adaptirt. Ohne nachweisliche Ursache kam es achtzehn Jahre später zu der frischen Entzündung. Als sich Patientin drei Wochen nach dem Einsetzen derselben vorstellte, war der Glaskörper vollkommen eitrig infiltrirt. Als Ausgangspunkt der tiefen Eiterung liess sich mit Bestimmtheit ein auf dem alten Irisprolaps innen unten localisirtes Ulcus, das perforirt war, nachweisen. Ein eitriges Ulcus auf einer so dünnen Narbe wird leicht perforiren, und wenn es perforirt ist, so wird die Infection auf den Glaskörper übergehen, der ja in solchen Fällen, zumal wenn die Linse fehlt, direct an die Aussenwand des Bulbus stösst.

Die intraoculare Eiterung war in unserem Fall eine so hochgradige, dass sie ihrerseits von innen her die Bulbuswand arrodirte und durchbrach. Die Perforation erfolgte am Abend der Aufnahme. Aus dem Charakter und der Figuration der Perforationsränder kann man die primäre von aussen nach innen und die secundäre von innen nach

aussen gehende Perforation unterscheiden. Bei der letzteren ist die äussere Oeffnung die kleinere, bei der ersteren die innere, bei letzterem stellt das Geschwür einen nach innen offenen, terassenförmig abgesetzten Trichter dar, bei ersterem einen nach aussen offenen. Die Netzhautablösung und die schwartige Cyclitis sind alten Datums.

Der Kokkenbefund weist mit grosser Bestimmtheit darauf hin, dass die kleine Ulceration auf dem Irisprolaps den Ausgangspunkt darstellt, da hier die Kokken auf dem Ulcus und im Gewebe der Geschwürsränder angetroffen sind. Im eitrig infiltrirten Glaskörper lagen sie gruppenweise zerstreut, die einzelnen Individuen für sich allein liegend und keine Ketten bildend.

Fall IX.

Eitrige Glaskörperinfiltration nach vernarbtem peripherem Irisvorfall.

Minna Kupferschmidt aus Andreasberg, 16 Jahre.

L. A. Patientin hat im zehnten Lebensjahre nach Masern eine langdauernde linksseitige Augenentzündung aquirirt, an der sie zwei Jahre lang gelitten haben will. Die Sehkraft war nach Ablauf der Entzündung durch ein „Fell" stark beeinträchtigt, doch nahm sie wieder etwas zu. Das Auge war bis vor vier Wochen frei von Beschwerden. Da trat eine Entzündung auf, die sich allmählig steigerte und Schmerzen verursachte.

9. Mai 1878. Status praesens. Am oberen Hornhautrand findet sich eine starke Hervortreibung von höchst ungewöhnlichem Aussehen, die offenbar als ein durch Eiteransammlung ausgedehnter geheilter Irisvorfall zu betrachten ist. Die Hervorragung nimmt den ganzen oberen und oberen äusseren Hornhautrand ein und erstreckt sich auf die Sclera. In der Mitte befinden sich zwei radiäre Einschnürungen von schwärzlicher Farbe, durch welche der am stärksten vorgetriebene obere Buckel von dem äusseren oberen getrennt wird. Die Buckel sowie die übrige Cornea sind vascularisirt. Die vordere Kammer ist vollkommen aufgehoben. Gerade im Centrum

findet sich noch eine kleine geheilte Perforation ohne Iriseinklemmung und eine weitere am innern unteren Rand, in der die Iris eingelagert, aber nicht vorgetrieben ist. Bei focaler Beleuchtung erkennt man nach innen von der Mitte eine vertical ovale Stelle, durch welche man von hinten her Licht bekommt, vermutlich ein Rest von Pupille.

Die übrige Cornea ist getrübt. Der Augendruck ist mässig herabgesetzt, der Bulbus auf Druck etwas empfindlich. Absolute Amaurose.

Enucleatio bulbi. Während der Operation platzt das Staphylom und die Linse tritt sammt der Kapsel aus. Härtung in Müller'scher Flüssigkeit.

Sectionsbefund des Auges.

Der Durchmesser der Cornea erscheint vergrössert, die Oberfläche uneben, hauptsächlich in der oberen Bulbushälfte staphylomatös ausgebuchtet. Der bei der klinischen Beschreibung erwähnte grosse Buckel zeigt auf seiner Spitze eine ovale 2—3 mm lange Perforation, aus der eitrige Massen hervorragen. Der Opticusdurchschnitt ist grau. Der Bulbus wird im verticalen Meridian so aufgeschnitten, dass die Perforationsstelle excentrisch nach aussen getroffen wird, so dass der grössere Theil der innern Hälfte angehört. Auf dem Durchschnitt sieht man, dass das Staphylom den ganzen oberen Theil der Cornea einnimmt und bis in die untere Bulbushälfte reicht. Der Irisprolaps beginnt oben hart am vorderen Sclerarand, die Iris schlägt sich um das Scleralende stark nach aussen und ist mit der Cornea zu einer pigmentirten, fast 1 mm dicken Narbenmasse verschmolzen.

Der Rand der Conjunctiva ist enorm verdickt und zieht sich noch eine Strecke weit auf das Staphylom hinüber. Die die Perforationsränder bildenden Enden des Staphyloms sind verdünnt.

Der Ciliarkörper ist in der oberen Bulbushälfte stark atrophisch in die Länge gezogen; er ist sammt dem vorderen Theil der Aderhaut circulär bis zum Aequator seicht abgelöst.

Die Netzhaut ist in toto abgelöst, stark nach vorn gezogen und bildet ein den vorderen Bulbusabschnitt nach hinten begrenzendes Diaphragma, in dem nur die Mitte etwas nach hinten ausgezogen ist. Der Verbindungsstrang zum Opticus ist bis auf einzelne feine Fäden vollkommen atrophirt. Auf der Papille ragt ein 1 mm langer Zapfen in das gelatinös geron-

nene subretinale Transsudat, der sich nach vorn etwas auffasert. Es macht den Eindruck, als sei der Strang spontan abgerissen. Die atrophische, gefaltete Retina zeigt an ihrer Rückfläche eine Anzahl netzförmiger Fächer, die durchschnittenen Falten zu entsprechen scheinen.

Der ganze vordere Bulbusabschnitt, der nach vorn durch das Staphylom, nach hinten durch das quer ausgespannte Netzhautdiaphragma umgrenzt wird, ist eingenommen vom eitrig infiltrirten Glaskörper. Nur nach unten und nach hinten ist der Glaskörper theilweise nicht eitrig, sondern schwartig verdickt, von grauem Aussehen. Die Linse, die bei der Operation ausgetreten ist, fehlt. Die innere Bulbushälfte wird in Celloidin eingebettet.

Mikroskopischer Befund.

In der oberen Bulbushälfte befindet sich die Continuitätstrennung der Cornea dicht neben der Corneoscleralgrenze, so dass nur ein kurzes Stückchen Descemet'scher Membran mit darauf liegender Hornhautgrundsubstanz am oberen Ende erhalten ist. Es beginnt sofort der ectatische, vernarbte Prolaps, dessen Gewebe hier reich pigmentirt, stark vascularisirt und infiltrirt ist. Nach dem Hornhautcentrum zu nimmt das Pigment der Narbe ab. Sie besteht aus einem so stark infiltrirten, von Gefässen durchzogenen Gewebe, dass man eine eigentliche Grundsubstanz nicht mehr erkennt. In der Tiefe ist nicht einmal eine Abgrenzung von dem anliegenden Eiter mehr möglich. Der Perforationsrand des Staphyloms ist abgerundet und ulcerirt. Das Epithel endet eine Strecke weit vor der Perforationsstelle, der Grund ist necrotisch, die Gefässe, deren Wandung stark aufgequollen, necrotisch, ohne Kernfärbung ist, und deren Lumina leer sind, liegen frei zu Tage. Blutextravasate trifft man im Gewebe an.

Auf der unteren Seite der Perforation sind Cornea und Iris besser erhalten. Der Perforationsrand selbst, der aus reich pigmentirtem Narbengewebe besteht, ist mässig infiltrirt; bis zum Rand hin ist das Epithel erhalten. Weiter nach der Peripherie zu ist Cornea und Iris zu einer Membran verschmolzen bis zu dem früheren unteren Ende der Perforation, an der gefalteten Descemet'schen Membran kenntlich. Von da ab ist nach unten zu die Cornea wohl erhalten, nur wenig infiltrirt und von spärlichen Gefässen durchzogen. Es ist eine vordere Kammer vorhanden, die aber dadurch seicht ist, dass sich noch

mehrfache Verklebungen der Irisoberfläche mit der Hinterfläche der Cornea finden. Die Irisoberfläche ist durch die zackigen Vorsprünge unregelmässig.

Das Irisgewebe ist verdickt, reich pigmentirt, nach innen von schwartigen Auflagerungen bedeckt, das auch die Oberfläche des Ciliarkörpers deckt. Kammerwinkel verwachsen. Auf der Descemet'schen Membran finden sich mehrfach Drusen und Auflagerungen einer neugebildeten Schicht Glashaut. Das Endothel liegt auf der innern Oberfläche dieser Neubildungen. Da ich analoge Befunde früher schon veröffentlicht habe, so will ich diese Bilder hier nicht näher beschreiben.

Ciliarkörper in der unteren Bulbushälfte infiltrirt, in der oberen auffallend lang ausgezogen und atrophisch, gleichfalls infiltrirt. Der Ciliarmuskel ist unten aufgelockert, oben durch das Hindrängen des Ciliarkörpers zu der Perforationsstelle und durch die Ablösung des Ciliarkörpers von der Sclera aufgerichtet und comprimirt. Die Suprachorioidea ist vorn ödematös aufgelockert und verdickt. Die Chorioidea überall hyperämisch und nur wenig infiltrirt.

Die abgelöste Retina ist in zahlreiche, in Schlangenlinien verlaufende Falten gelegt, die zum Theil sehr dicht zusammen liegen. Die Structur ist stark verändert. Nur noch an wenigen Stellen erkennt man Reste von Stäbchen und Zapfen. Die Stützsubstanz ist zu langen Fasern ausgewachsen, die viel Zellen enthalten. Die Körnerschichten zum Theil verbreitert, zum Theil atrophisch. Innen sind die Falten von gefässreichem, schwartigem Gewebe überbrückt. Aehnliches Gewebe deckt auch theilweise die Hinterfläche der Retina. Die eitrige Infiltration der Retina ist gering. In dem subretinalen Transsudat findet sich viel fädiges Fibrin, das zum Theil der Rückfläche des Netzhautdiaphragmas anhängt. Auch hämorrhagische Herde werden nicht vermisst.

Im Glaskörper erkennt man zwischen den dicht gelagerten Eiterkörperchen viel amorphes Eiweiss, Fibrin, Blut und deutliche Stränge von restirender Glaskörperfaserung, die eine weitverbreitete und dichte gewesen sein muss. In den peripherischen Schichten ist der verdichtete, stark faserige Glaskörper noch gut erhalten, ohne merkliche Infiltration. Zwischen den Faserzügen kommt hie und da amorphes Eiweiss vor und Fettkörnchenzellen.

Kokken finden sich an dem oberen Perforationsrand des Staphyloms, dort wo das Gewebe ulcerirt und necrotisch ist,

ferner in der eitrig infiltrirten Glaskörpersubstanz. Sie liegen zu kleinen Haufen beisammen, meist zu zweien angeordnet. Die Färbung ist theilweise keine sehr intensive. Ab und zu kann man deutlich Grössendifferenzen nachweisen.

Epikrise.

Bei dem mitgetheilten Fall war ohne nachweisbare Ursache an einem staphylomatösen Auge eine schwere eitrige subacute Entzündung aufgetreten. Nach dem klinischen Befund war eine am oberen Hornhautrand gelegene buckelförmige Vortreibung derselben als Ausgangspunkt der Tiefeninfection anzusprechen. Durch das bei der Operation erfolgte Platzen des Staphyloms mit nachfolgendem Linsenaustritt sind die anatomischen Verhältnisse stark beeinträchtigt. Doch kann man noch constatiren, was für die Pathogenese wichtig ist, dass die Wand des erwähnten Buckels stark eitrig infiltrirt und an einer Stelle necrotisch ist, während der übrige Theil des grossen Irisstaphyloms nur wenig eitrig infiltrirt ist. Gerade an der Stelle, wo die Perforation erfolgt ist, sieht man deutliche Zeichen eines vorherbestandenen eitrigen Zerfalls; hier ist offenbar der primäre Sitz der Affection gewesen, was ja nicht verwundern kann, da diese Stelle am meisten prominirte und dadurch äusseren Schädlichkeiten am ersten ausgesetzt war.

Gerade an dieser Stelle, wo auch das Epithel eine Strecke weit fehlte, konnte ich im Gewebe Häufchen von Kokken nachweisen, die jedenfalls vor der frischen Bulbusperforation dort gewesen sein müssen. Der untere Rand der Perforation zeigt keine Spuren einer vorherbestandenen Necrose und Ulceration. Das Epithel geht bis zum Rand und ist hier abgerissen. Das Gewebe ist stark infiltrirt, nicht necrotisch. Was ich von Eiter und Kokken in der Perforationsöffnung finde, stammt aus dem Glaskörper und ist durch das Platzen dahingelangt.

Die Netzhautablösung ist alten Datums, offenbar ent-

standen durch die starke Verdichtung und Schrumpfung des Glaskörpers.

Der Process ist von dem Staphylom aus auf die Tiefe übergegangen und hat eine eitrige Iridocyclitis mit Glaskörperinfiltration veranlasst. Es lassen sich in dem eitrigen Glaskörper dieselben Kokkengruppen nachweisen wie im Ulcus. Der Eiter stammt hier grösstentheils von den Gefässen der Iris resp. des Staphyloms und dem Ciliarkörper und den Gefässen der schwartigen Auflagerungen, die ebenfalls alten Datums sind. Die abgelöste Retina ist wenig infiltrirt, die Aderhaut ist mässig hyperämisch, sie ist durch das subretinale Transsudat dem Einfluss der Kokken entzogen gewesen.

Interessant ist, dass ich auch in diesem Fall Neubildungen von glashäutiger Substanz an der Descemet'schen Membram nachweisen konnte, die offenbar von dem Endothel ausgegangen sind, da sie an ihrer inneren Oberfläche von einer regelmässigen Endothelschicht bedeckt sind. Analoge Befunde habe ich früher veröffentlicht und abgebildet.

Fall X.

Eitrige Panophthalmitis, ausgegangen von einem in Folge einer geringfügigen Verletzung ulcerirten Partialstaphylom.

Katharina Krieter aus Duderstadt, 18 Jahre.

Patientin kam zum ersten Male im Jahre 1876 im Alter von sieben Jahren in Behandlung der Klinik wegen frischer Conjunctivitis catarrhalis. Damals bestand schon an dem linken Auge ein vernarbter Irisprolaps nach innen. Im Jahre 1879 wurde an diesem Auge eine Iridectomie nach oben gemacht, da sich das adhärente Leukom vorbuchtete. Später war Patientin wieder in Behandlung wegen eines frischen Irisprolapses am rechten Auge, der abgetragen wurde, und im Jahre 1883 wegen beiderseitiger phlyctänulärer Randkeratitis.

Am 10. Juni 1887 stellte sie sich wieder vor wegen einer seit neun Tagen bestehenden Entzündung des linken Auges.

Zwei Tage vor Eintritt der Entzündung war ihr im Walde etwas in das Auge geflogen.

10. Juni 1887. Status praesens. L. Ausgesprochene Panophthalmitis. Bulbus vorgetrieben, unbeweglich, Lider stark geschwollen. Die Cornea eitrig infiltrirt, an der Stelle des alten Prolapses ulcerirt, im Uebrigen vascularisirt. Eiter in der Kammer. Durch die entzündlich verdickte Conjunctiva schimmert oben eitriges Exsudat durch. Absolute Amaurose.

Beim Versuch, den Bulbus zu enucleiren, erweist sich derselbe nach oben perforirt. Es wird deshalb die Exenteration vorgenommen. Der Glaskörper ist vollständig eitrig infiltrirt. Nach dem Abziehen der Aderhaut erkennt man eine nach oben gelegene 5 mm breite Scleralperforation. Diese Stelle der Sclera wird mit der Scheere noch excidirt.

Der vordere Bulbusabschnitt, sowie die Contenta bulbi werden in Müller'sche Flüssigkeit gelegt, nachdem zuvor von den verschiedenen Eitermassen frische Deckglastrockenpräparate angefertigt sind. In diesen Präparaten finden sich zahllose Kokken, die meist zu zweien zusammen liegen. An einzelnen Stellen erkennt man dichte Haufen dieser Kokken.

Der in Celloidin eingebettete vordere Bulbusabschnitt wird in der Mitte vertical durchschnitten und dann in Verticalschnitte zerlegt.

Makroskopischer Befund des Durchschnitts.

Vordere Kammer nur in der oberen Bulbushälfte vorhanden. Linse nach oben verschoben, mit der Irishinterfläche verwachsen. Das ectatische, mit der Iris verwachsene Leukom nimmt die ganze untere Hälfte ein, ist stark infiltrirt. Die hintere Kammer ist voll Eiter. Zwischen Linsenäquator und Ciliarkörper beträgt die Entfernung etwa in der Mitte des Staphyloms $2^1/_2$ mm. Der eitrig infiltrirte Glaskörper reicht zwischen Linse und Ciliarkörper weit nach vorn.

Mikroskopischer Befund.

In der oberen Bulbushälfte ist die Cornea von annähernd normaler Configuration, nur dass sie stark eitrig infiltrirt und stellenweise vascularisirt ist. Der Kammerwinkel ist verwachsen. Soweit, wie hier die Iris erhalten ist, besteht eine vordere Kammer, die mit Eiter und Fibrin ausgefüllt ist. Die Iris ist enorm verdickt, infiltrirt, reichlich pigmentirt. Ihre Hinterfläche ist mit der vorderen Linsenkapsel durch ein organisirtes, jetzt frisch eitrig infiltrirtes Exsudat verwachsen. Durch

die Iridectomie ist nur ein kleines Stück Iris excidirt, der Stumpf mit der Narbe verwachsen; im Colobom ein Eitergerinnsel. Nähert man sich dem aus mehreren Hornhautperforationen und Irisvorfällen zusammengeflossenen und ziemlich complicirt gestalteten Staphylom, so beginnt eine reichlichere Infiltration der Cornea. Das Staphylom ist Sitz einer ausgedehnten Oberflächenulceration. Der Geschwürsgrund besteht, wenn man von oben her kommt, anfangs aus Resten von Hornhautgewebe, das zum Theil necrotisch, zum Theil und zwar in den tieferen Schichten enorm stark infiltrirt ist. Die Spalträume der Hornhautgrundsubstanz sind von dichten Zügen von Eiterkörperchen ausgefüllt. Auch ist das Gewebe, soweit Gefässe vorhanden sind, fibrinös durchtränkt. Weiter nach unten zu ist der Rest von Hornhautgewebe abgestossen, und es liegt nur die gefaltete Descemet'sche Membran frei im Geschwürsgrund. Dann folgt nach unten oberflächlich necrotisches Irisgewebe; die tiefen Schichten sind sehr stark infiltrirt. Dort, wo das Staphylom am dünnsten ist, ist die Wand mehrfach fast in toto necrotisch. Das Geschwür reicht ziemlich nahe an den unteren Corneoscleralrand und hat auch den hier gelegenen neugebildeten Narbenwulst ergriffen. Die Eiterung setzt sich überall in die Tiefe fort. Die ganze hintere Kammer, die durch die Ausbuchtung des Staphyloms und die Verschiebung der Linse nach oben einen ansehnlichen Umfang besitzt, ist von Eiter ausgefüllt, dem nur an wenigen Stellen fädiges Fibrin beigemengt ist. Man kann nur schwer eine Abgrenzung von dem stark infiltrirten Glaskörper machen. Derselbe reicht, wie man aus Zonula und Glaskörperfasern entnehmen kann, weit nach vorn und erreicht zwischen Linse und Ciliarkörper vorgeschoben, beinahe die Hinterfläche der Staphylomwand. Dass ich in diesem Falle an dem einen Rissende der Descemet'schen Membran Neubildung von Glashaut gefunden habe, ist in der früheren Arbeit [1]) erwähnt.

Soviel von dem Glaskörper an dem vorderen Bulbusabschnitt erhalten ist, zeigt eine enorm dichte Infiltration mit nur wenig intercellularer Eiweisssubstanz. Stellenweise findet sich etwas Blut und fädiges Fibrin. Auch freie Pigmentkörner werden am Rande angetroffen.

Der Ciliarkörper und Ciliarmuskel sind in der unteren Bulbushälfte stark atrophisch und infiltrirt.

---

[1]) v. Graefe's Archiv für Ophthalmologie XXXV, 1, p. 187.

Die Pars ciliaris retinae ist stark pigmentirt und infiltrirt.

Aderhaut und Retina, von denen ein kleines Stück am Stumpf erhalten ist, sind stark hyperämisch und eitrig degenerirt. Ueberall finden sich in den pigmentirten Theilen viel freie Pigmentkörner im Gewebe.

In der fast ganz von Eiter umgebenen Linse trifft man vorn neben stellenweiser Necrose des Epithels Wucherungen desselben an. Auf das Epithel folgt nach hinten eine mässig breite Eiweissschicht. In der Linsensubstanz sind deutliche cataractöse Veränderungen nachweisbar. Auch hier sind die Kerne der Kernzone in körniger Degeneration begriffen.

Das Stück Sclera, das die Durchbruchsstelle des Eiters enthält, sowie die ausgelöffelten Contenta bulbi werden ebenfalls in Celloidin eingebettet und geschnitten. An der Perforationsstelle ist die Sclera necrotisch. In der Umgebung des Loches findet sich eine starke eitrige Infiltration und Auflockerung der Membran. Die Eiterung hat sich durch das Loch in das episclerale Gewebe fortgesetzt. Der Glaskörper ist überall ganz enorm dicht eitrig infiltrirt. Auch in den tiefen Schichten enthält er nur wenig Eiweisssubstanz und ab und zu etwas Fibrin. Stellenweise färben sich die Kerne der Eiterkörperchen nicht sehr gut. Die Aderhaut und Retina der hinteren Bulbushälfte zeigen noch in erhöhtem Maasse die erwähnten Veränderungen des vorderen Abschnittes.

Von Mikroorganismen habe ich enorme Massen Kokken auf und zwischen den necrotischen Gewebsparthien der ausgedehnten Staphylomulceration gefunden. Stellenweise bilden sie förmliche Reinculturen. Der Hauptmasse nach ist es dieselbe Art, die auch im Glaskörper vorkommt, und die sich in den frischen Deckglastrockenpräparaten vorfand. Es ist ein mittelgrosser Kokkus, der vielfach zu zweien liegt, aber keine Ketten bildet.

Der Geschwürsgrund der Cornea ist auf grosse Strecken von dichten Colonien bedeckt, und auch in das Gewebe sind einzelne Colonien eingewandert. Die Umgebung der grösseren Kokkenplaques ist necrotisch, erst in einiger Entfernung davon beginnt lebendes Gewebe, das überaus dicht eitrig infiltrirt ist.

Die Einwanderung der Kokken in das Bulbusinnere hat dort stattgefunden, wo die stark verdünnte und in ihrer Dicke necrotische Staphylomwand den Geschwürsgrund bildet. Dort senken sich einzelne Kokkenmassen in die Tiefe und lassen

sich direct in die hintere Kammer verfolgen. Sonst finden sich in dem Eiter der vorderen und hinteren Kammer, sowie in dem eitrig infiltrirten Glaskörper des vorderen Bulbusabschnitts auffallend wenig Colonien. Nur vereinzelte dichtere Züge kann man aus der hinteren Kammer in die Tiefe verfolgen, die an der Linse vorbei ihren Weg nehmen.

In dem hinteren Abschnitt des Bulbus finden sich stellenweise äusserst dichte Colonien von Kokken, die ganz den auf dem Geschwürsgrund gelegenen gleichen. Bis in das Aderhautgewebe hinein kann man sie verfolgen. Im Glaskörper trifft man neben grossen Haufen auch zwischen Eiterkörperchen zerstreute kleine Gruppen an. Auffallend ist, dass dort, wo die Kerne der Eiterkörperchen sich schlecht färben, die Kokken verschiedene Grösse zeigen und theilweise ein helles Centrum besitzen. An der Perforationsstelle der Sclera liegen grössere Haufen dicht an den Perforationsrändern. Die Kokken lassen sich hier auch in die Sclera hinein und auch extrabulbär in in das episclerale Gewebe verfolgen.

Vereinzelt trifft man auch im Glaskörper längere Kokkenketten an. Auch auf dem Geschwürsgrund des Staphyloms sind noch vereinzelte kleine Gruppen anderer Kokkenarten anzutreffen, so ein ziemlich dicker Kokkus, ferner ein sehr feiner, lange, zarte Ketten bildender Streptokokkus.

Epikrise.

Die Pathogenese dieses Falles ist vollkommen klarliegend. Das mit einem Partialstaphylom nach unten behaftete Auge erlitt durch Hineinfliegen eines Fremdkörpers ein geringfügiges Trauma, das, wie so kleine Traumen häufig thun, zur Entstehung einer schweren Hypopyon-Keratitis Anlass gab. Woher die Infection der Oberfläche stammt, ist nicht bestimmt zu sagen, wahrscheinlich war der Fremdkörper unrein.

Betroffen war das kleinen Traumen besonders exponirte Staphylom. Die durch das Trauma hervorgerufene Ulceration zeichnete sich durch ihre rasche Zunahme aus, wobei die letztere wohl dadurch begünstigt war, dass die Narbe, wenig widerstandsfähig, rasch necrotisch zerfiel. Es findet sich jetzt auf dem Staphylom ein grosses eitriges Ulcus,

auf dessen necrotischem Grund grosse Massen von Kokken gelegen sind. Freilich würde auch ein vorher intactes Auge bei den gleichen Bedingungen: Trauma der Cornea, schwere Infection, innerhalb weniger Tage das Bild einer schweren Hypopyon-Keratitis bieten können. Dass aber in so kurzer Zeit ausser dem Oberflächenprocess Panophthalmitis mit vollkommener Glaskörpervereiterung und grosser von innen nach aussen erfolgter Scleralperforation des Bulbus sich entwickelt hat, das stimmt nicht zu dem gewöhnlichen Krankheitsbild der Hypopyon-Keratitis, das findet nur in den besonderen hier vorliegenden Verhältnissen seine Erklärung, nämlich in dem Bestehen des Partialstaphyloms. An der dünnsten Stelle desselben ist die Wand in toto necrotisch. Hier sind die Kokken in den Bulbus eingewandert und trafen sofort auf den weit vorgedrängten Glaskörper, in dem sie sich nach hinten verbreiteten und so die schwere Panophthalmitis veranlassten. Wie man aus der secundären Scleralperforation schliessen kann, hat der Process in der Tiefe schon mehrere Tage bestanden. Die in den Bulbus eingedrungenen Kokken haben sich anscheinend rasch in die Tiefe verbreitet und erst hier grössere Colonien gebildet, da ich in dem vorderen Bulbusabschnitt wenig Kokkenhaufen antraf. Der hier befindliche Eiter wird zum grössten Theil aus den Gefässen der Iris und des Staphyloms stammen, und die Auswanderung der Eiterkörperchen wird hauptsächlichst veranlasst sein durch die Wirkung der aussen auf dem Geschwürsgrund gelegenen, Reinculturen ähnlichen Kokkenmassen. Bei der Nähe und ungeschützten Lage des Glaskörpers mussten die Eiterkörperchen sofort in denselben eindringen. Die in der Tiefe befindlichen Eitermassen stammen aus den Gefässen der Retina und des Uvealtractus, und sind auf die in der Tiefe gewachsenen Infectionskeime zurückzuführen.

Fall XI.

Partielle eitrige Glaskörperinfiltration, von einer peripheren vorderen Synechie nach geringfügigem Trauma ausgegangen.

Wilhelm Fromm aus Varenholz bei Rinteln, 39 Jahre.

6. Juni 1887. Patient hat im zwölften Lebensjahr an dem rechten Auge eine Entzündung gehabt, von der ein weisser Fleck an dem Auge zurückblieb. Er will mit dem Auge noch etwas gesehen haben, bis vor fünf Wochen ein kleines Drahtstückchen gegen dasselbe flog. Das Auge entzündete sich, das Sehen war aufgehoben und stellte sich nicht wieder her. Das Auge hat seither viel geschmerzt.

Status praesens. Geheilter alter Irisvorfall nach innen unten. Auge tief injicirt, weich, anscheinend frisch perforirt und zwar, wie es scheint, an der Stelle der früheren Perforation. Sonst ist am Bulbus keine Wunde zu entdecken. Circuläre hintere Synechie; Pupille eng, mit einer zarten Exsudatschicht bedeckt. Iris verfärbt, aussen oben vorgebuckelt. Im unteren Bulbustheil ist die vordere Kammer tiefer. Kein Hypopyon. Auge druckempfindlich.

Keine Handbewegung erkannt, Lichtschein auch nach Aufenthalt im Dunkeln nicht befriedigend, Projection ungenügend.

8. Juni 1887. R. Iridectomie nach aussen und unten mit dem schmalen Messer, wobei ein ziemlich breites Colobom erzielt wird.

15. Juni 1887. Heilung der Iridectomiewunde normal. Doch bleibt das Auge tief entzündet und äusserst druckempfindlich, auch erhält man aus der Tiefe einen gelblichen Reflex.

Enucleatio bulbi mit normaler Heilung.

Der in Müller'scher Flüssigkeit gehärtete Bulbus zeigt unter den Sehnen des Inferior und Internus seichte Scleraleinziehungen. Das Leukom reicht fast bis zur Hornhautmitte und sieht nahe dem inneren unteren Cornealrand infiltrirt aus.

Der Bulbus wird im horizontalen Meridian aufgeschnitten.

Durchschnitt: Innen ist die Cornea mit der Iris flächenhaft zu einer Narbe verwachsen, an deren Hinterfläche die Linse fixirt ist. Letztere zeigt unter der Kapsel nach innen von der Mitte eine circumscripte strichförmige Trübung. Nach aussen besteht vordere Kammer. Grosse circuläre Aderhautablösung bis über den Aequator nach hinten reichend. Ciliar-

körper verdickt, ebenfalls abgelöst. Glaskörper im vorderen Theil eitrig infiltrirt, im hinteren Theil von einzelnen Eitersträngen durchzogen, sonst aus geronnener Eiweisssubstanz bestehend. Retina überall seicht abgelöst, verdickt.

Die untere Bulbushälfte wird in Celloidin eingebettet und geschnitten.

An der Schnittreihe erkennt man makroskopisch folgendes: An der Stelle der alten Perforation, die daran kenntlich ist, dass das Irispigment bis dicht an die Oberfläche der Narbe reicht, findet sich eine circumscripte eitrige Infiltration der Narbe. Das zwischen Hinterfläche der Iris und der Linse befindliche Gewebe ist hier ebenfalls gelblich, auch der Ciliarkörper ist eitrig infiltrirt. Der hinter der Linse gelegene Glaskörperabscess nimmt in den tieferen Schnitten nach allen Richtungen an Ausdehnung zu, hängt mit der medialen Ciliarkörpergegend zusammen und erreicht um den Linsenrand herumgehend die hintere Kammer. Auch die hintere Parthie des Glaskörpers scheint von einzelnen Eiterstreifen durchzogen.

Mikroskopischer Befund:

Die alte Hornhautperforation hat ganz peripher stattgehabt. Das mit der Iris verwachsene Narbengewebe ist reich pigmentirt. Das Pigmentblatt der Iris vielfach in zwei Lagen gespalten, zwischen denen organisirtes Exsudat liegt. Die Hinterfläche des Leukoms ist mit der Linse durch ein organisirtes, jetzt eitrig infiltrirtes Exsudat verwachsen. Dasselbe Gewebe setzt sich bis zum Ciliarkörper fort, die Innenfläche desselben überziehend. An der dünnsten Stelle des den Irisprolaps überdeckenden Narbengewebes, ist die Narbe eitrig infiltrirt, die Faserung unregelmässig, an einer Stelle zerrissen und geknickt. Das Epithel ist bis auf eine circumscripte Auflockerung und einen geringfügigen Defect ganz gut erhalten. Die Eiterkörperchen durchsetzen das Epithel und bilden unter demselben theils rundliche dichte Anhäufungen, theils flächenhafte Einlagerungen zwischen die Bindegewebsbündel der Narbe. Die eitrige Infiltration setzt sich auf den benachbarten Theil der Conjunctiva fort, die durch Eiter und fibrinöses Exsudat verdickt ist. Nach hinten ziehen breite Eiterstreifen durch das Narbengewebe zum stark eitrig infiltrirten Ciliarkörper und weiter in den daranstossenden Glaskörper. Die eitrige Infiltration ist in dem die hintere Kammer ausfüllenden Gewebe stellenweise eine sehr dichte.

Die angrenzenden Parthien des Leukoms sind ziemlich

frei von eitriger Infiltration, ebenso die übrige Hornhaut, die jenseits vom Leukom normale Structur hat. Bemerkenswerth sind an der Grenze zur normalen Hornhaut hin gelegene Einlagerungen in die oberflächlichsten Schichten des Leukoms von einer scholligen, hyalinen, homogenen Substanz von gelblicher Farbe, die sich mit Anilinfarben äusserst intensiv färben, die ganz verschiedene Grösse besitzen und besonders geartete Eiweisstropfen zu sein scheinen. Mit Eosin färben sich die Schollen nur schwach oder gar nicht.

Die corneale Iridectomienarbe ist linear vereinigt, reich an glatten Zellen. Nur an einer Stelle erhebt sich von dem Irisstumpf eine Zacke, die mit der Narbe adhärirt. Es ist ein breites Irisstück excidirt, doch ist überall eine gleichmässige Pigmentschicht auf der Linsenkapsel haften geblieben.

Die Ablösung des Ciliarkörpers und der Aderhaut ist eine hochgradige, nur an der Stelle des adhärenten Leukoms nicht so vollständige. Der vordere Ansatz des Ciliarmuskels giebt die einzige schmale Verbindung mit der Corneosceralgrenze ab. Der Muskel selbst ist abgelöst und stark nach vorn umgeklappt, sodass die Radiärfasern nach der Hinterfläche der Linse zu gerichtet sind. Die Ciliarfortsätze, die von schwartigem Gewebe eingehüllt sind, stossen an den Linsenäquator.

Die innere Parthie des Ciliarkörpers ist stark eitrig infiltrirt. Die Aderhautablösung hat innerhalb der äusseren Schichten der Suprachorioidea stattgefunden. Einzelne Blätter lösen sich von der Aderhaut ab und durchziehen den Hohlraum bis zur Sclera hin. Man beobachtet hier auffallend langgezogene Pigmentzellen und sehr platte endothelartige Zellen.

In dem Transsudat finden sich Fibrinnetze und grosse rundliche Zellen. In dem dem Leukom entsprechenden Theil kommen auch Gruppen von Eiterkörperchen vor.

Die Aderhaut ist nur in dem vordersten Abschnitt mässig stark infiltrirt, im Uebrigen mit Ausnahme einer mässigen Hyperämie wenig betheiligt. Ihr liegt das Retinalpigment ziemlich intact auf.

Der Glaskörper ist weithin abgelöst. Die Ablösung beginnt dicht vor dem Bulbusäquator. Nur in der Bulbusmitte erreicht der Glaskörper mit einer nach hinten vorspringenden Ausbuchtung die Aequatorialebene. An der Aussenfläche der Hyaloidea hängt ein Besatz von Eiterkörperchen. Von ihrer Innenfläche springen, soweit sie von der Retina abgelöst ist, kurze ziemlich breite Fasern in den Glaskörper vor. Dort, wo

die Retina mit dem Glaskörper noch zusammenhängt, lassen sich von der Innenfläche derselben breite und feine lange Bänder in den Glaskörper verfolgen, besonders schön bei Färbung mit 1 % Nigrosinlösung. In dem vorderen Abschnitt ist der Glaskörper stark verdichtet. Es strahlen vom Ciliarkörper und von der pigmentirten und stark gewucherten Pars ciliaris retinae schwartige Massen nach der Hinterfläche der Linse aus und bilden eine mässig dicke Auflagerung derselben. Dieses Gewebe ist jetzt überall äusserst stark eitrig infiltrirt und zwar am stärksten an der Seite des Leukoms. Nach hinten folgt auf dieses vereiterte Schwartengewebe eiweiss- und fibrinreicher Glaskörper, der ebenfalls dicht eitrig infiltrirt ist und den schon makroskopisch sichtbaren Abscess bildet. Die Eiterkörperchen zeigen zum Theil schon schlechte Kernfärbung. Auch treten in den mittleren Partien des Abscesses zahlreiche verschieden grosse intensiv gefärbte Kügelchen auf, die ich als Zerfallsprodukt von Kernen ansehen möchte. Nach hinten nimmt die Eiterung ab, und es prävaliren die Fibrinnetze. Nur vereinzelte Streifen von Eiterkörperchen strahlen nach der Tiefe aus. Einzelne dieser Züge sind äusserst reich an grossen Fettkörnchenzellen.

Das zwischen Retina und Glaskörper gelegene, den ganzen hinteren Bulbusraum ausfüllende Transsudat, sowie das subretinale Transsudat besteht aus in Müller'scher Flüssigkeit geronnener Eiweisssubstanz, in der sich zerstreute Gruppen von Eiterkörperchen und mehrfach dichte Fibrinnetze finden. Nur im vorderen Bulbusabschnitt finden sich dichte Züge von Eiterkörperchen zwischen Aderhaut und Retina.

Die Retina ist besonders in der vorderen Hälfte eitrig infiltrirt und zeigt verschiedene Grade von bindegewebiger Degeneration. Die Stäbchen- und Zapfenschicht ist vielfach büschelförmig abgelöst und in Zerfall begriffen. In der hinteren Bulbushälfte ist die seicht abgelöste Retina gefaltet. Besonders springt in die Augen eine grössere Falte auf der Grenze des hinteren und mittleren Drittels. Auf der Spitze der Falte liegt der Innenfläche eine Wucherungsschicht von jungem gefässhaltigem Bindegewebe auf. Hier nimmt eine den Bulbusraum quer durchziehende neugebildete Membran ihren Ursprung, die das zwischen Glaskörper und Retina gelegene Transsudat quer durchsetzt. Die Membran hat etwa die Dicke einer normalen Retina und besteht aus zellreichem, faserigem Bindegewebe, das jetzt frisch eitrig infiltrirt ist.

Der Opticus ist zellreich, nicht atrophisch. Auf der Papille findet sich ein nach vorn spitz vorspringender Kegel von neugebildetem Bindegewebe.

In der Linse findet sich an der Stelle der vorderen Synechie eine vernarbte Vorderkapselperforation und ein die kleine Perforation weit überragender Vorderkapselstaar. Die Kapselnarbe wie der Kapselstaar bestehen aus geschichteten Glashautlamellen mit sehr spärlichen Lücken und Resten von Zellplatten in derselben. Das Kapselstaargewebe enthält ferner ziemlich viel diffus zerstreute Pigmentzellen und Häufchen freier Pigmentkörner, die offenbar von dem Irispigment herstammen, sowie auch frisch eingedrungene Eiterkörperchen. Die Perforationsränder der Kapsel sind nach aussen umgeklappt und enden spitz in dem Gewebe der Kapselnarbe. Die Innenfläche des Kapselstaars ist von einer neugebildeten Glashaut bedeckt, die etwa halb so dick ist wie die alte Kapsel und auf deren innerer Seite eine regelmässige Lage Kapselepithel sich findet. Die aufgelagerte glashäutige Schicht findet sich im ganzen Bereich des Kapselstaares und ist auch im Bereich der Kapsellücke nicht unterbrochen, ein Befund, der nach der Beckerschen Auffassung des Befundes als Kapselspaltung nur schwer sich erklären liesse, da bei einer stattgehabten Perforation alle Schichten durchtrennt sein müssten. Die Dicke der Schicht variirt übrigens, da an einzelnen seitlich von der alten Perforation gelegenen Stellen in der Mitte die Lamelle deutlich dünner ist als am Rand. Auch ist hier der Epithelbelag kein so regelmässig einschichtiger. An den seitlichen Enden des Kapselstaars legt sich die neugebildete Schicht der alten Kapsel an, und man kann die feine Trennungslinie noch weithin bis zum Linsenäquator verfolgen. Nach innen von dem Kapselstaar folgt ein Bezirk, in dem die Linsenfasern zerfallen sind, und in dem sich viel Detritus und amorphe Eiweisssubstanz findet. Auch einzelne Rundzellen und eine Anzahl gefärbter kleiner kernartiger Gebilde liegen zwischen den Linsenfasern. Die Kernzone reicht abnorm weit nach hinten. Die jüngsten Fasern sind durch Eiweisskugeln auseinandergedrängt und bilden auffallend starke Wirbel.

Die hintere Linsenkapsel ist in zahlreiche Falten gezogen, die durch die Schrumpfung und die Verdichtung des Glaskörpers sowie durch die neugebildeten vom Ciliarkörper stammenden Schwarten bewirkt sind. Zwischen Linsenkapsel und Linsenkörper liegt eine Eiweissschicht.

Die Kerne der jüngsten Linsenfasern zeigen zum Theil die körnige Degeneration.

Von Kokken fand ich kleine Häufchen eines mittelgrossen nicht kettenbildenden Kokkus im Bereich der eitrigen Infiltration des adhärenten Leukoms. Auch zwischen den hier etwas aufgelockerten Epithelzellen konnte ich strichförmige Züge derselben nachweisen. Sodann traf ich im Gewebe noch eine Anzahl Häufchen kleiner, den Kokken vollkommen an Grösse gleichender Kügelchen an, die sich nur sehr blass mit Methylenblau gefärbt und die theilweise eine violette Färbung angenommen hatten. Ich möchte sie für im Absterben begriffene Kokkencolonien halten. In dem an den Ciliarkörper stossenden Eiter und in dem Glaskörpereiter konnte ich zahlreiche Kokkengruppen auffinden, wenn auch die Zahl keine sehr bedeutende war, doch vermisste ich sie fast in keinem Schnitt. Sie glichen an Grösse und in der Art des Zusammenliegens denen im Leukom, wenn auch die Grösse hier mehr schwankte. Ihr Auffinden war hier erschwert, da sich in dem Abscess viel Zerfallsprodukte von Kernen fanden. Ich habe mich hauptsächlich an die Randpartien des Abscesses halten müssen, um Verwechslungen zu vermeiden.

Epikrise.

Die Verletzung, die in diesem Falle zu der eitrigen Iridocyclitis mit Glaskörperabscess Veranlassung gegeben hat, war an sich nur eine geringfügige und wäre von einem intacten Auge sicher bald überwunden, da sie nur die Cornea traf. Man findet an der von dem Drahtstückchen betroffenen Stelle des vernarbten peripheren Irisvorfalls eine circumscripte eitrige Infiltration. Das Epithel ist nur an einer Stelle etwas aufgelockert, sonst überall vorhanden. Der kleine oberflächliche Eiterherd ist anscheinend in Heilung begriffen und der Kokkenbefund hier selbst nur ein spärlicher. Zu einer eigentlichen Ulceration war es gar nicht gekommen. Da von dem Drahtstückchen die dünnste Stelle der Narbe betroffen wurde, so war hier offenbar eine Fistel die Folge. Entweder sind nun die Infectionsträger gleich bei der Verletzung in die hintere Kam-

mer gebracht oder sie sind von dem oberflächlichen Infectionsherd aus durch die fistelnde Narbe erst später in die Tiefe gedrungen. Dass hier keine fulminante Eiterung aufgetreten ist, sondern mehr das Bild der subacuten eitrigen Entzündung, mag seinen Grund darin haben, dass nur wenig entwickelungsfähiges Kokkenmaterial in die Tiefe gedrungen und vor allem wohl darin, dass der vordere Theil des Glaskörpers stark verdichtet und damit der Nährboden für Mikroorganismen ein schlechter war. Die eitrige Entzündung betraf hauptsächlich den Ciliarkörper und die Retina, die Aderhaut war wegen der von früher her obwaltenden Verhältnisse ziemlich frei geblieben von eitriger Infiltration.

Eine Reihe der beschriebenen Veränderungen dieses Auges sind alten Datums und als Folgezustände der früheren Entzündung in der Kindheit anzusehen. So ist die ausgedehnte Glaskörperablösung Folge der Verdichtung und Schrumpfung des vorderen Glaskörperabschnitts. Die mit der Hyaloidea, die sich hier als deutliche Grenzmembran darstellt, zusammenhängende und in den Glaskörper ausstrahlende Glaskörperbänder und -fasern sind überaus deutlich ausgebildet.

Als Folge der Schrumpfung des an der Hinterfläche der Linse gelegenen Schwartengewebes haben wir eine hochgradige Ablösung des ganzen Ciliarkörpers und des vorderen Theils der Aderhaut vor uns, sowie eine ganz erhebliche Faltung der hinteren Linsenkapsel. Der äussere Rand des Ciliarmuskels hat sich um 90° nach innen gedreht und hängt nur noch mit einer schmalen Brücke am Corneoscleralbord. Sodann ist die Netzhautablösung alten Datums. Höchst auffallend ist der Befund, dass der hinter dem abgelösten Glaskörper befindliche Bulbusraum quer durchzogen wird durch eine neugebildete, gefässführende Membran, die sich ringsum an eine vorspringende Falte der Netzhaut ansetzt und nach vorn in eine ebensolche Wucherung auf

der Innenfläche der Retina übergeht. Die Entstehung dieser Membran ist wohl nur so zu erklären, dass früher die ganze Innenfläche der Retina von einer Wucherungsschicht bedeckt war, welche später durch Umwandlung in Bindegewebe schrumpfte, und sich dadurch im hinteren Abschnitt von der Innenfläche der Retina loslöste bis an den Punkt, wo sie noch jetzt fixirt ist. Nur auf der Papille ist noch ein Rest zurückgeblieben, der jetzt als Kegel nach innen vorspringt. Die anatomischen Bilder sprechen ganz entschieden dafür, dass die seichte Netzhautablösung erst durch weitere Schrumpfung dieser Membran entstanden ist, da gerade der Fusspunkt derselben die am weitesten vorspringende Netzhautfalte darstellt. Interessant wäre es gewesen, diese Verhältnisse ophthalmoskopisch zu untersuchen.

Nach dem Befund muss die Behauptung des Patienten, noch etwas mit dem Auge vor der Verletzung gesehen zu haben, als höchst unwahrscheinlich angesehen werden.

Fall XII.

Eitrige Glaskörperinfiltration nach Partialstaphylom.

Lina Pabst aus Wallrode, 16 Jahre.

L. altes Partialstaphylom der Cornea im äusseren Abschnitt. Iridectomie nach unten innen — am 6. Juli 1887 — mittelbreites Colobom. Nach der Iridectomie war das Auge eine Zeit lang hypotonisch, bald nachher aber setzte wieder Drucksteigerung und Vortreibung ein. Das Sehvermögen entsprechend: $^1/_{10}$; ophthalmosk. keine Excavation. Nach ausgiebiger Punktion des Staphyloms am 9. November 1887 und nach erneuter Iridectomie nach unten am 9. Dezember 1887 wurde geringe Abflachung des Staphyloms erzielt.

26. Juni 1888. Patientin kommt heute wieder wegen einer frischen Entzündung, die seit drei Tagen besteht.

Status praesens. Starke Conjunctivalinjection und Chemosis. Grosses Partialstaphylom der Cornea, das fast die Hälfte der Oberfläche einnimmt und nach aussen und oben bis zum Rande sich erstreckt. In der Nähe des oberen Randes eine

kleine frische Ulceration. Uebrige Cornea ziemlich stark getrübt, vordere Kammer fast ganz aufgehoben. In dem nach innen unten undeutlich sichtbaren Colobom kommt ein gelblicher Reflex zu Tage, der von eitriger Glaskörperinfiltration herzurühren scheint, allenfalls auch auf Trübung der tiefen Linsenschichten bezogen werden kann. Augendruck erhöht. Lichtschein gut, Projection ungenügend.

Die eitrige Stelle des Staphyloms wird in Chloroformnarcose sehr ausgiebig und tief mit dem Pacquelin gebrannt; man kommt in der Tiefe auf pigmentirtes Irisgewebe und es dauert ziemlich lange, bis die hintere Kammer eröffnet ist. Es fliesst dabei nur wenig klares, jedenfalls nicht erheblich getrübtes Kammerwasser ab, worauf die Oeffnung mit der Scheere noch etwas nach unten erweitert wird. Auch jetzt kommt kein Eiter zum Vorschein.

29. Juni 1888. Der Eingriff gut ertragen. Staphylom stark vorgetrieben. Die gebrannte Stelle von Fibrin bedeckt. Der untere Theil der Cornea reichlich vascularisirt. Der gelbliche Schein im Bereich des Coloboms unverändert. Augendruck normal. Bisher keine Schmerzen, aber Lichtschein und Projection ungenügend.

30. Juni 1888. Der gelbliche Schein im Colobom stärker. Während der Nacht Schmerzen. Eitrige Glaskörperinfiltration mit Bestimmtheit anzunehmen.

30. Juni 1888. L. Enucleatio bulbi. Als nach Durchschneidung der Conjunctiva bulbi der Rectus internus tenotomirt werden soll, erweist sich die Sclera innig der Tenonschen Kapsel adhärent. Es muss desshalb die Sclera Schritt für Schritt mit der Scheere lospräparirt werden. Nachdem der Bulbus so möglichst herausgeschält ist, wird die Enucleationsscheere eingeführt. Im Moment des Durchschneidens platzt das Staphylom und es spritzt flüssiger Eiter heraus, von dem aber nichts in die Tiefe der Wunde gelangt. Der Bulbus collabirt. Beim Durchschneiden des Sehnerven wird der Bulbus gefenstert. Die Papille wird nachträglich sammt einem Stück vom Opticus herausgeholt. Heilung normal.

Von dem Eiter, der beim Platzen des Bulbus herausspritzt, werden sofort mehrere Deckglastrockenpräparate angefertigt und auf Kokken untersucht. Es fanden sich in allen Präparaten massenhafte Kokkencolonien, die Individuen in denselben meist deutlich zu zweien gelagert.

Der in Müller'sche Flüssigkeit gehärtete Bulbus wird im verticalen Meridian aufgeschnitten, so dass der Schnitt nach innen von dem Staphylom fällt.

An dem Durchschnitt constatirt man folgendes:

Cornea verdickt. Kammer seicht, voll Eiter. Unten besteht ein Colobom. Die Gegend der Iridectomienarbe eitrig infiltrirt, die Cornea wird hier von vorn nach hinten von einem Eiterstreif durchzogen. Die Iris stark verdickt. Die Linse hängt mit der Iris zusammen, sie ist auffallend flach. Der Glaskörper ist vollkommen gleichmässig eitrig infiltrirt. Da der Bulbus hinten gefenstert und ein Theil Glaskörper verloren gegangen ist, so füllt dieser die Bulbuskapsel hinten nicht vollständig aus. Chorioidea stark verdickt.

Die äussere Bulbushälfte wird in Celloidin eingebettet und geschnitten.

An der Schnittreihe lässt sich makroskopisch schon folgendes erkennen:

In die eitrig infiltrirte und an einer Stelle oberflächlich ulcerirte, von vorn nach hinten stark verdickte Iridectomienarbe ist Iris eingeklemmt. Es lässt sich von der Narbe aus ein Eiterstreif continuirlich nach hinten an der Linse vorbei in den Glaskörper verfolgen. Auch das Colobom ist von Eiter ausgefüllt. In der oberen Bulbushälfte wird, je mehr man in der Schnittreihe nach der temporalen Seite kommt, die vordere Kammer seichter, und es beginnt eine centralgelegene Verwachsung der Iris mit der verdickten Cornea. Diese vordere Synechie wird nach aussen immer breiter, die Iris nähert sich immer mehr der Oberfläche. Die Linse ist sehr flach und im oberen Aequator mit der Iris verwachsen. Das adhärente Leukom wird nach der temporalen Bulbusseite hin immer breiter, dünner und ectatisch. Die hintere Kammer dem entsprechend stark vertieft, mit Eiter ausgefüllt, der nach unten mit dem eitrigen Exsudat im Colobom zusammenhängt.

An der dünnsten Stelle des Staphyloms findet sich in der Mittellinie ein oberflächliches Ulcus mit eitrigem Grund. Ein weiterer Defect beginnt temporalwärts dicht an der oberen Corneoscleralgrenze, der dann weiter nach aussen in eine immer breiter werdende Perforation, die der Brennstelle entspricht, übergeht. Die Iris ist am oberen Perforationsrand nach aussen umgeschlagen. Das 1 mm breite Loch ist ausgefüllt von einem dicken Eiterstreif, der sich durch die hintere Kammer an der Linse vorbei in den Glaskörper fortsetzt. Offen-

bar ist beim Platzen des Bulbus während der Enucleation hier vereiterter Glaskörper ausgetreten. Die Linse nimmt in dieser Gegend rasch an seitlicher Ausdehnung ab und ist durch breite Eitermassen vom Ciliarkörper getrennt. Der Glaskörper ist überall dicht eitrig infiltrirt.

Mikroskopische Beschreibung:

Conjunctiva samt Limbus enorm verdickt, eitrig infiltrirt und stark hyperämisch. An der äusseren Oberfläche der eitrig infiltrirten Iridectomienarbe findet sich die erwähnte frische Ulceration mit necrotischem und eitrigem Grunde. Die Eiterung und Necrose setzen sich durch die Narbe fort und es zieht ein stark eitriges Exsudat von der Narbe direct in die Tiefe ins Colobom und an der Linse vorbei in den Glaskörper.

Soweit die Cornea erhalten ist, ist sie verschieden hochgradig infiltrirt und von Gefässen durchzogen. Ziemlich im Hornhautcentrum ist der alte Riss der Descemet'schen Membran und der vernarbte Irisprolaps zu erkennen. Bedeckt ist der Prolaps von einer dicken Epithelschicht. An einer Stelle findet sich hier ein circumscriptes Ulcus mit stark infiltrirtem Grunde. Nach oben von dem Prolaps folgt eine seichte vordere Kammer, die nach der temporalen Bulbusseite zu immer seichter wird.

An Schnitten, die durch die obengenannte Gegend gefallen sind, ist die Iris, soweit sie nicht in die Cornea eingelagert ist, enorm verdickt, eitrig infiltrirt, stark pigmentirt. Der Kammerwinkel ist verklebt. Die Hinterfläche der Iris ist, so weit die Iris nicht ins Staphylom aufgegangen ist, mit der vorderen Linsenkapsel durch ein organisirtes Exsudat verwachsen, in dem jetzt Eiterkörperchen eingewandert sind. Hier findet sich auch an einer Stelle eine kleine, alte, verheilte Linsenkapselperforation mit Bildung eines im Durchschnitt spindelförmigen Kapselstaars. Die Kapselnarbe, sowie der kleine Kapselstaar bestehen aus geschichteter glashäutiger Substanz, zwischen die jetzt Eiterkörperchen reihenweise eingewandert sind. Dieser eitrig infiltrirte Kapselstaar giebt ein zierliches Bild.

Die vordere und hintere Linsenkapsel sind mehrfach gefaltet, zwischen den Linsenfasern liegen weit zerstreut Gruppen von Eiterkörperchen. An der hinteren Linsenkapsel findet sich nahe am unteren Linsenäquator eine circumscripte frische Perforation der Kapsel, durch den eitrigen Process erzeugt. Die Kapselenden sind nach aussen umgerollt und klaffen mäs-

sig breit. Die Linsenfasern sind von der Kapsel durch Eiweisssubstanz abgedrängt. Ein das Kapselloch ausfüllender Eiterstreif ist im Begriff in die Linse einzudringen. Ich komme auf diese Stelle bei dem Kokkenbefund noch zurück. Die Kerne der Linsenfasern sind auffallend länglich und zeigen sehr deutlich die mehrfach erwähnte Körnung (Taf. V, Fig. 5 *abcd*).

An Schnitten, die eine Strecke weiter nach aussen von der eben erwähnten Stelle entnommen sind, erkennt man dann die breite Bulbusperforation, die nahe dem oberen Cornealrand gelegen ist. Der obere Perforationsrand wird von eitrig infiltrirter Cornea gebildet, um die der Irisstumpf sich nach aussen geschlagen hat; der untere Rand wird von infiltrirtem Narbengewebe des Irisprolapses gebildet. In dem in das weite Loch eingelagerten eitrigen Exsudat findet sich Pigment, viel fädiges Fibrin und Linsenfragmente. Es ist nämlich die vordere Linsenkapsel an dieser Stelle weit perforirt und mehrfach gefetzt. Durch das Kapselloch ist Linsensubstanz ausgetreten; die Kapsel ist daher mehrfach gefaltet. Die Rissenden der Kapsel sind scharf. Auch die hintere Linsenkapsel ist hier durchbrochen, und der eitrig infiltrirte Glaskörper ist in die Linse, die hier stark zerfallen ist, vorgedrungen. Von hier aus sind zahlreiche kleinere und grössere Häufchen von Eiterkörperchen zwischen die Linsenfasern nach allen Seiten vorgedrungen. Die Linse hat eine sehr flache Form und besonders in der Gegend des Aequators haben sich die vordere und hintere Kapsel stark genähert. Die äquatorialen Kapselzellen sind gewuchert.

An Schnitten, die noch weiter nach dem temporalen Hornhautrand zu entnommen sind, hat die Linse an Umfang rasch abgenommen und es drängt nun der eitrige infiltrirte Glaskörper in einem breiten Streif zu der Perforationsstelle. Man erkennt hier in dem in der Perforationsstelle liegenden Eiter Reste von Glaskörper- und Zonulafasern, zwischen denen die Eiterkörperchen reihenförmig eingelagert sind.

Die übrigen Theile des Auges befinden sich sämmtlich in einem mehr oder weniger hohen Grad eitriger Entzündung.

Der Ciliarkörper ist hyperämisch und nur mässig stark infiltrirt; die Ciliarfortsätze sind nach vorn gezogen, der Ciliarmuskel etwas zellreicher als normal. Der Innenseite des Ciliarkörpers ist ein breites Fibrinnetz eingelagert, das nur wenig Eiterkörperchen einschliesst.

Während also die eitrige Infiltration des Ciliarkörpers

relativ gering ist, findet sich in der Pars ciliaris eine starke Infiltration mit reichlicher Wucherung der Pigmentzellen. Die Suprachorioidea ist stark ödematös aufgelockert, von fädigem Fibrin durchsetzt.

Die Aderhaut ist fast durchweg enorm verdickt und eitrig infiltrirt. Ihre Gefässe sind überall stark erweitert und mit Blut vollgepfropft, zum Theil erreichen sie ein kolossales Caliber. Auch Blutextravasate fehlen nicht. In dem hinteren Bulbusabschnitt und hier besonders auf der inneren Seite hat die eitrige Infiltration einen sehr hohen Grad erreicht. Die Eitermassen bilden zum Theil buckelförmige Hervortreibungen der Basalmembran. Zahlreiche Eiterstreifen haben die Glashaut durchbrochen und ziehen ins Bulbusinnere.

Das Retinalpigment ist durch das eitrige Exsudat vielfach abgehoben und durchbrochen. Die Zellen sind zum Theil in Degeneration begriffen, zum Theil gewuchert und haben verschiedene Formen angenommen. Einzelne Zellen haben lange Fortsätze, andere sind pyramidenförmig ausgezogen.

Die Retina ist durchweg stark infiltrirt und in eitriger Schmelzung begriffen. Nur an wenigen minder hochgradig veränderten Stellen sind die Schichten noch einigermaassen erhalten. Dagegen ist sie an den Stellen, die den hochgradigsten Aderhautveränderungen entsprechen, in vollständigem Zerfall begriffen und vielfach durch Eiter seicht abgelöst.

Der Opticus ist enorm stark infiltrirt, sowohl in der Nervensubstanz, wie in seinen Scheiden. Die Gefässe im Opticus sind von breiten Eiterstreifen begleitet, die den Gefässscheiden angehören. Auch die Sclera ist mässig stark infiltrirt. Die Gefässscheiden der durchtretenden Ciliargefässe sind eitrig infiltrirt. Besonders ausgesprochen ist die eitrige Infiltration der Scheiden der Venae vorticosae; die enorm hyperämischen Venen sind von einem dichten Eiterring umgeben. Bemerkenswerth ist, dass die Zahl der weissen Blutkörperchen in diesen Venae vorticosae beträchtlich zugenommen hat. Innerhalb der Gefässe sieht man auf dem Durchschnitt kleinere und grössere Gruppen von Eiterkörperchen zwischen den rothen Blutkörperchen liegen, zum Theil der Gefässwand benachbart.

Der Glaskörper ist fast ganz gleichmässig in eine Eitermasse verwandelt. Nur an vereinzelten Stellen und zwar besonders in der nächsten Umgebung des Ciliarkörpers finden sich fibrinöse Netze. Auch einzelne haemorrhagische Herde sind anzutreffen. An einzelnen Stellen sieht man zwischen den Ei-

terkörperchen, deren Kerne schlecht gefärbt sind, amorphes Eiweiss.

Auch in diesem Fall kann man eine von der Ora serrata anhebende, peripher gelegene reihenförmige Anordnung der Eiterkörperchen constatiren. Zwischen den Reihen sieht man Glaskörperfasern.

Auch hinter der Linse trifft man reihenförmige Züge von Eiterkörperchen an, deren Anordnung zum Theil durch Glaskörperfasern, zum Theil durch Zonulafasern bedingt ist.

Der Heftigkeit der Entzündung entsprechend ist auch der Befund der Mikroorganismen ein massenhafter.

Es finden sich massenhafte Kokkenhaufen in der Ulceration der Iridectomienarbe. Von dort lassen sie sich in grossen Zügen quer durch die eitrig infiltrirte und zum Theil necrotische Narbe bis in das Exsudat in der vorderen Kammer verfolgen. Auf der vorderen Linsenkapsel habe ich zahlreiche Gruppen von Kokken gefunden und weiter an der Linse vorbei in den Glaskörper verfolgt. Weitere Kokkenhaufen sind gelegen auf der centralen Ulceration des Staphyloms. Sie sind auch hier in das Gewebe hineingedrungen. Auch in dem Eiter, der die Perforationsöffnung ausfüllt, sind dieselben Kokken anzutreffen.

Höchst beachtenswerth ist die Verbreitung und das Verhalten der Kokken in dem Cornealepithel (Taf. V, Fig. 6). Die Kokken durchsetzen in schmalen reihenförmigen Zügen das Epithel auf weite Strecken, indem sie sich zwischen die Epithelzellen in den intercellularen Lücken vorgeschoben haben. Und zwar findet man diese Züge nicht nur im Plattenepithel, sondern besonders schön auch im Cylinderepithel. Die Zellen sind vollständig umsäumt von Kokken. Zwischen den Fusszellen liegen sie auf der Bowman'schen Membran zu kleinen Haufen, sonst haben sie die Lücken zwischen zwei Zellen als schmale Züge ausgefüllt (Tafel V, Fig. 6). Es giebt dieses Umwuchertsein der Zellen von regelmässigen Kokkenzügen dem Epithel ein höchst zierliches Aussehen. Die Zellkerne sind schwach gefärbt. An anderen Stellen ist das Epithel gelockert und im Abstossen begriffen. Dort sind dieselben vollständig übersät mit Kokken. Diese Durchwucherung des Epithels mit mokken hat eine grosse Ausdehnung gewonnen. Denn bis auf Kehrere mm von dem Ulcus entfernt findet man im sonst normalen Epithel solche Kokkenzüge.

Im Glaskörper finden sich massenhafte Kokkencolonien,

die zum Theil in langen zusammenhängenden Zügen in die Tiefe dringen, zum Theil mehr diffus zwischen den Eiterkörperchen gelagert sind. Andere Stellen des Glaskörpers sind wieder frei von Kokken; so werden sie in der nächsten Umgebung des Ciliarkörpers, soweit das Fibrin reicht, vermisst. In der Tiefe des Glaskörpers kann man Kokkenzüge bis zur Retina verfolgen. Sie haben vielfach die in eitriger Schmelzung begriffene Retina durchwuchert und sind in das subretinale Exsudat vorgedrungen. Hier trifft man sie vielfach zwischen den Pigmentzellen an und weiterhin auf und in der Chorioidea. Gerade an den Stellen, wo die eitrige Chorioiditis ganz besonders hochgradig ist, wo ganze Eiterzüge von der Chorioidea ausgehen und das Pigmentepithel durchbrechen, findet man grössere Haufen Kokken auf und in der Aderhaut. Sie liegen frei im Gewebe und nirgends in Gefässen, so dass embolische Processe mit Sicherheit ausgeschlossen werden können.

In der Linse habe ich Kokken einmal zwischen den von aussen eingewanderten Eiterhäufchen gefunden. Sodann habe ich zwischen den Linsenfasern kleine rundliche und ovale bläschenartige Gebilde gefunden mit scheinbarer Umhüllungsmembran, in denen kleine Häufchen von Kokken und kurzen Stäbchen beisammenlagen (Taf. V, Fig. 7 *a*, *b*) Kerne konnte ich in den Bläschen nicht finden. Wahrscheinlich sind es Lücken zwischen den Linsenfasern, in denen die Mikroorganismen selbständig weiter gewuchert sind. Beachtenswerth ist der Befund an der spontanen Linsenperforation. Dort finden sich am weitesten nach den Linsenfasern zu in dem amorphen Eiweiss ganz massenhafte Kokkencolonien. In einiger Entfernung nach aussen davon liegen die durch das Loch der Kapsel eindringenden Eitermassen.

Der Form nach haben wir hier kleine, meist zu zweien liegende, grosse Colonien bildende Kokken vor uns, die ganz denen entsprechen, die ich sofort nach der Enecluation in den Deckglastrockenpräparaten gefunden habe. Die Grösse schwankt nur an einzelnen Stellen, sonst sind sie ziemlich gleich gross. Sie haben keine Neigung zur Kettenbildung. Vielfach fand ich zwischen den Kokken kleine Stäbchen vor.

Epikrise.

Wir haben es zu thun mit einem Auge, das in Folge früherer Perforation mit Irisprolaps nach aussen ein Par-

tialstaphylom davontrug. Ohne nachweisbare Ursache wurde das Auge von einer frischen nach wenigen Tagen zur Panophthalmitis führenden eitrigen Entzündung befallen. Klinisch konnte man auf dem Staphylom nahe am oberen Rand eine kleine eitrige Ulceration bemerken. Bei der Trübung der übrigen Cornea konnte nicht sicher beurtheilt werden, ob der Process schon auf den Glaskörper übergegangen sei. Da der Lichtschein von der Patientin noch gut angegeben war, so wurde der Versuch gemacht, die Eingangspforte der Infection gründlichst durch Brennen mit dem Pacquelin zu zerstören. Waren die Mikroorganismen noch nicht in die Tiefe gedrungen, so konnte es nur so gelingen, den Bulbus zu retten. Doch zeigte es sich in den folgenden Tagen, dass die Eiterung schon die Tiefe ergriffen hatte.

Der anatomische Befund hat dadurch gelitten, dass die Verhältnisse durch den therapeutischen Eingriff verändert sind, und dass bei der Operation der Bulbus vorn geplatzt und hinten gefenstert ist. Wie die Verhältnisse bei dem Beginn der Erkrankung gelegen und auf welchem Wege die Infection zu Stande gekommen ist, kann anatomisch nicht sicher mehr erwiesen werden. Jetzt findet sich eine breite Perforation des Staphyloms, die mit eitrigem Exsudat ausgefüllt ist. Es ist dieses die Stelle, an der klinisch ein rundliches Ulcus constatirt war. Durch das Brennen und das Platzen des Bulbus an dieser Stelle entstand die breite Perforation. Das in der Oeffnung liegende Exsudat ist eitriger Glaskörper. Auch die Linse ist an dieser Stelle durch das Eingehen mit dem Pacquelin von vorn nach hinten perforirt. Nach dem klinischen Befund ist diese Stelle als der Infectionsherd anzusehen.

Doch wäre auch noch eine andere Möglichkeit als die Infectionsquelle vorhanden. Wir finden nämlich auch in der alten Iridectomienarbe, in der die Iris eingeheilt ist, einen selbstständigen Infectionsherd. Von einer oberfläch-

lichen Ulceration aus ist die ganze Narbe stark eitrig infiltrirt und die eitrige Exsudation setzt sich unmittelbar auf das Colobom und auf den Glaskörper fort. Von dem Geschwür der Narbe aus lässt sich ein dichter Kokkenzug bis in den Glaskörper verfolgen. Da die Linse mit dem oberen Ciliaransatz der Iris durch eine breite hintere Synechie fest verwachsen ist, so besteht unten zwischen Ciliarkörper und Linsenrand ein breiter Zwischenraum; die Linse war etwas nach oben verschoben. Wenn also durch die Iridectomienarbe Kokken ins Augeninnere gelangten, — und man kann sie da überall verfolgen, — so war die Gelegenheit zu Glaskörperinfection äusserst günstig.

Also entweder hat die Ulceration des Staphyloms — und das ist das wahrscheinlichere — oder der eitrige Process an der Iridectomienarbe die Ursache der tiefen Infection abgegeben. Für beide Stellen war das Uebergehen auf die Tiefe begünstigt, da der Glaskörper schutzlos preisgegeben war.

Die von aussen in den Glaskörper gelangten Kokken haben sich enorm rasch nach hinten in denselben verbreitet und haben bei ihrem infectiösen Charakter innerhalb weniger Tage eine hochgradige eitrige Entzündung fast aller Theile des Auges herbeigeführt. Die relativ geringe Cyclitis purulenta erklärt sich wohl so, dass die Kokken hauptsächlich in die Tiefe des Glaskörpers gewuchert und so dem vorderen Gefässgebiet entzogen sind. Der Glaskörpereiter ist zum allergrössten Theil sicher von der Aderhaut und der Retina geliefert. Beide sind enorm stark afficirt dagegen ist der Ciliarkörper von Fibrin bedeckt. Dass die Patientin anfangs noch guten Lichtschein gehabt haben will, ist sicher unrichtig, da die Retina so vollkommen destruirt ist. Die Patientin hat offenbar durch Rathen getäuscht. Bekanntlich ist ja die Lichtscheinprüfung ein sehr feines Erkennungsmittel tiefer Eiterung.

Von den vorhandenen Linsenkapselperforationen ist die

eine alt und durch eine Kapselnarbe geschlossen. Die beiden Perforationen am oberen äusseren Linsenrand, gegenüber der breiten Bulbusperforation sind durch das Brennen mit dem Pacquelin entstanden. Die Spitze wurde, um den localen Herd zu zerstören, tief in das Staphylom eingeführt. Die vierte Perforation nahe am unteren Rand der hinteren Kapsel, dem medialen Rand der Iridectomienarbe entsprechend, ist offenbar durch die Eiterung entstanden.

Besondere Beachtung verdient noch der Befund, dass die Epithelzellen der Cornea auf grosse Strecken von den Kokken vollkommen umwachsen sind. Die Kokken haben sich an die intercellularen Lücken gehalten, die sie zum Theil vollkommen ausfüllen. Auf mehrere Millimeter Entfernung von der Ulceration findet man noch Kokken zwischen dem Epithel.

Dieser Befund hat auch allgemeines Interesse, da anzunehmen ist, dass ähnliches bei schweren infectiösen Hornhautprocessen auch sonst vorkommen kann. Vielleicht erklärt sich so bei Hornhautulceration das Weiterkriechen des Processes und die Reinfection von Geschwüren in Fällen, bei denen durch energisches Brennen der locale Infectionsherd zerstört scheint. Wenn die Kokken auf grössere Entfernungen im Epithel fortzukriechen vermögen, so ist es in solchen Fällen fast unmöglich, alle Mikroorganismen durch therapeutische Eingriffe zu vernichten.

Fall XIII (Taf. IV, Fig. 4).

Panophthalmitis incipiens nach peripherer vorderer Synechie.

Frau Friederike Cassel aus Nordstemmen, 35 Jahre.

Patientin litt im Alter von acht Jahren an lang dauernder Entzündung des linken Auges, in Folge deren ein Fleck zurückblieb. Sie konnte nur grössere Gegenstände mit dem Auge erkennen. Vor vierzehn Tagen trat eine frische Entzündung auf ohne sicher bekannte Veranlassung, die rasch das

Sehvermögen vernichtete. Möglicherweise habe beim Rübenausroden eine geringfügige Verletzung stattgefunden.

10. November 1885. Status praesens. Eitrige Iridocyclitis, von einem alten vernarbten Irisvorfall am innern Hornhautrand ausgehend. Der Irisvorfall ist ohne merkliche Prominenz mit Verziehung der Pupille nach innen geheilt. Vordere Kammer seicht, die Iris grün verfärbt, von einer dünnen Exsudatschicht bedeckt. Die Pupille ist durch ein Exsudat vollkommen verschlossen. Kammerwasser getrübt. Die Stelle des alten Irisvorfalls ist etwas infiltrirt und oberflächlich ein wenig ulcerirt. Am unteren Hornhautrand findet sich eine frische Phlyctäne. Augendruck normal. Lichtschein fast ganz aufgehoben.

Therapie: Ungt. Jodof. Warme Umschläge.

Der Prozess nahm rasch zu, so dass nach wenigen Tagen das Bild einer beginnenden Panophthalmitis sich entwickelte. Nachts hatte Patientin heftige Schmerzen.

17. November 1885. Chemosis, Lidschwellung. Die Verhältnisse an der Cornea haben sich wenig verändert, nur hat sich das kleine phlyctänuläre Geschwür am unteren Hornhautrand vascularisirt. Absolute Amaurose.

Enucleatio bulbi. Die Tenon'sche Kapsel ist schon derb infiltrirt. Beim Durchtrennen der Externussehne entleert sich etwas dünnflüssiger Eiter, obwohl die Sclera nicht angeschnitten sein konnte. Es wird deshalb von der weiteren Durchschneidung der Sehne Abstand genommen. Vielmehr wird die Tenon'sche Kapsel am Bulbus gelassen und hinter ihr das Gewebe durchtrennt, worauf die Opticusdurchschneidung glatt gelingt. Während der weiteren Operation entleert sich weiter kein Eiter.

Die Untersuchung des frischen Bulbus lässt hinter der Insertion des Rectus externus eine kleine, von stark verdünnter Sclera umgebene rundliche Oeffnung erkennen, aus der auf leichten Druck sich noch etwas Eiter aus dem Bulbusinnern entleert.

Es wird sofort auf drei Agarröhrchen geimpft, und es werden mit etwas Secret zwei Deckglastrockenpräparate angefertigt.

22. November 1885. Der Impfversuch hat nur auf zwei von den drei Röhrchen umschriebene Culturen von Staphylococcus albus geliefert.

Die mikroskopische Untersuchung der frischen, gefärbten

Präparate ergiebt zunächst an einem derselben eine ziemlich spärliche Menge von Doppelkokken von mittlerer Grösse, einmal auch zu vieren zusammen liegend. Ihr Durchmesser beträgt ca. 0,68 μ. Daneben kommen noch Colonien kleinerer Kokken vor, die schlecht gefärbt sind. An dem anderen Präparat finden sich viel zahlreichere Gruppen kleinerer Kokken, während die oben erwähnten grösseren in derselben spärlichen Menge vorkommen. Die kleinen Kokken finden sich in Gruppen bis zu 50 beisammen von etwas verschiedener Grösse und mit Andeutung von Theilungen. Die durchschnittliche Grösse beträgt 0,5 μ. In beiden Präparaten finden sich noch stäbchenartige Gebilde in geringer Menge, von denen ein Theil sich bei stärkster Vergrösserung in Kokkenketten auflösen lässt.

Das Auge wird im verticalen Meridian aufgeschnitten und in Celloidin eingebettet. Die beiden Hälften werden dann noch durch einen Horizontalschnitt in je ein oberes und unteres Viertel getheilt.

Sectionsbefund. An der inneren Bulbushälfte erkennt man am medialen Hornhautrand ein oberflächliches, ulcerirtes, nicht prominirendes Leukom.

An dem verticalen Durchschnitt ist Folgendes zu bemerken: In der mässig tiefen vorderen Kammer liegt ein Rest von Exsudat. Cornea hier normal.

Der Glaskörper ist stark eitrig infiltrirt, besonders dicht sein unterer Theil. Die Hinterfläche der Linse ist von einer gleichmässigen Eiterschicht bedeckt. In der oberen Bulbushälfte strahlen vielfache verschieden breite und zum Theil zusammenhängende Eiterstreifen in die Tiefe, von noch ziemlich durchsichtiger Glaskörpersubstanz geschieden. In der unteren Bulbushälfte sind sie dagegen zu einer compacten Eitermasse verschmolzen, die bis zur Papille reicht. Daselbst scheint auch der Glaskörper durch eitriges Exsudat seicht abgelöst zu sein.

Die Iris, Ciliarkörper, Chorioidea mässig verdickt. Die Retina ist im hinteren Bulbusabschnitt ganz enorm verdickt und von röthlichen Streifen durchsetzt. Der Horizontaldurchschnitt der medialen Bulbushälfte trifft den Anfang des adhärenten Leukoms.

Man erkennt schon makroskopisch an der angelegten Schnittreihe Folgendes: Das adhärente Leukom ist peripher gelegen. Der Pupillarrand löst sich von der Cornea ab und zieht zur Linse hinüber. Die vordere Kammer ist mässig tief. Etwa 3 mm von der Corneoscleralgrenze entfernt liegt die alte Per-

forationsstelle der Cornea, in die die Iris bis fast zur Oberfläche eingeheilt ist. An dem Pigmentstreifen kann man die Lage der Iris verfolgen. Die Perforationsstelle war nicht sehr breit. Die Stelle ist jetzt eitrig infiltrirt. Es setzt sich ein Exsudatstreifen als gelblicher Zapfen in die Hinterkammer fort, und von dort lässt sich ein zwischen verdickter Iris und Linse gelegener Eiterstreifen um den Linsenäquator in den Glaskörper verfolgen. Dieses Exsudat der Hinterkammer ist von der vorderen Kammer getrennt durch den von der Perforationsstelle nach der Linse ziehenden Irisschenkel. Die Linse scheint ein wenig nach dem Leukom zu gehoben zu sein. Auf der Spitze des nicht ectatischen Leukoms findet sich eine kleine Einsenkung, ein grösserer Substanzverlust lässt sich an dem Durchschnitt nicht nachweisen.

Mikroskopischer Befund (Taf. IV, Fig. 4).

Die Perforationsstelle der Cornea ist kenntlich durch die unterbrochene und an den Enden stark gefaltete Descemet'sche Membran. Die Cornea verdünnt sich an der Stelle der Perforation rasch. Das narbig veränderte und mit der Cornea verschmolzene Irisgewebe ist stark verändert, von unregelmässigen Pigmentwucherungen durchsetzt, reichlich vascularisirt und nach aussen nur noch bedeckt von einer dünnen Schicht eines jetzt aufgelockerten Narbengewebes. Die narbige Veränderung der Corneagrundsubstanz setzt sich noch eine Strecke weit nach den Seiten fort. Man findet noch viel Gefässe in der Substanz der Hornhaut. Die vordere Synechie ist stark pigmentirt, frisch eitrig infiltrirt und vielfach auch von Blutungen durchsetzt. Die Pigmentschicht der Iris ist mehrfach unterbrochen. Das periphere Stück des medialen Irisabschnittes ist bis zur Synechie verdickt, infiltrirt, pigmentirt, mit der Hinterfläche der Cornea verklebt. Der Kammerwinkel verwachsen. Gerade an der dünnsten Stelle der vorderen Synechie findet sich ein kleines frisches Ulcus. Das Epithel ist zum Theil ganz defect, zum Theil besteht es nur aus einer ganz dünnen, unregelmässigen Schicht, ist aufgelockert und von Eiterkörperchen durchsetzt. Der Geschwürsgrund wird gebildet theils von freiliegendem Irisgewebe, theils von aufgelockerten, zerrissenen und theilweise necrotischen Narbengewebsfasern, die durch necrotische Massen, Blut, Eiter auseinander gedrängt sind. Diese eitrig infiltrirte Zerfallsmasse setzt sich direct in die Tiefe — die hintere Kammer — fort.

Die vordere Kammer ist durch den absteigenden Irisschenkel abgeschlossen.

Die Cornea ist auch seitlich von dem Geschwür überall zellreicher als normal.

Das Irisgewebe ist überall verdickt, pigmentirt und eitrig infiltrirt. Der Raum der hinteren Kammer zwischen Irishinterfläche und Linse ist ausgefüllt von einem zum Theil organisirten Exsudat, das jetzt reich an Fibrin ist und eitrige Infiltration aufweist. Das Exsudat steht am Linsenäquator direct im Zusammenhang mit dem eitrig infiltrirten Glaskörper. Der Linsenkapsel liegt ein dichter Eiterstreifen auf, der sich continuirlich auf die Hinterfläche verfolgen lässt. Man erkennt zwischen den Eiterkörperchen noch bindegewebsähnliche Fasern, die älteren Ursprungs sein müssen. Auch hier trifft man neben reichlichen Fibrinnetzen Pigmentzellen und freie Körner vielfach an. Die Exsudation zwischen Iris und Linsenkapsel setzt sich auch nach der anderen Seite fort nach der vorderen Kammer zu. Die vordere Kammer selbst ist von eiweisshaltiger Flüssigkeit, die wenig Zellen enthält, ausgefüllt.

Am medialen Hornhautrand ist der Limbus durch Einlagerung feinkörniger Massen und Fibrin enorm verdickt. Das Epithel ist zum Theil defect und die Oberfläche ulcerös. An der Oberfläche mangelt jede Kernfärbung. In der Tiefe ist Blut in das Gewebe ergossen, wohl in Folge der Enucleation, und es hat von allen Seiten her eine starke Einwanderung von Eiterkörperchen stattgefunden. Die Schichten der Grundsubstanz der Cornea sind auch infiltrirt. Die Ulceration, die aus einer Phlyctäne entstanden ist, erstreckt sich vom Limbus aus auf die Conjunctiva bulbi.

Der Ciliarkörper und Ciliarmuskel sind an der der vorderen Synechie entsprechenden Stelle atrophisch, pigmentirt und Sitz einer frischen eitrigen Infiltration. Die Pars ciliaris retinae ist enorm verdickt, stark pigmentirt und eitrig infiltrirt.

Die Chorioidea ist überall mässig verdickt, hyperämisch, von Blutungen stellenweise durchsetzt und verschieden dicht eitrig infiltrirt.

Das Retinalpigment ist vielfach seicht abgehoben, die Zellen sind unregelmässig gestaltet, haben zum Theil pyramidenartige Fortsätze, sind durch Fibrin und Eiterkörperchen auseinander gedrängt.

Die Retina selbst ist überall ziemlich hochgradig destruirt. Die Stäbchen- und Zapfenschicht in den verschieden-

sten Stadien des Zerfalls anzutreffen. Die Elemente der äusseren Körnerschicht sind stark nach hinten ausgewachsen. Breite Eiterstreifen ziehen der Retina entlang und haben Abhebungen des Glaskörpers veranlasst. Auch Fibrinmassen sind in die Retina eingelagert und ihrer Innenfläche zum Theil aufgelagert. Besonders auffallend ist eine enorme Verdickung der Retina am hinteren Augenpol, die bedingt ist durch Einlagerung einer dicken Schicht parallelfädigen Fibrins in die innerste Abtheilung der Netzhaut, der nur wenige Eiterkörperchen beigemengt sind. Von Nervenfasern ist nichts mehr zu erkennen.

Die Papille ist enorm geschwollen, der Opticuseintritt stark infiltrirt, die Retinalgefässe hyperämisch, die Scheiden stark eitrig durchsetzt.

Die Glaskörperinfiltration ist stellenweise überaus dicht. Man erkennt meist zwischen den Eiterkörperchen noch Fibrinfäden. An weniger dicht infiltrirten Stellen liegt zwischen den Eiterkörperchen, die gern zu schmalen Streifen den Glaskörper durchsetzen, eiweiss- und fibrinreiche Glaskörpersubstanz. Der Eiter umgiebt die Hinterfläche der Linse besonders dicht; vorn lässt sich ein directer Zusammenhang nachweisen zwischen Exsudat der hinteren Kammer, die ihren Anfang an der Ulceration der vorderen Synechie nimmt, und dem Glaskörper. Zwischen den Eiterkörperchen finden sich auch hier vielfach Häufchen kleiner, verschieden grosser, stark gefärbter Körnchen, die wohl aus zerfallenen Kernen stammen. Ferner trifft man fettkörnchenzellenähnliche grosse Zellen an. Mehrfach haben sich die Kerne der Eiterkörperchen schlecht gefärbt.

Besondere Beachtung verdienen noch merkwürdige Gebilde, die sich in dem Glaskörper an verschiedenen Stellen finden. Sie treten besonders schön hervor bei Färbung mit Hämatoxylin-Eosin, wobei sie sich blau färben und deutlich abstechen von der rothen Färbung des Fibrins und des amorphen Eiweisses. Man sieht die Glaskörpersubstanz an Stellen, wo keine Eiterkörperchen liegen, durchzogen von schmalen Streifen, die untereinander zusammenhängen und verschiedene Figuren bilden. An einer Stelle haben sie die Form von Sternen, die nach verschiedenen Seiten lange Fortsätze aussenden, die mit den Fortsätzen benachbarter Knoten zusammenhängen. Sie erinnern an knochenkörperähnliche Gebilde. Dadurch, dass die Fortsätze verschieden lang sind, liegen die Knotenpunkte näher zusammen und bilden dichtgelagerte netzähnliche Gebilde. Die Zwischen-

räume sind ausgefüllt von Eiweissubstanz. Die Begrenzungsfiguren sind homogen, lassen nirgends Kerne oder die Abkunft von Zellen erkennen. An anderen Stellen sind die Fortsätze länger und es werden dadurch grössere alveoläre Formen gebildet. Dicht daneben zeigen die Gebilde wieder eine andere Anordnung, indem sie zu langen concentrischen Schalen zusammen liegen, die eine membranöse Beschaffenheit vermuthen lassen. Umgeben sind diese Bildungen von Eiterkörperchen. Am Rand erkennt man deutlich, dass sie auch eine Strecke weit zwischen die Eiterkörperchen sich verfolgen lassen, bis sie frei enden. In dem hinteren Abschnitt des Glaskörpers bilden sie in dem von Eiterung freien Theil langgestreckte Züge von breiteren Bändern, die ebenfalls zusammenhängen, aber keine Centren bilden. Sie sind hier deutlich fein punktirt. Hier haben sie das Aussehen von Eisfiguren.

Noch eine Stelle bedarf kurzer Erwähnung, nämlich die Perforationsstelle des Bulbus aussen, die während der Enucleation bemerkt wurde. Der Glaskörper ist an dieser Stelle besonders stark infiltrirt. Die Retina ist necrotisch zerfallen und auch in der Umgebung des Loches hochgradig eitrig infiltrirt, ebenso ist die Aderhaut vollkommen durchbrochen. Das Retinalpigment fehlt; am Rande ist es durch Eiter mehrfach zerrissen. Die Enden der Aderhaut und Retina sind nach aussen umgeschlagen. Das Loch in der Sclera ist kleiner, als das der innern Membranen. Die Enden der Sclera sind necrotisch, von feinkörniger Eiweisssubstanz und Fibrin durchsetzt; auch etwas Blut hat sich in die innersten Schichten ergossen. Die Enden sind verdünnt und nach innen eingeschlagen. Die Faserung der Sclera hat an Deutlichkeit verloren. Am Rande des Loches sind die Fasern zerrissen und gewellt. Die umgebende Zone der Sclera ist ein wenig infiltrirt; soweit die Necrose reicht, mangelt jede Kernfärbung. Durch das Loch hat sich eitrig infiltrirter Glaskörper nach aussen gedrängt und liegt in der Oeffnung frei zu Tage. Auch weniger stark infiltrirter Glaskörper ist vorgedrängt, er zeigt an dieser Stelle besonders schön die oben erwähnten Gebilde.

Mehrfache Veränderungen zeigt auch die Linse, an die von hinten her der eitrige Glaskörper stösst, und der vorn das eitrig fibrinöse Exsudat zwischen Iris und Linse aufliegt, hier dicht auf der Linsenkapsel eine regelmässige Eiterschicht bildend.

Das vordere Kapselepithel ist an einigen Stellen gewuchert und liegt in mehreren Schichten übereinander, einen frischen

Kapselstaar darstellend. Neben der Wucherung sieht man aber auch Stellen, wo das Epithel necrotisch geworden ist. Die Necrose erstreckt sich auch auf die Wucherung der Epithelzellen. Zwischen Vorderkapselepithel und Linsenfasern liegt auf grosse Strecken geronnenes Eiweiss. Auch zwischen Hinterkapsel und Linsenfasern ist eine breite Eiweissschicht eingelagert.

Beachtung verdient ferner eine in Entstehung begriffene spontane Kapselperforation, die an einer circumscripten Stelle der Vorderkapsel nahe am medialen Aequator gelegen ist (Taf. V, Fig. 8 *a b c d*). Der Linsenkapsel ist an dieser Stelle aufgelagert ein schwartiges Gewebe, von der früheren Entzündung herrührend, und Eiter, der von der frischen Panophthalmitis stammt. An der Linsenkapsel findet sich nun eine circumscripte Einsenkung der Oberfläche, die letzte benachbarte Auflagerungsschicht, die eine Art Deckmembran bildet, ist nach innen eingebogen. Vereinzelte Eiterkörperchen haben sich in die Kapsel eingesenkt. Es macht den Eindruck, als sei die Kapsel an dieser Stelle erweicht, denn am Rand der kleinen Lücke erkennt man eine zum Theil geradlinige, zum Theil gezackte Contour. Die Kapselsubstanz zwischen den Contouren hat auch ein homogenes Aussehen, doch ist sie von der übrigen Kapsel durch diese Contour abzugrenzen.

Fast in jedem Schnitt findet man ein oder zwei Eiterkörperchen in diesem sich bildenden Loch stecken. An einer Stelle liegen vier Eiterkörperchen neben einander und füllen so gerade die betreffende Stelle aus. Ab und zu stösst man auch auf ein rothes Blutkörperchen, das sich eingedrängt hat, und auch auf vereinzelte freie Pigmentkörner. An einer Stelle ist offenbar die erweichte Masse verschwunden, denn dort klaffen die beiden Enden, ohne Zwischensubstanz zu besitzen.

An den Eiterkörperchen, die in die Kapsel eingedrungen sind, kann man zum Theil eine längliche Form und einen länglichen Kern constatiren. Sie zwängen sich zwischen Linsenkapsel und Epithel. Es sind aber erst ganz vereinzelte Eiterkörperchen in die Linse eingedrungen und haben sich zwischen Epithel und Linse eingedrängt. An einer Stelle ist der Epithelbelag durch ein Häufchen amorphes Eiweiss, in dem vereinzelte Eiterzellen liegen, seicht abgehoben. Es handelt sich eben um die allerersten Anfänge einer Linsenkapselperforation; man kann die eindringenden Zellen zählen.

Von Kokken habe ich an der Perforationsstelle nur ver-

einzelte gefunden. Auch zwischen Epithel und Linsenkapsel konnte ich vereinzelte unzweifelhafte Kokken finden. Eine Beziehung, ob sie zuerst durchgegangen waren und dann erst die Eiterkörperchen nach sich gezogen haben, konnte ich aber nicht sicher nachweisen, dazu fand ich sie zu spärlich.

Auffällig ist ferner die starke Körnung der Kerne der jüngsten Fasern (Taf. V, Fig. 5 *ef*). Sie sind stark in die Länge gezogen, schmaler als sonst und enthalten zahlreiche unregelmässig geformte, meist runde Körner, der verschiedensten Grösse, die sich intensiv färben, während die dazwischenliegende Kernsubstanz ungefärbt ist.

Sodann bietet eine Stelle der Hinterkapsel dicht hinter der medialen Aequatorialzone einen besonderen Anblick. Der Aequatorialteil der Linsenkapsel und das erste Ende der hinteren Kapsel ist deutlich verdickt (Taf. V, Fig. 9). Von dieser verdickten Kapsel löst sich ein breites, etwa die Hälfte der Dicke betragendes glashäutiges Blatt ab, das sich nach vorn zuspitzt und in mehrere dünnere Blätter auflöst, die sich in dem Eiter verlieren. Die Abspaltung wird bewirkt durch eingekeilte eitrige Massen. Es macht den Eindruck, als entspräche die Stelle dem Ansatz der Zonula und als seien die faserigen Enden Zonulafasern. Von dem Abspaltungswinkel aus lässt sich eine Contour weit nach hinten verfolgen. Am hinteren Pol hat die hintere Kapsel normale Dicke.

Die Untersuchung auf Kokken hat ein positives Resultat ergeben. Es finden sich in der kleinen Ulceration der vorderen Synechie noch deutliche Kokkenhaufen, die zum Theil zwischen die Hornhautlamellen eingelagert sind, zum Theil die Oberfläche einnehmen. Neben den gut gefärbten Kokkenhaufen liegen auch auf dem Grund der Ulceration in dem necrotischen Gewebe Haufen von nicht oder nur sehr schlecht gefärbten Kokken ähnlichen Gebilden, die den Eindruck von abgestorbenen und im Absterben begriffenen Kokken machen. Weiter kann man die Kokken antreffen in dem Exsudat der Hinterkammer, wo sie zum Theil auf der Linsenkapsel liegen. Dass ich auch vereinzelte Kokken in der Perforationsstelle und unter der vorderen Linsenkapsel gesehen habe, ist schon erwähnt. Grosse Massen sind sodann im Glaskörper entwickelt, die zwischen den Eiterkörperchen liegen. Sie sind weit nach hinten zu verfolgen. An der Stelle, wo die Perforation der Bulbuskapsel von innen nach aussen stattgehabt hat, sieht man grössere Haufen liegen. Doch lässt sich über das nähere Verhalten vor

der Perforation nichts mehr sicher sagen, da jetzt der vordrängende Glaskörper die Perforationsstelle einnimmt. Die Kokken liegen zu Haufen zusammen, es fällt stellenweise ihre Grössendifferenz auf. Auch zu kurzgliedrigen Ketten haben sie sich ab und zu zusammen gelegt, während sie sonst keine Neigung zu Kettenbildung haben.

Epikrise.

Die Pathogenese dieses Falles ist durch die anatomische Untersuchung klar gestellt und in Uebereinstimmung gebracht mit der klinischen Auffassung. Wahrscheinlich in Folge einer geringfügigen Verletzung ist eine kleine Ulceration der alten peripheren vorderen Synechie entstanden, die bei der Resistenzlosigkeit der dünnen Narbe die Infection der tiefen Theile des Auges ermöglicht hat, sodass schon nach vierzehn Tagen eine Panophthalmitis ausgebildet war. Der Weg, den die Kokken genommen haben, lässt sich noch nachweisen, aber auch ohne Nachweis der Mikroorganismen spricht der anatomische Befund zwingend dafür, dass der eitrige Process von dieser Stelle aus durch die hintere Kammer am Linsenäquator vorbei in den Glaskörper übergegangen ist. Auch hier stehen die Folgezustände der Glaskörperinfection in gar keinem Verhältnis zu dem Befund an der Eintrittsstelle der Mikroorganismen. Wir haben eine hochgradige eitrige Entzündung der verschiedenen tiefen Theile vor uns mit hochgradiger Glaskörperinfiltration. Nach aussen unter der Sehne des Rectus externus ist es sogar zu einem Durchbruch des Eiters nach aussen unter die Conjunctiva gekommen. Der Perforation ist eine circumscripte Necrose der Bulbushüllen vorhergegangen. Da sich an dieser Stelle grössere Kokkenhaufen finden, so muss man annehmen, dass die Kokken hier besonders stark gewuchert waren und die Necrose veranlasst haben. Wie die Culturversuche von Eiter, der dieser Stelle entnommen war, bewiesen, handelte es sich in unserem Fall wenigstens theilweise um den weissen Staphylokokkus.

Von den übrigen Befunden dieses Auges möchte ich zunächst die beginnende Perforation der Linsenkapsel herausgreifen und bei dieser Gelegenheit eine kurze Bemerkung zu der Kapselperforation durch Eiterung machen. In drei der von mir untersuchten Fälle war die Kapsel durchbrochen, im Fall Dunkel, im Fall Pabst und hier.

Deutschmann[1]) hat ja experimentell beim Kaninchen Kapselusur und -perforation durch Eiterungsprocesse erzeugt. Nur über das wie ist er zu keinem positiven Resultat gelangt, wenn er auch versucht hatte, den von Leber ausgesprochenen Gedanken, dass die Kapsel durch chemische Stoffe aufgelöst würde, zu bestätigen. Die damaligen Versuche und Untersuchungen vermochten aber nicht zu entscheiden, ob die Kokken oder ob die Eiterkörperchen die Perforation bewirkten.

Ueber das wie ist auch jetzt noch keine sichere Antwort zu geben. Denn wenn man auch den Eiterkörperchen eine histolytische Wirkung, wie sie von Leber neuerdings näher erforscht ist, zuzuschreiben berechtigt ist, so wäre doch der eine Punkt nicht erklärt, dass die Kapselperforation nicht häufiger beobachtet wird und dass, während die ganze Linse in Eiter eingebettet liegt, nur an einer Stelle der Durchbruch erfolgt. Es muss also noch ein besonderes Moment hinzutreten, denn den gewöhnlichen Eiteransammlungen gegenüber erweist sich die Kapsel widerstandsfähig. Wahrscheinlich spielen die Kokken selbst eine grosse Rolle dabei, indem sie eine Erweichung der Kapsel verursachen und die Eiterkörperchen nach sich ziehen.

So machte es vor allem in dem Fall XII ganz den Eindruck, als seien zuerst die Kokken durch die Kapsel vorgedrungen und hätten die Eiterkörperchen nach sich gezogen. Denn man findet am meisten centralwärts einen grossen Kokkenherd in der Linse und dahinter, von dem-

[1]) v. Graefe's Archiv für Ophthalmologie XXVI, 1, p. 134.

selben noch durch eine Eiweissschicht getrennt, die Eiterkörperchen, die soeben das Kapselloch durchschritten haben.

Auch in diesem Fall gelang es an der Perforationsstelle einzelne Kokken nachzuweisen, die zwischen Epithel und Kapsel lagen. Wir haben in unserem Fall die allerersten Anfänge einer Perforation vor uns. Die Kapsel ist an der betreffenden Stelle in ihrer Beschaffenheit verändert; man kann die seitlichen Contouren, wo die normale Kapsel wieder beginnt, deutlich wahrnehmen. Die die Kapsel deckende Bindegewebslage ist etwas eingesunken und selbst durchbrochen.

Der erste Fall giebt für die Frage der Entstehung wenig Aufklärung, da die Perforation schon älter war, und Linsenmassen durch das Loch ausgetreten waren.

Obwohl also die Entstehung der Perforation nicht mit voller Sicherheit aufgeklärt ist, so ist es nach den angeführten Beobachtungen unwahrscheinlich, dass die Eiterkörperchen allein die Kapsel durchbrechen können, da ja in diesen Fällen Eiter fast überall der Kapsel anliegt. Wahrscheinlich geht eine Erweichung durch Kokken voran, und es ist die Eitereinwanderung erst secundär.

Ferner steht die Erklärung darüber noch aus, wie der oben beschriebene Befund von Verdickung und Spaltung der hinteren Kapsel zu deuten ist; zur sicheren Beurteilung dessen waren die Theile durch die Eiterung zu sehr verändert. Es mag genügen, nochmals auf diesen Befund hinzuweisen.

Ebensowenig vermag ich die merkwürdigen Gebilde im Glaskörper zu erklären. Da sich die Netze bei Doppelfärbung mit Hämatoxylin-Eosin blau färben, so scheinen sie aus eiweissartiger Substanz zu bestehen. Möglich wäre, dass sie zu dem Durchwandern der Eiterkörperchen in einer Beziehung stehen.

In den bisher aufgeführten Fällen von Spätinfection des Auges von einer vorderen Synechie oder von einer fistulirenden Narbe aus war die Infection des Bulbus eine so schwere, dass sie in mehr oder weniger kurzer Zeit zum Verlust des Auges führte. Auch bei dem Fall Fleischer (IV) war die Malignität der Erkrankung eine hochgradige und nur durch besondere Umstände war es möglich, die höchst acut und schwer einsetzende Infection zum Stillstand zu bringen. Wäre der Fall nur kurze Zeit, vielleicht nur wenige Stunden, später in unsere Hände gekommen, so wäre das Auge sicher durch Panophthalmitis zu Grunde gegangen.

Eine gewisse Differenz freilich in der Acuität des Verlaufs ergiebt sich auch in den mitgetheilten Fällen. Es ist dieses nichts verwunderliches, da ja bei allen auf Infection beruhenden Krankheiten Differenzen in dem Grad des Verlaufs vorkommen und selbst gewisse Abortivformen bekannt sind, die in verschiedenen Momenten ihre Erklärung finden. Es kommen hier die Qualität und die Quantität des eingedrungenen Infectionsstoffes und das verschiedene Resistenzvermögen des Gewebes in Frage. Und so haben wir auch hier neben acuten zur Panophthalmitis führenden Erkrankungen subacute Eiterungen kennen gelernt. Damit ist aber das Krankheitsbild noch nicht erschöpft, denn es giebt noch seltene Fälle, bei denen die eitrige Entzündung nur wenig ausgedehnt und wenig intensiv ist, bei denen sich der eitrige Charakter des Processes bald verliert, und die Entzündung eine fibrinös-plastische Form annimmt; ja es kommen sogar Fälle vor, bei denen an der Infectionsstelle die Entzündung so local ist und so rasch zurückgeht, dass sie sich klinisch gar nicht als eitriger Process zu erkennen giebt, sondern dass fast nur die von dem localen Herde weiterhin erregte seröse und plastische Entzündung der Iris und des Ciliarkörpers in die Erscheinung tritt. Es ist auch leicht zu verstehen, dass da verschiedene Factoren bei der Pathogenese zusammenwirken müssen, es Fälle

geben kann, bei denen mehrere Factoren günstig sind und den Process abschwächen, sodass auch hier Abortivformen vorkommen, die dann der Behandlung zugängig sind und auch noch im weiteren Verlauf durch sie günstig beeinflusst werden.

Ich bin in der Lage einige dieser seltenen Krankheitsbilder als Beispiele anführen zu können. Eine andere Auffassung als die hier statuirte lassen diese Fälle kaum zu, wenn sie freilich auch nicht durch anatomische Befunde erhärtet ist, da die Fälle nicht zur Section kommen. Wahrscheinlich würde auch die anatomische Untersuchung bei der Geringfügigkeit der localen Veränderungen kaum einen stricten Beweis liefern können, wenn nicht einmal zufällig ein solches Auge im allerersten Stadium zur Untersuchung gelangte, vielmehr kommt es hier auf die klinische Beobachtung an.

Auch diese Fälle zeichnen sich durch das rasche Einsetzen des Processes und die hochgradige Sehstörung aus. Diese hat ihren Grund hauptsächlich in dem Auftreten theils diffuser theils umschriebener Trübungen des Glaskörpers, welche deutlich von der Infectionsquelle ausgehen. Nach der Rückbildung des ersten acuten Anfalls geht der Process in ein chronisches Stadium über, das sich durch grosse Hartnäckigkeit auszeichnet.

Fall XIV.

Eitrige Iritis mit beginnendem Uebergang auf den Glaskörper nach peripherer vorderer Synechie.[1])

Minna Greve aus Alfeld, 25 Jahre.

8. Januar 1872. Patientin hatte am linken Auge vor 16 Jahren eine länger dauernde Augenentzündung überstanden,

[1]) Ueber diesen Fall hat Herr Professor Leber schon früher eine kurze Mittheilung gemacht (Sitzungsber. der ophth. Ges. 1882, pag. 118 u. 119); hier will ich die interessante Krankengeschichte ausführlicher bekannt geben.

die mit vollständigem Verlust des Sehvermögens ausheilte. Seither blieb das Auge frei von Reiz.

Am rechten Auge hatte sie vor 11 Jahren gleichfalls eine Augenentzündung, welche eine periphere vordere Synechie am innern unteren Hornhautrand mit entsprechender Verziehung der Pupille zurückliess. Patientin will seitdem so gut wie früher mit dem Auge gesehen haben. Erst vor zwölf Tagen trat ohne besondere Veranlassung eine Entzündung an diesem Auge auf mit Schmerzen und erheblicher Sehstörung. Nach vorübergehender Besserung verschlimmerte sich der Zustand vor vier bis fünf Tagen derart, dass Patientin sich nicht mehr allein führen konnte. Die Schmerzen haben seit der letzten Nacht etwas nachgelassen.

Status praesens. R. Geringe Lichtscheu, lebhafte Ciliarinjection. Am innern unteren Hornhautrand ein ca. 3 mm im Durchmesser betragendes, leicht prominirendes Leukom, mit welchem die Iris in grösserer Ausdehnung verwachsen ist. Die nach dieser Stelle hin verzogene, birnförmige Pupille erweitert sich nur mässig auf Atropin. Leichte diffuse Hornhauttrübung im unteren Abschnitt, 2 mm hohes Hypopyon, Iris stark verfärbt, fein vascularisirt, keine hintere Synechie; Pupille bei Tageslicht schwarz, nur von einer zarten Exsudation eingenommen, welche der ophthalmoskopischen Untersuchung kaum ein Hinderniss abgeben könnte. Irisperipherie etwas retrahirt. Augengrund kaum zu erleuchten. Umschriebene Trübungen im Glaskörper nicht nachweisbar, Linse anscheinend durchsichtig. Ciliargegend auf Druck leicht empfindlich, Augendruck normal.

Lichtschein kaum niedere Lampe, Projection richtig; Handbewegungen erkannt bei Tageslicht.

L. Totales adhärentes Leukom mit oberflächlicher Verkalkung und Verkleinerung der Cornea. Druck normal. Keine Druckempfindlichkeit. Absolute Amaurose.

Therapie: 8 Hirudines. Permanente lauwarme Umschläge. Calomel in refract. dos. und 3,0 ungt. ciner. täglich verrieben.

9. Januar 1872. Pupille weiter, Hypopyon kleiner geworden, Irishyperämie geringer.

Der Lichtschein hat sich etwas gehoben, niedrigste Lampe aber noch unsicher wahrgenommen.

10. Januar 1872. Hypopyon noch kleiner geworden. Am äusseren oberen Pupillarrand tritt eine kleine, weisse Exsu-

dation zu Tage, wie es scheint auch mit hinterer Synechie. Lichtschein entschieden präcis, Projection richtig angegeben.

Wegen Stomatitis Calomel ausgesetzt. 2 gr Ungt. ciner. eingerieben. 4 Hirudines.

11. Januar 1872. Hypopyon nur noch sehr gering. Augenhintergrund nicht zu erleuchten, Pupille schwarz.

Lichtschein und Projection gut, Patientin fängt an, etwas von Fingern zu erkennen.

Inunctionen weiter.

14. Januar 1872. Hypopyon verschwunden. Hyperämie der Iris geht zurück.

L. Finger in 1 Fuss gezählt. 3 Hirudines.

17. Januar 1872. Inunctionen seither fortgesetzt. Visus auf Fingerzählen in 5—6 Fuss gehoben. Se. frei. Ziffern auf der Uhr erkannt.

Augendruck eher etwas geringer als L. Augengrund etwas zu erleuchten.

18. Januar 1872. Auge thränt ein wenig. S = Finger in 3—4 Fuss gezählt. Einige feine Gefässe auf der Iris wieder zu erkennen.

19. Januar 1872. Während der Nacht sind Schmerzen aufgetreten, das Auge thränt noch immer, der Druck ist relativ hoch, entschieden höher als die letzten Tage, würde an sich nicht als pathologisch gelten können. In der Pupille mehr Exsudation, von der erwähnten Stelle am äusseren oberen Pupillarrand ausgehend.

Nur Bewegungen der Hand wahrgenommen. Lichtschein unsicher, niedrigste Lampe.

Da die Affection ihren eitrigen Charakter verloren hat und da die Verschlechterung auf eine Zunahme des Druckes bezogen werden muss, wird eine breite Iridectomie nach unten angelegt, so dass das Colobom dicht an die vordere Synechie reicht.

25. Januar 1872. Die Heilung den Umständen nach normal. Etwas ausgetretenes Blut ist resorbirt, so dass das Colobom rein ist, während die Pupille noch durch Reste von Exsudation getrübt ist. Noch immer keine Bewegungen der Hand wahrgenommen, was nach den optischen Verhältnissen zu erwarten wäre.

Calomel intern. zweistündlich 0,025. 3 Blutegel.

11. März 1872. Der weitere Verlauf war protrahirt. Der Reizzustand nahm allmählig ab, doch blieb das Auge noch im-

mer empfindlich und thränte leicht. Die Injection nahm langsam ab, verschwand jedoch nicht vollkommen. Der Druck war zeitweise etwas unter dem normalen. Die Pupille zog sich allmählig zusammen. Das Sehvermögen blieb bis auf Lichtempfindung herabgesetzt. Lichtschein und Projection vollkommen präcis.

Therapeutisch wurde noch Calomel in refr. dos. eine Zeit lang gegeben, dann ausgesetzt. Atropin wurde in mässigen Mengen angewendet und warme Umschläge verordnet.

Es wird nun nochmals eine breite Iridectomie nach aussen mit dem Linearmesser angelegt, wobei die Iris erst nach wiederholtem Eingehen mit der Pincette folgt und excidirt werden kann.

15. März 1872. Die Iridectomie gut vertragen. Im Colobom noch Reste von Blut und Pigment, Cornea grau getrübt. Das Auge bei der Untersuchung noch sehr empfindlich und leicht thränend.

Um ganz sicher zu gehen, wird das linke Auge, das zwar nicht druckempfindlich ist, enucleirt. Der Opticus ist auf dem Durchschnitt weiss und etwas hyperämisch.

30. März 1872. Der Reizzustand des Auges hat sich trotz zweimaliger Heurteloup'scher Blutentziehung und moderirtem Fortgebrauch von Calomel (dreimal täglich 0,015 gr) noch nicht vollkommen verloren, obwohl der bessernde Einfluss des Heurteloups unverkennbar ist. Ein Theil der Pupille ist noch frei geblieben, so dass Patientin anfängt, Finger zu zählen.

21. Mai 1872. Patientin hat zu Hause Atropin fortgebraucht. Der Reizzustand hat sich verloren. Der grösste Theil der Pupille durch eine weissliche, theilweise pigmentirte Auflagerung auf der vorderen Linsenkapsel eingenommen, die sich mit dem Spiegel durchleuchten lässt. Linse anscheinend klar. Augenhintergrund nicht zu sehen. S = Finger in 6—7 Fuss gezählt. Se. frei mit + 6 Worte von Nr. 15 (J.).

Therapie: Ferrum.

Weiterhin hellte sich die Pupille noch etwas auf, so dass man soeben die Papille sehen konnte und das Sehvermögen auf Fingerzählen in 12 Fuss stieg, wie bei der Vorstellung am 5. Mai 1873 constatirt werden konnte.

In der darauf folgenden Zeit besserte sich der Zustand noch bedeutend. Die Pupillarmembran wurde zum Theil resorbirt, der Rest liess sich auffallend gut durchleuchten. Die

Irisperipherie war oben etwas retrahirt, der Pupillarrand mit der Linse zum Theil verwachsen.

7. Januar 1875. R. S = $^{20}/_{200}$, ohne Glas Nr. 3 (J.) gelesen.

17. Juli 1875. R. S = $^{20}/_{200} - _{100}$ Nr. 2 (J.) gelesen. Patientin klagt über vorübergehende Verdunklungen, die möglicherweise von flottirenden Glaskörpertrübungen herrühren könnten, deren Anwesenheit jedoch bei der nicht ganz freien Durchleuchtung der Pupille nicht sicher nachgewiesen werden kann.

4. Mai 1876. Am äusseren Hornhautrand ist eine kleine cystoide Hervortreibung aufgetreten, die zwei Mal punktirt wird.

Auch im folgenden Jahre war noch eine Punktion der cystoiden Hervortreibung nöthig. Das Sehen war gesunken. S = Fingerzählen in 13 Fuss Nr. 12 (J.) gelesen.

Auch die Stelle des Irisvorfalles trieb sich in der Folgezeit etwas hervor, doch wurde exspectativ verfahren, da keine Beschwerden vorlagen.

Das Sehen blieb herabgesetzt.

12. Januar 1880. Patientin kommt wieder mit ausgebildeter Katarakt.

Lichtschein niedrigster Lampe nach Aufenthalt im Dunkeln erkannt. Projection gut.

13. Januar 1880. Kataraktextraction mit Linearschnitt nach unten. Nach Eröffnung der Kapsel mit dem Cystitom entleert sich etwas Linsenbrei, was noch durch Reiben mit dem Lid befördert wird. Das Colobom ist aber nicht frei, sondern durch verdickte Kapsel und Schwarten verlegt. Die Kapsel wird mit Häkchen gefasst und mit der Wecker'schen Scheere excidirt. Die Schwarten folgen aber nicht.

Das Sehvermögen war dementsprechend in der Folgezeit ungenügend, mit + 12 D Finger in 3 Fuss gezählt.

Das Colobom unten ist vollkommen zusammengezogen, die Iris stark nach unten gezerrt. Auch von dem Colobom nach aussen ist nur eine kleine Stelle relativ frei, die sich kaum durchleuchten lässt.

Desshalb am 21. Juni 1880 Iridotomie mit dem Sichel'schen Messer versucht. Es wird nur eine kleine Oeffnung gemacht, die sich durch Blut ausfüllt.

Das Sehen hebt sich nur wenig.

26. October 1880. R. mit + 12 D S = Finger in 7 Fuss gezählt, mit + 16 D Worte Nr. 16 (J.).

27. October 1880. Wiederholung der Iridotomie. Der Schnitt wird dies Mal senkrecht zur Irisfaserung angelegt.

4. November 1880. Zur grössten Ueberraschung höchst brillantes Resultat. Auge vollkommen reizlos; leicht dreieckige vollkommen schwarze Pupille ungefähr gegenüber der Hornhautmitte; Augendruck normal.

R. mit + 12 D S = $^{20}/_{70}$, mit + 18 D Nr. 1 (J.). Se. frei.

29. Juli 1881. R. mit + 12 D S = $^{20}/_{50}$.

21. Juni 1888. R. mit + 12 D S = $^{20}/_{30}$ nhz. mit + 20 D Nr. 1. Se. frei.

Status praesens. Grosses adhärentes Leukom nach unten mit Wulstung der Narbe. Die alte zusammengezogene Pupille soeben hinter dem Leukom zu Tage getreten. Am äusseren Hornhautrand eine kleine schwarze Lücke zu sehen als Ausgang der früheren Iridectomie. Gegenüber dem Hornhautcentrum liegt in der stark nach unten gezogenen Iris eine kleine, vollkommen schwarze Lücke von ca. 2 mm Länge und $1^1/_2$ mm Breite, durch die man vollkommen rothes Licht bekommt.

Epikrise.

Charakteristisch für diesen höchst merkwürdigen Krankheitsfall ist, dass die Entzündung den eitrigen Charakter verlor und das Bild einer chronischen plastischen Iridocyclitis annahm, und dass sie gleichwohl nach langer Zeit zum Ablaufen kam, sodass trotz der Schwere und Hartnäckigkeit des Verlaufs und trotz der vielen Fährlichkeiten, in die das Auge gerieth, doch schliesslich ein brillantes Resultat erzielt wurde.

An dem mit einer alten peripheren vorderen Synechie behafteten Auge trat ohne Veranlassung ziemlich plötzlich eine Entzündung auf, die rasch zur Abnahme des Sehens führte. Das Auge bot das Bild einer eitrigen Iritis dar mit beginnender Exsudation in den Glaskörper. Der Lichtschein war schon entschieden gesunken; die niedrigste Lampe wurde nicht mehr wahrgenommen. Eine Ulceration war nicht zu sehen; es muss nun durch eine kleine Fistel etwas Infectionsmaterial in die Narbe eingedrungen sein, das die Entzündung der Iris und des benachbarten Ciliarkörpers ver-

anlasst hat. Die Kokken werden hier nicht sehr tief und in nicht erheblicher Menge ins Auge eingedrungen sein, vermuthlich nur bis in die nächste Nachbarschaft der Perforationsstelle. Doch spricht das Sinken des Lichtscheins dafür, dass die Affection auch die Retina mit geschädigt haben muss und dass die Grenze dessen, was die Retina verträgt, eben erreicht wurde. Es ist schwer zu sagen, in wie weit die sofort eingeleitete, antiphlogistische Behandlung dazu beigetragen hat, dem Krankheitsverlauf eine günstige Wendung zu geben. Immerhin wird man ihr einen günstigen Einfluss nicht absprechen dürfen, wenn vielleicht auch das Hauptmoment in der Art der Infection und der Widerstandsfähigkeit der Gewebe beruht. Thatsache ist, dass die Entzündung den eitrigen Charakter und die Propagationstendenz verlor und in eine einfache exsudative Iritis oder Iridocyclitis überging. Das Hypopyon ging zunächst zurück und das Sehen hob sich auf Fingerzählen, was zumeist hauptsächlich in der Lichtung des Glaskörpers seinen Grund hatte. Die wieder aufgetretene Verschlechterung schien bedingt durch Hinzutreten von Drucksteigerung, welche durch die erste Iridectomie beseitigt wurde. Der darauf folgende langandauernde Reizzustand war durch die schleichende Iritis bedingt und ist wohl nicht als sympathisch aufzufassen, obwohl, um ganz sicher zu sein das (ganz unempfindliche) amaurotische rechte Auge enucleirt wurde.

Auch die zweite Iridectomie hatte auf den Process wohl insofern einen günstigen Einfluss, als der Flüssigkeitswechsel im Auge gebessert wurde, wenn auch eine momentane Besserung des Sehens nicht eintrat.

In den folgenden Monaten ging die Entzündung langsam zurück und die partielle Pupillarmembran hellte sich zum Theil auf, sodass das Sehvermögen auf $^1/_{10}$ stieg. Die in den folgenden Jahren auftretenden cystoiden Vortreibungen der vorderen Synechie blieben für das Auge ohne Belang. Die Verschlechterung des Sehvermögens, die nun

allmählich wieder auftrat, ist wohl auf die langsam sich entwickelnde Katarakt zu beziehen, die ca. vier Jahre, bis 1880, zur Maturation brauchte. Ihre Extraction ergab bei den complicirten Verhältnissen — Kapselverdickung, schwartige Verwachsung mit der Iris — anfangs ein ungenügendes Resultat. Erst eine wiederholte Iridotomie, bei der die Schnittrichtung senkrecht zur Irisfaserung gewählt wurde, hinterliess eine kleine vollkommen schwarze Pupille, durch die gut gesehen werden konnte. Das Sehvermögen stieg unerwarteter Weise sogleich auf $^2/_6$ und weiterhin bei der letzten Vorstellung auf $^2/_3$, sodass die Patientin ihren Beruf als Näherin wieder ausüben konnte. Der Glaskörper hatte sich vollständig aufgehellt und die Netzhaut ihre Functionsfähigkeit ohne jede Einbusse wiedererlangt. Dies beweist die Richtigkeit der oben vertretenen Auffassung, dass es noch nicht zum Eindringen der Kokken in die Tiefe des Auges gekommen war, und dass die daselbst von vorn aus erzeugten Veränderungen im Glaskörper und der Retina bei Nachlass des infectiösen Processes ganz oder zum grössten Theil sich zurückbildeten, während der Infectionsherd in der Gegend der Perforationsstelle die Iritis oder Iridocyclitis noch längere Zeit unterhielt. Die übrigen Vorgänge, Entstehung der Pupillarmembran und später von Katarakt nebst ihren Ausgängen stehen einfach in Abhängigkeit von der Iritis und haben, so merkwürdig sie an und für sich sind, nichts, was durch die besondere Entstehung des Processes bedingt wäre.

Fall XVI.

Iridocyclitis mit diffuser Glaskörpertrübung bei peripherer vorderer Synechie nach einem leichten Trauma aufgetreten.

Joseph Döring aus Gieboldehausen, 65 Jahre.

15. Januar 1873. Patient litt in der Kindheit an beiderseitigen Augenentzündungen, die beiderseits Flecken hinterliessen,

links auch bedeutende Sehstörung, während rechts das Sehvermögen gut blieb. Seitdem hielt sich der Zustand bis zu der neuen Erkrankung unverändert; Patient hielt sein linkes Auge für ziemlich unbrauchbar. Etwa vor vier Wochen hatte Patient beim Fahren auf der Eisenbahn das Gefühl, als sei ihm etwas in's rechte Auge geflogen. Doch verlor sich das Drücken in den nächsten Tagen wieder. Etwa eine Woche darauf wachte er mit sehr bedeutender Sehstörung am rechten Auge auf, während er noch Abends zuvor beim Kartenspielen gut gesehen hatte. Er konnte mit dem Auge selbst die grössten Gegenstände nicht erkennen, was sich bis jetzt gleich blieb. Das Auge war geröthet, was in den folgenden Tagen noch zunahm, später aber wieder geringer wurde. Zugleich wurde von den Angehörigen eine weissliche Trübung der Pupille bemerkt. Auch traten heftige Schmerzen auf.

Status praesens. Rechts: Mässige Ciliarinjection. Ueber dem äusseren Hornhautrand findet sich eine kleinere vordere Synechie mit nach aussen verzerrter Pupille. Das Leukom ist klein, lässt das Pupillargebiet frei. Pupille verengt, zeigt mehrere hintere Synechien und erweitert sich kaum auf Atropin. Die Iris ist grünlich verfärbt. Aus der Tiefe dringt, besonders von aussen her durch die Pupille, ein gelbweisser Reflex.

Mit dem Spiegel erhält man kein rothes Licht, sondern einen gelbweissen Reflex. Linse klar. Druck etwas herabgesetzt.

Links: Adhärentes Leukom nach aussen, das einen grossen Theil der Pupille verdeckt. Nach Atropin kann man ophthalmoscopisch den normalen Augenhintergrund sehen.

R. Lichtschein mittlerer Lampe unsicher erkannt, excentrisch nach aussen.

L. Finger in 15 Fuss gezählt.

Therapie: Calomel in refr. dos. Atropin, warme Umschl.

Die Entzündung geht zurück; der Glaskörper lichtet sich aber nicht.

4. Februar 1873. R. Iridectomie nach unten.

12. Februar 1873. Glatte Heilung. Künstliche Pupille durch einige bräunliche Auflagerungen (Pigment, Reste von Blut) verschleiert. Mit schräger Beleuchtung bekommt man einen graulichen Reflex aus der Tiefe, mit dem Spiegel nur sehr wenig Licht.

Entlassen mit Atropin.

Epikrise.

Ein geringfügiges Trauma hat hier die Ursache abgegeben. Offenbar hatte sich das Infectionsmaterial auf der vorderen Synechie eingenistet. Eine Woche nach dem Trauma trat ganz plötzlich die hochgradige Sehstörung und Entzündung des Auges auf, die sich drei Wochen später bei der Untersuchung als Iridocyclitis mit starker diffuser Glaskörpertrübung herausstellte. Die Entzündung hatte anscheinend keinen ausgesprochenen eitrigen Charakter, wenn auch das Sinken der Lichtempfindung dafür spricht, dass die Infection in die Tiefe gegangen ist. Da die Entzündung bei antiphlogistischer Behandlung zurückging, konnte man von der Enucleation absehen. Die Iridectomie wurde von dem Auge vertragen und beeinflusste den Process günstig.

Fall XVII.

Eitrige Iritis mit diffuser Glaskörpertrübung bei peripherer vorderer Synechie.

Heinrich Harborth aus Northeim. 19 Jahre.

28. October 1882. Patient erlitt im Alter von 8 Jahren am linken Auge eine Verletzung durch einen Wurf mit einem Schneeball. Das Auge erholte sich schon nach wenigen Tagen, es hinterblieb aber, wie Patient genau beschreibt, ein kleiner weisser Fleck am oberen Cornealrand mit Verziehung der Pupille nach dieser Stelle hin; es muss also eine perforirende Verletzung der Cornea mit Iriseinklemmung entstanden sein. Patient überzeugte sich in der Folgezeit wiederholt durch Zuhalten des rechten Auges, dass er kleinere Schrift mit dem linken lesen konnte. Vor drei Jahren trat ohne besondere Veranlassung eine Entzündung von 4—5tägiger Dauer an dem gleichen Auge auf, nach deren Ablauf der Zustand gegen früher unverändert war. Die jetzt bestehende Entzündung begann vorgestern früh ohne nachweisbare Ursache. Patient erwachte des Morgens mit Schmerzen im linken Auge, vermochte die Lider kaum zu öffnen und bemerkte, dass das Sehvermögen bis auf Erkennung grober Gegenstände aufgehoben war. Das Sehvermögen hat sich erst seit heute Morgen etwas gebessert bis zum jetzigen Zustand.

Status praesens. Rechtes Auge normal.

Links ausgesprochene Ciliarinjection und mässige Lichtscheu.

Am oberen Cornealrand befindet sich ein bis in die Sclera hineinreichender flacher Buckel, dessen unterer Theil auf die Cornea übergreift, und der sich durch sein weissliches Aussehen mit grauem Centrum unzweifelhaft als ein mit mässiger Vortreibung geheilter Irisprolaps zu erkennen giebt. Am oberen Rand ist der Buckel eitrig infiltrirt; möglicherweise liegt auch etwas Eiter subconjunctival. Die Cornea ist im Uebrigen klar, die Iris stark verfärbt. Am Boden der vorderen Kammer findet sich ein eben merkliches Hypopyon. Die Pupille ist bei Tageslicht schwarz, birnförmig nach oben verzogen, zeigt am unteren Rand eine hintere Synechie und in ihrer Mitte einen rundlichen Fibrinbelag auf der vorderen Linsenkapsel mit unregelmässiger Begrenzung. Es macht den Eindruck, als ob Anfangs die ganze Pupille von einer zarten Membran eingenommen gewesen wäre, die sich später zu diesem Fleckchen zusammengezogen hätte; dadurch würde sich auch das Verhalten des Seh. vermögens erklären, das sich seit heute wieder gebessert hat Pupille nicht zu durchleuchten.

L. Finger in 8 Fuss gezählt. Se. frei.

Operation. Mit einem Linearmesser wird der Buckel am oberen Cornealrand quer gespalten, wodurch er zusammen sinkt. Eiter fliesst nicht aus. Weiteres Untersuchen nach der Tiefe zu wird vermieden.

Atropin, Jodoform, Verband.

10. November 1882. Bei fortgesetztem Jodoformverband und Atropingebrauch besserte sich das Auge andauernd. Die kleine Wunde schloss sich wieder, der Buckel flachte sich bei abnehmender Injection immer mehr ab, die Infiltration desselben nahm ab. Die anfangs enge Pupille erweiterte sich mehr und mehr, wobei nach unten zwei hintere Synechien deutlich zum Vorschein kamen. Die Anfangs vorhandene Auflagerung auf der vorderen Linsenkapsel verschwand vollständig.

Das Sehvermögen hob sich auf S = $^{20}/_{100}$ mit convex 2,5 D.

Bei der Entlassung am 13. November 1882 bestand nur noch an der Stelle der Vortreibung eine geringe Injection. Die Prominens ist vernarbt. Ophthalm. L. Papille sichtbar, ein wenig verschleiert, zarte flottirende Glaskörpertrübungen besonders im oberen Theil.

Visus derselbe.

Epikrise.

Auch in diesem Fall war ohne nachweisbare Ursache ganz plötzlich eine eitrige Iritis von einer auf dem alten Irisvorfall am oberen Cornealrand localisirten Infection veranlasst. Das Sehen sank rapide hauptsächlich in Folge einer starken fibrinösen Exsudation in die vordere Kammer. Als der Patient sich zwei Tage später vorstellte, war eine deutliche eitrige Infiltration des Buckels ohne eigentliche Ulceration zu constatiren, sowie in der Pupille eine zusammengeschnurrte fibrinöse Membran und im Kammerwinkel ein Hypopyon. Auf den Glaskörper war die Eiterung nicht übergegangen. Derselbe betheiligte sich nur durch diffuse Trübung, vermuthlich in Folge fibrinöser Exsudation. Das Sehen war den Medientrübungen entsprechend. Das Spalten des Buckels und locale Antisepsis brachte die Infection znm Stillstand. Die Infection war in diesem Fall überhaupt keine sehr intensive, die Heilung vollzog sich rasch. Im Glaskörper fanden sich als Rest der anfänglichen diffusen Trübung später bewegliche Flocken und zwar hauptsächlich in der oberen Hälfte, der Lage des adhärenten Leukoms entsprechend.

Hieran möchte ich noch einen weiteren Fall anschliessen, wo eine hartnäckige Iridocyclitis seroso-plastica in Folge einer minimalen Infection von einem kleinen peripheren, vernarbten Irisvorfall aus angeregt wurde. Im Glaskörper fanden sich zahlreiche flottirende Trübungen verschiedener Grösse. Besonders schön war zu sehen, wie mehrere grössere fädige Trübungen gerade von dieser Stelle ausgingen und in den Glaskörper ausstrahlten.

Fall XVIII.

Frau Martha Schminke aus Üngsterode, 31 Jahre.

20. December 1888. Rechts kleiner, vernarbter peripherer Irisvorfall am unteren Cornealrand, im 15. Lebensjahre entstanden. Der Prolaps stellt eine 1 mm im Durchmesser be-

tragende, pigmentirte Scheibe dar. Die Pupille ist nach unten verzogen. Im Hornhautcentrum findet sich noch ein kleiner Hornhautfleck als Ausgang der früheren Entzündung.

Seit vierzehn Tagen ist das Auge ohne sicher nachweisbare Ursache frisch entzündet. Erst später meint Patientin sich zu erinnern, dass sie ein Vierteljahr vorher sich eine Aehre in's Auge gestossen habe, was aber wohl mit der neuen Entzündung nichts zu thun hat, da Patientin die drei Monate lang garnichts am Auge gefühlt hat. Seitdem die Entzündung besteht, hat sie Schmerzen im Auge.

Ciliarinjection; zahlreiche kleine und grössere Beschläge auf der Descemet'schen Membran, Iris stark verfärbt, Pupille reagirt, nach Atropin treten hintere Synechien zu Tage. Augendruck normal. Die Stelle der vorderen Synechie deutlich aufgelockert, wenn auch nicht eigentlich ulcerirt. Im Glaskörper zahlreiche flottirende Trübungen der verschiedensten Gestalt und Grösse, fädig, flockig und membranös. Besonders fallen auch einige lange fädige Trübungen auf, die in der Gegend der vorderen Synechie fixirt sind und von dort nach verschiedenen Seiten in den Glaskörper ausstrahlen.

Ophthalmoskopisch: Starke Verschleierung des Bildes, Netzhautvenen ausgedehnt, sonst normal.

R. E. S = $^6/_{36}$ Nr. 4 (J.).

L. E. S = $^6/_6$ Nr. 1 (J.). Se. beiderseits frei.

Der Verlauf war ein äusserst hartnäckiger, mit verschiedentlicher Exacerbation, was zum Theil mit seinen Grund darin hat, dass die Patientin sich nicht schonen konnte und nur vorübergehend sich aufnehmen liess.

Die Behandlung bestand in Atropineinträuflungen, Schwitzkur, neuerlichen Gebrauch von Natr. salicyl. und später Sublimat in Pillenform.

Die Entzündung nahm allmählig ab, die Beschläge gingen bis auf Reste zurück. Der Glaskörper hellte sich auf, die Injection verlor sich.

Der Visus stieg auf S = $^6/_{18}$ Nr. 1 (J.).

Dann traten Nachschübe auf; das Sehen verschlechterte sich dementsprechend. S = $^6/_{36}$.

Ende Mai 1889 stellte sich Patientin wieder vor. Der Process machte noch immer keine Miene ganz zurückzugehen. Reste von Beschläge und hintere Synechien bei nicht verfärbter Iris. Auge ziemlich frei von Injection. Im Glaskörper noch viel Trübungen.

29. Mai 1889. Iridectomie nach oben. Heilung normal. Process scheint durch die Iridectomie günstig beeinflusst.

1. Juli 1889. Beschläge fast vollkommen verschwunden; im Glaskörper, wenn auch weniger, so doch noch viel flottirende Trübungen.

Ophthalm. Bild verschleiert. Auge frei von Injection.

R. S = $^{6}/_{36}$ Nr. 3 (J.). Se. frei.

L. S = $^{6}/_{6}$ Nr. 1 (J.). Se. frei.

Patientin bleibt in Beobachtung, nimmt noch 0,01 Sublimat ein.

Zum Schluss folgt noch ein Fall, wo nach einer Staaroperation eine wenig intensiv eitrige, subacut verlaufende Entzündung von der Narbe ausgehend in Erscheinung getreten ist, die zur sympathischen Entzündung des anderen Auges geführt hat.

Fall XVIII.

Frau Elisabeth Dunkel aus Rothe bei Sarstedt, 67 Jahre.

Patientin kam am 17. December 1888 wegen rechtsseitiger beginnender und linksseitiger noch nicht ganz maturer Katarakt zur Aufnahme in die Klinik.

Am 12. December 1888 wurde das linke Auge operirt. Bei der Schnittführung kam die Iris vor das Messer und wurde zwei Mal durchstochen, so dass mit dem Hornhautschnitt zugleich ein Irislappen gebildet wurde, der mit der Pincette leicht geholt werden konnte. Die Verbindungsfäden wurden noch excidirt, so dass ein normales, mässig breites Colobom resultirte. Der Schnitt und besonders die Contrapunktion ziemlich weit scleralwärts. Mit der Förster'schen Pincette wurde ein grosses Kapselstück extrahirt, worauf die Linse, wenn auch etwas mühsam, nach aussen befördert wurde. Die Wundränder lagen ziemlich gut zusammen, die Sphincterecken reponirt; Patientin zählte Finger.

Die Heilung war nicht ganz normal. Die Wiederherstellung der Kammer liess einige Tage auf sich warten, da der innere Wundwinkel klaffte. Im oberen Theil der Cornea trat in den ersten Tagen eine mässig starke diffuse und lineare Trübung auf, die sich von unten her aufhellte. Das Auge war etwas injicirt.

Bei der Entlassung am 16. Tage nach der Operation machte die Wunde noch immer einen etwas klaffenden Eindruck, im innern Wundwinkel war etwas Pigment eingeheilt, auch war das Auge noch leicht injicirt. Pupillargebiet vollkommen rein und schwarz; ophthalm. Befund normal.

Visus: mit convex 10 D S = $^1/_6$, Se. frei.

Am 28. Mai 1889, also fünf Monate später, stellte sich Patientin wieder vor mit beginnender Phthisis des linken und sympathischer Iridocyclitis des rechten Auges.

Patientin hatte einige Zeit gut mit dem Auge gesehen. Dann trat eine Allgemeinerkrankung, angeblich ein Lungenkatarrh, auf. Das linke Auge entzündete sich, die Patientin bekam heftige Kopfschmerzen, die sie aber auf die Allgemeinerkrankung bezog. Das Sehvermögen des linken Auges ging allmählig verloren. Einige Zeit darauf erkrankte das rechte Auge. Seit drei Wochen ist die Frau ganz blind. Sie hat die ganze Zeit im Bett gelegen und vermag über die Entstehung keine genauen Angaben zu machen.

Status praesens. L. Auge tief injicirt, in Schrumpfung begriffen, druckempfindlich. Cornea stark getrübt, Operationsnarbe eingezogen. Linksseit. Amaurose.

R. Sympathische Iridocyclitis mit Pupillarverschluss und Vortreibung der Iris bei seichter Kammer. Iris stark verfärbt. Pupille nicht durchleuchtbar. Druck ziemlich gut.

Niedrigste Lampe zweifelhaft erkannt.

L. Enucleatio bulbi. Sehnerv ziemlich tief durchtrennt, sieht normal aus.

R. Warme Umschläge. Atropin. Das rechte Auge blasst etwas ab, Kammer ist sehr seicht.

An dem rechten Auge wird weiterhin nach unten eine Iridectomie gemacht, der, da die Operation gut vertragen ist, und der Lichtschein ziemlich genügend angegeben wird, einige Zeit darauf die Kataraktextraction nach oben nachgeschickt wird. Es gelingt, die Katarakt, nachdem ein grosses Stück vorderer Kapsel mit der Pincette extrahirt ist, ziemlich vollständig mit der Schlinge zu entfernen. Das Auge ist stark collabirt.

4. Juli 1889. Das Auge hat den Eingriff anfangs gut vertragen und sich wieder leidlich gespannt. Doch hat sich das Colobom wieder zugezogen und mit Schwarten und Blutresten ausgefüllt. Auge ziemlich frei von Injection. Geringe Hypotonie. Phthisis imminens.

Der enucleirte Bulbus zeigt eine deutliche Einziehung der

besonders in der innern Hälfte einen gelblichen Strich darstellenden Narbe, ferner eine Scleraleinziehung unter der Sehne des Externus und ist ein wenig verkleinert. Er wird nach Härtung in Müller'scher Flüssigkeit im verticalen Meridian aufgeschnitten.

Der Durchschnitt zeigt folgendes Bild:

Die Cornea ist nach der Narbe zu ganz erheblich verdickt und zeigt in ihren inneren Schichten dicht an der Narbe einen kleinen $^1/_2$ mm grossen cystischen Hohlraum. Die Wundränder sind so verschoben, dass der untere corneale Schnittrand auf die Aussenfläche des oberen scleralen Schnittrandes zu liegen gekommen ist. Der Schnitt ist ohne Zwischensubstanz verheilt, scheint etwas infiltrirt zu sein.

Die vordere Kammer ist mit geronnener Eiweissubstanz ausgefüllt. Die Iris ist hart an ihrem ciliaren Ansatz abgetrennt. Im Colobom findet sich ein vom Pupillarrand nach der Narbe ziehendes Band schwartigen Gewebes.

Der Ciliarkörper verdickt, seicht abgelöst, oben mehr als unten. Der Glaskörper von weisslicher Farbe, fest geronnen, anscheinend nicht infiltrirt, in der Aequatorialgegend von der Retina seicht abgelöst. Aderhaut ein wenig verdickt. Retina, besonders in der hinteren Hälfte und in der Gegend der Papille enorm verdickt.

Beide Bulbushälften, sowie das am Bulbus erhaltene etwa 6 mm lange Stück Opticus, das vorher von dem Bulbus abgetrennt war, werden in Celloidin eingebettet und geschnitten.

An der Schnittreihe kann man sehen, dass die kleine Cyste, die sich am innern Wundende findet, vornehmlich der medialen Bulbushälfte angehört.

Mikroskopischer Befund.

Die nach dem Schnitt zu enorm verdichte Cornea ist nicht eitrig infiltrirt, von einzelnen feinen Gefässen durchzogen. Ihre Faserung ist nach dem Schnittende stark aufgelockert, theils stärker hervortretend, theils verbreitert und verschwommen, so dass die Lamellen breiten hyalinen Bändern gleichen. Zwischen die Lamellen sind mehrfach von der Wunde aus feine Bindegewebszüge eingedrungen. Der untere Schnittrand ist in der ganzen Ausdehnung der Wunde auf der Aussenfläche des Sclerocornealbords angewachsen, so dass der obere Schnittrand nach innen gekehrt und radiär gestellt nach dem Bulbuscentrum zu gerichtet ist. Da bei der Operation ein grosser Bindehautlappen gebildet war, so sind die durchschnittenen Hornhaut-

lamellen auf der nackten Sclerocornealgrenze implantirt und stehen senkrecht auf der Scleralfaserung. Das am oberen Kammerwinkel stehen gebliebene Stückchen Descemet'scher Membran ist am weitsten von der Narbe abgedrängt und um die Dicke des Cornealfalzes von ihr entfernt.

Durch eine neugebildete, vom Ciliarkörper ausgehende und das Colobom verschliessende Wucherung ist der obere Schnittrand vollkommen von Bindegewebe eingehüllt, das durch eine vom oberen Irisdurchschnitt ausgehende Pigmentwucherung pigmentirt ist. Die Iris ist hart am Ciliaransatz abgeschnitten, und nur in den äussersten Wundwinkeln ziehen einzelne Fasern um den Rand zur Narbe. Die Verwachsung des oberen Schnittrandes auf der Aussenfläche des Scleralansatzes ist in einem Theil der medialen Häfte des Schnittes eine unvollkommene, so dass der hintere Theil des Schnittrandes klafft. Durch die Verschiebung des Schnittrandes ist das letzte Ende der Hornhaut in sich zusammen geschrumpft und erheblich verdickt.

Die Descemet'sche Membran ist eine Strecke weit von der Narbe durch Eiweissmassen von der Hornhautgrundsubstanz abgelöst, in mehrfache Falten gezogen und zwischen Schnittrand der Cornea und Sclera in die Wunde eingeheilt, so dass sie fast das Epithel erreicht. Einer der von der Descemetschen Membran gebildeten, gerade am innern Narbenwinkel gelegenen Falte ist von dem den oberen Schnittrand einhüllenden Schwartengewebe eine dicke Membran entgegen gewachsen und mit ihr an zwei Stellen vereinigt, so dass dadurch ein mit Eiweisssubstanz ausgefüllter und mit der vorderen Kammer communicirender Hohlraum gebildet wird. Das Endothel der Descemet'schen Membran ist auf die neugebildete Bindegewebsschicht übergegangen und kleidet so die Narbencyste aus, deren unterer Theil in die vordere Kammer vorspringt.

Aber auch nach aussen von dieser Cyste ist die Narbe nicht fest. Denn einmal ist die Descemet'sche Membran auch hier noch abgelöst, gefaltet und bis zum Epithel eingeheilt, und sodann trifft man in dem Narbengewebe zwischen den und seitlich von den Falten der Descemet'schen Membran lange Spalten an, die mit Endothel ausgekleidet sind und während des Lebens mit Flüssigkeit ausgefüllt waren und eine fistulöse Beschaffenheit der Narbe bedingen mussten.

Das Epithel ist mit einem kurzen Zapfen in den äussern Wundwinkel vorgeschoben.

Gerade an dieser Stelle der Narbe, wo die Wundheilung

eine unvollkommene, wo die Festigkeit der Narbe durch die bis zum Epithel eingeheilte Descemet'sche Membran eine geringe war, findet sich eine eitrige Infiltration derselben.

Das Epithel ist von Eiterkörperchen aufgelockert und durchsetzt. Zwischen Epithel und Hornhautlamellen sind grössere Haufen Eiterkörperchen gelegen, und ebenso zieht ein Eiterstreifen auf dem oberen Scleralrand in die Narbe hinein. Die Eiterung setzt sich durch die ganze Narbe bis zum innern Narbenwinkel fort und stösst hier auf das erwähnte, die Cyste umhüllende Schwartengewebe, das hier ebenfalls eitrig infiltrirt ist. Seitlich von dieser eben beschriebenen Stelle der Wunde sieht man Eiterhäufchen nur im äusseren Wundwinkel unter dem Epithel liegen. Die Infiltration setzt sich nicht weiter in die Hornhaut hinein fort, ist auf die Narbe beschränkt.

Die Iris ist stark verdickt, pigmentirt und reichlich eitrig infiltrirt. An ihrer Hinterfläche findet sich eine mässig dicke, pigmentirte Lage organisirten Exsudats, das über den Pupillarrand hinaus mit dem das Colobom ausfüllenden organisirten Exsudat zusammenhängt. Dieses neugebildete Gewebe hat den oberen, in das Bulbusinnere gedrängten Schnittrand so innig eingeschlossen, dass es mehrfach nicht möglich ist, den Beginn des Schnittrandes anzugeben. Ueberall findet sich in diesem Gewebe eine mehr oder weniger starke Infiltration.

Die vordere Kammer ist mit Eiweisssubstanz ausgefüllt, in der verschiedene Gruppen von Eiterkörperchen suspendirt sind. An der Innenfläche der Descemet'schen Membran sind kleine Eiterhäufchen gelegen.

Von der Linse ist in den Schnitten nichts zu erkennen. Die vordere Kapsel war extrahirt, der Linsenkörper vollständig entbunden. Doch muss noch die hintere Linsenkapsel im Auge zurückgeblieben sein. Sie ist in das organisirte Exsudat eingeschlossen, so dass sie jetzt nicht mehr zu erkennen ist.

Der Ciliarkörper ist verdickt und stark eitrig infiltrirt, besonders stark an der Stelle der Narbe. Der Ciliarmuskel sowie das vordere Ende der Suprachorioidea sind enorm stark aufgelockert und von Eiterhaufen durchsetzt.

Die Aderhaut ist überall um das mehrfache verdickt, stark hyperämisch und reich von Eiterkörperchen durchsetzt, die stellenweise ganz besonders dicht liegen, so dass die Oberfläche nach innen prominirt. Das Pigment der Chorioidea ist stellenweise gewuchert.

Das Retinalpigment herdweise in starker Proliferation

begriffen, überall stark aufgelockert, von Exsudat und Eiterkörperchen durchsetzt und vielfach abgelöst.

Die Retina bietet besonders in dem hinteren Bulbusabschnitt das Bild hochgradiger, serös-fibrinöser Entzündung.

Die Pars ciliaris retinae pigmentirt, lang ausgezogen und eitrig infiltrirt. Das vorderste Ende der Retina ist bindegewebig degenerirt, leicht gefaltet.

In der übrigen Retina sind die Zapfen und Stäbchen theils zerfallen, theils zu überaus langen Fasern ausgewachsen, stellenweise büschelförmig abgelöst. Die Müller'schen Stützfasern verdickt, gewuchert, bilden besonders am hinteren Augenpol zwischen den auseinander gedrängten Körnerschichten grosse Hohlräume, die von Eiweiss und Fibrin ausgefüllt sind.

Die Papille stark verdickt, die Faserschicht entzündlich aufgelockert, mässiger Zellreichthum, Gefässscheiden eitrig infiltrirt.

Die Opticusscheide wenig infiltrirt; die Septa der Nerven etwas mehr infiltrirt, die Gefässscheiden von Eiterkörperchen durchsetzt.

Der Glaskörper enthält nur in seiner vorderen Partie zarte Streifen von Eiterkörperchen; er ist im Grossen und Ganzen frei von Eiterung.

Die Sclera ist unter der Sehne des Internus aufgelockert. Die Scheiden der episcleralen Gefässe, sowie der durch die Sclera tretenden Ciliargefässe und Nerven sind deutlich infiltrirt.

Der Befund an Mikroorganismen ist folgender:

In dem äusseren Narbenwinkel finden sich grössere Ansammlungen von mittelgrossen Kokken, die in langen Zügen und dichteren Haufen das Epithel durchsetzen und weiter in das eitrig infiltrirte Narbengewebe zu verfolgen sind. Wenn auch in der lateralen Hälfte der Narbe Kokken im Epithel nicht vermisst werden, so sind sie doch besonders zahlreich in der medialen Hälfte und zwar hier besonders dort, wo die Narbe die beschriebene fistulöse Beschaffenheit zeigt, und wo die eitrige Infiltration derselben auf die Tiefe übergreift. Soweit die eitrige Infiltration reicht, trifft man auch Kokkenhäufchen an. Im Innern des Bulbus habe ich ferner Häufchen derselben Art in dem eitrig infiltrirten Ciliarkörper und in der eitrig aufgelockerten Suprachorioidea gefunden, sowohl in der oberen, wie auch in der unteren Bulbushälfte. An einzelnen Stellen des Ciliarkörpers konnte ich grosse, mit Kokken dicht vollgestopfte, lymphoide Zellen nachweisen, die offenbar als Phagocyten aufzufassen sind.

In der eitrig infiltrirten Chorioidea habe ich nur vereinzelte Kokkenhaufen gefunden, darunter einzelne im hinteren Bulbusabschnitt. In der Retina habe ich nichts von Mikroorganismen aufzufinden vermocht, ebenso wenig im Glaskörper. Dagegen sind in den lockeren Maschen des intervaginalen Balkengewebes der Opticusscheide lange Züge von Kokken gelegen, die bis zur Lamina cribrosa sich verfolgen lassen; sie liegen hier frei in dem lockeren Bindegewebe, ohne eine nennenswerthe Infiltration veranlasst zu haben. Soweit der Opticus noch an dem Bulbus erhalten ist, soweit kann man sie auch in continuirlichen Zügen in den Lymphräumen nach hinten verfolgen.

Ausser dem noch an dem Bulbus befindlichen Opticusstück stand mir noch das vor der Einbettung von dem Bulbus quer abgeschnittene, mehrere Millimeter lange Opticusstückchen zu Gebote, das ich nach Einbettung in Celloidin in Querschnitte zerlegte. In allen auf Kokken gefärbten Querschnitten des Opticus konnte ich Kokkenhäufchen in der Opticusscheide zwischen den intervaginalen Bindegewebsbalken nachweisen. In der Substanz des Nerven selbst fand ich keine.

Weitere Kokkenhäufchen traf ich extrabulbär in dem Winkel zwischen Opticusscheide und Sclera an, die neben den hier befindlichen Gefässen im Gewebe lagen. Ich konnte sie von hier aus weiter in dem episcleralen Gewebe nach vorn verfolgen, wobei sich die Kokken an die Gefässscheiden anlehnten. Auch in den Scheiden der die Sclera durchbohrenden Gefässe, wie z. B. besonders schön an einer Vena vorticosa, traf ich dieselben Kokken an. Auch hier war die eitrige Infiltration nur mässig stark. Mit kurzen Unterbrechungen konnte ich die Kokken in dichteren oder spärlicheren Zügen in dem episcleralen Gewebe bis zu der Hornhautnarbe hin verfolgen.

Epikrise.

Dieser Erkrankungsfall lässt in seiner Erklärung eine verschiedene Auffassung zu, da er klinisch nicht genügend beobachtet werden konnte, und da auch das anatomische Bild sich verschieden deuten lässt. Doch glaube ich, dass derselbe, wenn er auch Besonderheiten aufweist und von dem gewöhnlichen Bild, das wir hier geschildert haben, abweicht, doch dieser Kategorie zuzuzählen ist, da eine

frische Infection von der Narbe aus angenommen werden muss. Freilich könnte man ja hier auch sagen, dass, da die Wundheilung keine ganz normale war, und da das Auge während der Heilungszeit zur Infection neigte, die Infectionskeime sofort während der Heilung schon ins Auge gedrungen wären, aber erst später die Entzündung veranlasst hätten. Dem scheint mir aber der Verlauf und der anatomische Befund zu widersprechen. Ich möchte, wie gesagt, den Fall als eine Spätinfection von der Narbenfistel aus ansehen.

An der nicht ganz glatten Wundheilung war die Verschiebung der Wundränder aneinander Schuld; die untere Schnittfläche kam auf die Aussenfläche des oberen Cornealfalzes zu liegen; dadurch schrumpfte der untere Schnittrand etwas in sich zusammen und die Descemet'sche Membran löste sich von der Grundsubstanz ab, legte sich in die Narbe, hinderte besonders in der medialen Schnittfläche eine lineare Vereinigung und unterhielt das Klaffen der Ränder. Doch war die Heilung nicht auffallend verzögert sodass die Patientin am 16. Tage nach der Operation entlassen werden konnte mit $S = {}^1/_6$ und vollkommen reinem Pupillargebiet. Die Entfernung der Katarakt war eine vollständige gewesen, sodass sich auch jetzt anatomisch nichts von Linsenresten nachweisen lässt. Wäre schon bei oder, gleich nach der Operation Infectionsmaterial in das Auge eingedrungen, so würde sicher eine stärkere Entzündung sich bemerkbar gemacht haben. Da die Patientin ja auch noch einige Zeit lang — wie lang, ist allerdings bei der schlechten Auskunft, die die Person über ihre Erkrankung giebt, nicht auszumachen — mit dem Auge gut gesehen hat, so darf man wohl annehmen, dass die später aufgetretene Entzündung mit der Operation selbst in keinem directen Zusammenhang steht. Man muss vielmehr eine neue Infection an der Fistel im inneren Wundwinkel als Ausgangspunkt hinstellen. Hier findet man bei der anato-

mischen Untersuchung eine die Narbe durchsetzende eitrige Infiltration, hier finden sich an der Aussenfläche des Narbenwinkels dichte Kokkenhaufen im Epithel eingenistet, die sich in einzelnen Zügen auch in das Narbengewebe verfolgen lassen. Hier sind offenbar die Kokken von aussen her in das Auge eingedrungen und haben die Entzündung veranlasst. Auch die Form der Entzündung zeichnet sich durch ihren schleichenden, wenig intensiv eitrigen Charakter aus.

Da sie den Höhepunkt schon überschritten hat, so findet man ein von der Innenfläche des Ciliarkörpers ausgehendes, die Irishinterfläche und das Colobom überziehendes organisirtes Exsudat. Deutliche Eiterhaufen sind im Gewebe des Ciliarkörpers, der Suprachorioidea und der Aderhaut gelegen. In den Glaskörper sind nur einzelne Eiterstreifen übergegangen. Ob dieser subacute Charakter auf die Kokkenart oder auf die geringe Zahl und geringe Propagationsfähigkeit zu beziehen ist, lässt sich nicht ausmachen.

Aus dem subacuten Charakter der Entzündung lässt sich ferner erklären, dass das andere Auge sympathisch erkrankte. Wann die Entzündung hier eingesetzt hat, ist nicht zu eruiren gewesen.

Die Frage der sympathischen Augenentzündung ist ja in den letzten Jahren durch Deutschmann's experimentelle Arbeiten und anatomische Untersuchungen ganz wesentlich gefördert. Auch ich konnte in meinem Fall in Uebereinstimmung mit seinen Befunden mässige entzündliche Veränderungen des Opticusstamms und der Opticusscheiden des erst erkrankten Auges nachweisen und ziemlich zahlreiche Kokkenhäufchen in den Opticusscheiden auffinden. Bei der Operation war ein mehrere Millimeter langes Stück des Nerven am Bulbus erhalten und überall liessen sich die Kokkenzüge nachweisen.

Ich möchte auch den Umstand besonders hervorheben,

dass ich von der Hornhautwunde aus continuirlich Kokkenzüge im episcleralen Gewebe circulär um den Bulbus bis zum Opticus verfolgen konnte, die besonders gern in Gefässscheiden gelegen waren. Ob man daraus für die Pathogenese der sympathischen Ophthalmie einen Schluss ziehen darf, kann ich bei der isolirten Beobachtung nicht sagen. Auffallend ist jedenfalls, dass ich sie in meinem Fall in der Retina und dem Glaskörper gar nicht, im hinteren Abschnitt der Chorioidea nur in kleineren Gruppen antraf, hier dagegen in continuirlicher Reihe.

Ueber die Kokkenart kann ich nichts sicheres aussagen. Doch scheinen die in der Opticusscheide und in den übrigen Theilen des Auges vorkommenden Kokken derselben Art anzugehören, wie man aus dem Aussehen, der Grösse und der Art des Zusammenliegens schliessen darf. Da sie in der Opticusscheide und vor allem im episcleralen Gewebe nur eine geringe Eiterung veranlasst haben, was auch mit der wenig intensiv eitrigen intraocularen Entzündung übereinstimmt, so scheint es keine der bekannten Staphylokokkenarten zu sein, was sich freilich nur durch Züchtung hätte feststellen lassen.

Wie man aus den mitgetheilten Fällen, die zum grossen Theil anatomisch untersucht sind, ersieht, haben wir es bei dieser Form der eitrigen Entzündung an operirten oder leukomatösen Augen mit einer frischen Infection zu thun, die ihren Weg von der Narbe aus nimmt. A priori könnte man ja drei Möglichkeiten aufstellen, wie die neue eitrige Entzündung zu Stande käme, und woher die Kokken stammten.

Erstens könnten die Kokken von der früheren Perforation her in einer Dauerform im Auge zurückgeblieben sein; zweitens könnten sie durch das Gefässsystem in das Auge eindringen und drittens könnten sie durch eine neue Infection von aussen her in das Auge gelangen.

Die erste Annahme, die in Despagnet ihren Vertreter fand, ist, wie ich schon eingangs erwähnte, unbewiesen und höchst unwahrscheinlich, da in einem Theil der Fälle anfangs gar kein infectiöser Process mit im Spiele war, wie z. B. bei normal geheilten Operationen, und da bei den anderen Fällen vielfach eine grosse Zahl von Jahren dazwischen lag, in der das Auge vollkommen reizlos blieb, sodass die Annahme des Wiederauflebens eines eingekapselten Kokkenherdes nicht haltbar ist. Zudem spricht das klinische Bild: acutes Einsetzen manchmal nach geringfügigen Traumen und vor allem der anatomische Befund bei diesen Fällen gegen die Hypothese von Despagnet.

Bei der zweiten Art der Infection — von den Gefässen aus — muss man hier zwei Formen auseinanderhalten, die metastatische, bei der von einem anderweitigen Infectionsherd im Körper aus infectiöses Material ins Auge hineingeschwemmt wird, und die Form endogener Infection, bei der zufällig im Blut kreisende Mikroorganismen an einem Locus minoris resistentiae durch Haftenbleiben an der Gefässwand zur Entwickelung kommen. Die metastatische Panophthalmitis, die zudem sehr häufig doppelseitig ist, kommt hier gar nicht in Frage, da sie ein ganz anderes klinisches Bild giebt und mit anderen Processen im Körper in Verbindung steht. Natürlich könnte auch einmal z. B. bei puerperaler Sepsis ein mit einer vorderen Synechie oder einer Operationsnarbe behaftetes Auge metastatisch eitrig erkranken. In keinem meiner zahlreichen Fälle habe ich Beziehungen der Kokken zu den Gefässen gefunden, wenn ich auch stets darauf geachtet habe. Dafür, dass eine zudem gefässarme Operations- oder Geschwürsnarbe, bei der die Gewebsveränderungen lange Zeit abgelaufen sind, einen Locus minoris resistentiae abgeben für eine Kokkenansiedlung, liegt bis jetzt keine Beobachtung vor. Der mangelnde Befund an Kokken in Gefässen spricht in meinen Fällen direct dagegen. Und solange keine unzweifelhafte derartige

Beobachtung beigebracht ist, kommt diese Art der Entstehung auch nicht in Frage.

Es bleibt also nur die dritte Annahme über den Weg, auf dem die Kokken in das Auge gelangen, und wie die neue eitrige Entzündung zu erklären ist, übrig. Es handelt sich stets um eine frische Infection von der Narbe aus. In allen anatomisch untersuchten Fällen gelang es mir, den Beweis zu führen, dass die Narbe den Ausgangspunkt der frischen Entzündung darstellt. In allen Fällen fand ich mehr oder weniger deutliche Zeichen eitriger Entzündung in der Narbe, und in den meisten Fällen gelang es noch Kokken in derselben nachzuweisen. Auch für die übrigen nicht anatomisch untersuchten Fälle wurde durch das klinische Bild die Narbe als der Ausgangspunkt der frischen Entzündung dargethan.

Sodann haben die vorstehenden Untersuchungen ergeben, dass sowohl die acuten eitrigen Entzündungen nach Operationen mit und ohne Iriseinheilung, wie auch die, die nach anderweitigen durch Ulcerationen und Verletzungen entstandenen besonders peripheren Irisprolapsen und adhärenten Leukomen auftreten, auf ganz ähnlicher Grundlage beruhen. Beide verlangen für das Zustandekommen gewisse, gleichartige Bedingungen, beide gleichen sich im Verlauf und in der Art der pathologischen Vorgänge, so dass die acuten eitrigen Entzündungen nach Operationen und nach adhärenten Leukomen als wohl charakterisirtes Krankheitsbild zusammengehören.

Die vorstehend mitgetheilten Untersuchungen haben zugleich über die Entwickelung und Verbreitung der entzündungserregenden Mikroorganismen im Innern des Auges und über die Entstehung der durch sie erzeugten Processe neue und bemerkenswerthe Erfahrungen geliefert, auf deren in der Epikrise der einzelnen Fälle gegebene Mittheilung ich zum Schluss mir nochmals hinzuweisen erlaube.

Erklärung der Abbildungen.

Tafel I (Fig. 1).

Eitrige Glaskörperinfiltration, drei Jahre nach Kataraktoperation aufgetreten.

Verticalschnitt durch die Mitte der Operationsnarbe.

N = Narbe, eitrig infiltrirtes und aufgelockertes Zwischengewebe.
C = Cornea.
I = Iris, verdickt.
Kr = Krystallwulst.
Cl = Colobom mit eitrigem Exsudat ausgefüllt.
EG = Eitrige Glaskörperinfiltration.

Tafel II (Fig. 2).

Der vordere Bulbusabschnitt desselben Auges bei schwacher Vergrösserung. Verticaldurchschnitt der Stelle entnommen, wo die Linsenkapsel in die Narbe eingeheilt und in der Ulceration der Narbe frei zu Tage liegt. Der Deutlichkeit wegen ist die Linsenkapsel dicker gezeichnet, als es der schwachen Vergrösserung entspricht.

C = Cornea.
Cj = Conjunctiva.
I = Iris.
Kr = Krystallwulst.
N = Eitrig infiltrirte und an einer Stelle oberflächlich ulcerirte Operationsnarbe.
Lk_1 = Linsenkapsel, in die Narbe eingeheilt.
Lk_2 = Hintere Linsenkapsel, das Colobom durchziehend.
EG = Eitrig infiltrirter Glaskörper.

Tafel III (Fig. 3).

Eitrige Glaskörperinfiltration nach Glaukomiridectomie. Verticaldurchschnitt durch die Mitte der Narbe.

N = Narbe, eitrig infiltrirt, taschenförmig ausgebuchtet.
C = Cornea.
Cj = verdickte Conjunctiva.
Ck = Ciliarkörper, atrophisch, abgelöst.
L = Linse, in dem an die Narbe stossenden Theil eitrig infiltrirt. Der Kapselriss ist bei dieser Vergrösserung natürlich nicht zu sehen.
EG = Eitrige Glaskörperinfiltration.
R = Retina, verdickt, abgelöst.

Tafel IV (Fig. 4).

Eitrige Glaskörperinfiltration, von einer frisch ulcerirten vorderen Synechie ausgehend. (Schwache Vergrösserung.)

C = Cornea.
VS = Vordere Synechie, frisch ulcerirt.
Scl = Sclera.
Ch = Chorioidea.
R = Retina, eitrig infiltrirt.
EG_1 = Eitrig infiltrirter Glaskörper.
EG_2 = Reihenförmige Anordnung der Eiterkörperchen im Glaskörper.

Tafel V.

Fig. 5 *a b c d e f.*

Körnige Degeneration der Linsenfaserkerne.

(Winkel homog. Oelimmers. $^1/_{14}$.)

a, *b*, *c*, *d* von Fall XII entnommen.
e, *f* von Fall XIII.

Fig. 6.

Kokkenwucherungen im Hornhautepithel.

(Winkel homog. Oelimmers. $^1/_{14}$.)

K = Kokken.
E = Epithelzellen.
BM = Bowman'sche Membran.

Fig. 7 *a* und *b*.

Vacuolenartige Gebilde aus der Linse, Kokken enthaltend.
(Winkel homog. Oelimmers. $^1/_{14}$.)

Fig. 8 *a b c d*.

Beginnende Linsenkapselperforation.
(Winkel homog. Oelimmers. $^1/_{14}$.)

a b c d verschiedenen Stellen entnommen.
Lk = Linsenkapsel.
LE = Linsenkapselepithel.
E = Eiterkörperchen, vielfach langgezogen.
K = Kokken.
P = Pigmentstäbchen.
Bk = Rothe Blutkörperchen.
Ex = Amorphes Exsudat.
As = Auf der vorderen Linsenkapsel gelagertes Schwartengewebe.

Fig. 9.

Glashäutige Auflagerung auf der Aussenfläche der hinteren Linsenkapsel, durch Eitermassen abgelöst.

HLk = Hintere Linsenkapsel.
A = Auflagerung.
E = Eiter.
EG = Eitrig infiltrirter Glaskörper.

Zur Frage der Schul-Myopie.

Zweiter Theil.

Von

Professor H. Schmidt-Rimpler

in Marburg.

Mit 4 Figuren im Text.

In einer früheren Arbeit[1]) habe ich die Ergebnisse meiner Augen-Untersuchungen an den Schülern der Gymnasien zu Frankfurt a. M., Montabaur, Fulda, dem Realgymnasium zu Wiesbaden, den Realgymnasien zu Limburg und Geisenheim zusammengestellt und erörtert. Nach Ablauf von $3^1/_2$ Jahren konnte ich diese Untersuchungen wiederholen; von den damals vorhandenen 1710 Schülern wurden 702 zum zweiten Male geprüft: eine immerhin stattliche Anzahl, um die Veränderungen der Refraction an ihnen zu studiren. Die Gesammtzahl der diesmal untersuchten Schüler — zu den obengenannten waren die des Gymnasiums zu Marburg hinzugekommen — betrug 2002.

Die Methode der subjectiven Refractionsbestimmung, nach welcher die Einreihung in die verschiedenen Kategorien erfolgte, war dieselbe wie früher (vergl. l. c. S. 126). Ich hebe nochmals hervor, dass durch eine Voruntersuchung die Schüler, welche ohne Gläser volle Sehschärfe hatten, beziehentlich mit vorgehaltenem Convexglase 1,0 schlechter

[1]) v. Graefe's Archiv für Ophthalmol. XXXI, 4. Abth., S. 115—182 (1885).

sahen, ausgesondert und als Emmetropen, geführt wurden. Es sind demnach die Refractionsanomalien $> 1{,}0$ vernachlässigt worden. Sämmtliche Myopen wurden ophthalmoskopirt und nach der verschiedenen Grösse des Conus, der Hyperämie der Papille und progressiven Veränderungen der Chorioidea gruppirt; ausserdem fand eine objective Refractionsbestimmung bei den Schülern, deren Refraction sich gegen früher erhöht hatte, sowie bei allen Myopen $> 6{,}0$ statt.

Auch die hygienischen Verhältnisse der Schulen wurden einer Untersuchung unterzogen. In meiner früheren Arbeit finden sich darüber ausführlichere Mittheilungen, und zwar unter besonderer Berücksichtigung der Beleuchtung (Glas — zur Bodenfläche, Sehschärfe am schlechtest beleuchteten Platz) in den einzelnen Klassen; dieselben gebe ich diesmal nur für das neu untersuchte Gymnasium in Marburg. Das Hauptgewicht ist immer auf die hygienischen Einrichtungen der einzelnen Anstalt in ihrer Gesammtheit zu legen; nur wenn hervorragend ungünstige Verhältnisse in einer bestimmten Klasse bestehen, die zu Schädigungen der Augen führen, wie ich dies früher bezüglich der Häufigkeit des Accommodationskrampfes in einzelnen, nunmehr cassirten oder hygienisch verbesserten Klassen nachweisen konnte, würde hierauf Gewicht zu legen sein. Kleinere Unterschiede in der Beleuchtung und Einrichtung der einzelnen Klassen werden nicht besonders zur Geltung kommen oder wenigstens sich in ihrer Wirkung nicht nachweisen lassen, da die Schüler die einzelnen Klassenräume oft und unregelmässig wechseln: so wird je nach der Schülerzahl bald dieses bald jenes Zimmer als Quinta, Quarta u. s. f. benutzt.

Einzelne Punkte betreffs der Schulhygiene, die mir bei diesen wiederholten Untersuchungen aufgestossen sind, möchte ich hier kurz erwähnen: sie geben jedenfalls dazu einen Beitrag, dass eine ärztliche Beaufsichtigung und Controlle — möge

man sich dieselbe unter welcher Form immer vorstellen — dringend erwünscht sein muss.

Vor Allem gehört hierher die mangelnde Reinlichkeit der Zimmer und Gebäude, welche sich in grösserem oder geringerem Maasse fast überall findet. In einem Gymnasium war der auf dem Boden liegende sandige Schmutz zu dicken Massen geballt und liess die unter den Schülern oft beliebte Bezeichnung „Stall" für „Schule" ganz zutreffend erscheinen: es wurde hier in der That nur ein Mal im Jahre, in den Sommer-Ferien, nass aufgescheuert und gründlich gereinigt. Sonst wurde zwei Mal wöchentlich trocken ausgefegt; in den Ferien mit feuchten Sägespänen. Dass das trockene Ausfegen nur eine Ortsveränderung des Schmutzes zur Folge haben kann, ist klar. Zur gewiss grossen Freude aller Lehrer und Schüler hatte die Betonung dieses Missstandes ärztlicherseits [1]) in Preussen den Erfolg gehabt, dass der Unterrichtsminister Herr v. Gossler anfangs dieses Jahres einen Erlass gegeben, der eine Besserung und Regelung der Reinigung in den Schulen anordnete und, da dies natürlich auch eine pecuniäre Frage ist, eventuelle Unterstützung in Aussicht stellte. Wenn die Unreinlichkeit auch nicht direct mit der uns hier beschäftigenden Frage der Schul-Myopie etwas zu thun hat, so wollte ich doch meine bezüglichen Beobachtungen nicht unterdrücken, zumal nach anderer Richtung hin eine schädliche Folge für die Augen kaum verkennbar ist: unter 1662 Schülern fand ich 566 (34 %), deren Conjunctiva eine abnorme Beschaffenheit (Hyperämie, Catarrh, Follikel) zeigte.

Wie gut eine sachverständige Controlle auch bei Neubeschaffung von Subsellien ist, ergiebt sich daraus, dass in zwei Schulen in den letzten Jahren — nach meiner 1885 vorgenommenen Inspection — neue Schulbänke angeschafft wurden, die eine ganz veraltete und längst verworfene Construction (sogenannte Nassauische Normalbänke mit festen Tischen und Bänken und einer unveränderlichen positiven Distance von 9 bis 13 cm) haben.[2])

---

[1]) Siehe auch meine Brochüre „Schule und Auge". 1888. Breslau.

[2]) Ich möchte hierbei bemerken, dass ich eine 0-Distanz für vollständig ausreichend halte, um eine correcte Haltung beim Schreiben zu erzielen. Sie gestattet aber eine freiere Bewegung des Körpers als die oft empfohlene negative Distanz, was besonders bei grösseren Schülern in Betracht kommt.

In mehreren Klassen hatten die Schüler gerade vor sich unverhängte Fenster, in die sie hineinblicken mussten. Sogar eiserne Gitter fanden sich noch vor einigen Fenstern. Die unteren Scheiben sind bisweilen, um ein Durchsehen zu verhindern, mit dicker weisser Oelfarbe bestrichen und so auch der Durchtritt des Lichtes verhindert, während matte oder gerietfe Glasscheiben mit geringerem Nachtheile denselben Zweck erfüllten; ich halte aber die ganze Massnahme für hygienisch verwerflich. Der Anstrich der Fussböden, Wände, Thüren, die Form der Fenstervorhänge — meiner Ansicht nach empfehlen sich am meisten die oberhalb der Fenster innen angebrachten und nach beiden Seiten auseinander zu ziehenden grauen Vorhänge — erfordern ebenso einer Controlle, wie die ordnungsmässige Benutzung der Schuleinrichtungen. Nicht selten fand ich noch zugezogene Fenstervorhänge, während die Sonne gar nicht mehr schien (in einer Klasse war die Sehschärfe auf dem schlechtest gelegenen Platz dadurch auf $^2/_3$ herabgesetzt; bei hochgezogenem Vorhang war sie $^8/_9$), oder treffliche Subsellien von verschiedener Grösse in einer Klasse, ohne dass jedoch die Schüler ihrer körperlichen Grösse entsprechend darauf gesetzt worden wären.

Im Allgemeinen zeigte sich in den von mir untersuchten Anstalten das Bestreben, gerügte Schädlichkeiten zu heben und Verbesserungen einzuführen; es ist aber zu bedenken, dass in der Regel auch der Geldpunkt hierbei eine Rolle spielt und dass man demnach nur auf allmähliche Fortschritte wird rechnen können.

Untersuchung der einzelnen Anstalten.

I. Städtisches Gymnasium zu Frankfurt a. M.

Jede Klasse hat, wie bereits in meiner früheren Arbeit ausgeführt, zwei Coetus, von denen der eine zu Ostern, der andere zu Michaeli Versetzung hat. Von den unversetzten Schülern geht ein Theil in den Wechsel-Coetus über, der andere bleibt in demselben Coetus, um noch einmal das vollständige Jahrespensum durchzumachen. Da es sich demnach gleichsam um ein Doppel-Gymnasium handelt, habe ich die Zusammenstellungen der Untersuchungsergebnisse auch dies Mal so gemacht, dass ich Gymnasium Frankfurt-Ostern und Frankfurt-Michaelis trennte.

Das Ostern-Gymnasium hat unter 310 untersuchten

Schülern 209 (67%) Emmetropen, 99 (32%) Myopen und 2 (1%) Hyperopen. (Im Jahre 1885 ergab die Untersuchung 65% E, 33% M, 2% H.) Betreffs der Hyperopie, deren Procentsatz anderen Untersuchungen gegenüber sehr gering erscheint, sei nochmals betont, dass die Grade unter 1,0 als Emmetropen gezählt sind und etwaige latente Hyperopie ebenfalls nicht in Rechnung gezogen ist. Die Sehschärfe war bei 242 Schülern (78%) $\geqq 1$, bei 57 (18%) $\geqq 1/2$ und bei 11 (3%) $< 1/2$. [1885: $S => 1$ in 79%, $S \geqq 1/2$ in 18%, $S < 1/2$ in 3%.] Bezüglich der Vertheilung der niederen Refractionszustände und Sehschärfe nach Klassen giebt die über sämmtliche Anstalten angefertigte Uebersichtstabelle A (cf. Abschnitt: Allgemeine Ergebnisse) Auskunft. Tabelle 2 zeigt die Vertheilung der Myopie nach dem Lebensalter und nach dem Schuljahre.

Wenn man die 619 untersuchten Augen (ein Schüler war einäugig) zusammenstellt, so haben von 385 emmetropischen Augen 341 $S \geqq 1$, 34 $S \geqq 1/2$, 10 $S < 1/2$. Von 96 Augen mit $M < 3{,}0$ haben 51 $S \geqq 1$, 36 $S \geqq 1/2$ und 9 $S < 1/2$; von 81 Augen mit M 3—6 haben 41 $S \geqq 1$, 37 $S \geqq 1/2$ und 3 $S < 1/2$; von 21 Augen $M > 6{,}0$ haben 2 $S \geqq 1$, 15 $S \geqq 1/2$, 4 $S < 1/2$. Von 4 Augen mit $H > 3$ haben 2 $S \geqq 1$, 1 $S \geqq 1/2$, und 1 $S < 1/2$. Von 32 astigmatischen Augen haben 16 $S \geqq 1/2$ und 16 $S < 1/2$.

Nachfolgende Tabelle 1 giebt nach Klassen geordnet die Zahl der Anisometropen (41; das rechte Auge war 25, das linke 16 Mal das stärker brechende; 1885: 54 Anisometropen, das rechte Auge 33, das linke 21 Mal stärker brechend) und die Vererbung der Kurzsichtigkeit nach Graden der Kurzsichtigkeit (M 1—3, 3—6; 6—8 und > 8) eingetheilt an.

Erblichkeit wurde, wie früher, angenommen, wenn beide Eltern oder der Vater oder die Mutter kurzsichtig waren, aber nicht, wenn bei den Geschwistern allein Kurzsichtigkeit vorkam. Bei 99 Myopen war 68 Mal, also in 69% (1885 in 75%) Vererbung nachweisbar.

Bezüglich des Auftretens des Conus bei 198 myopischen Augen ergab sich, dass selbiger 120 Mal (61%) vorhanden war. Von 96[1]) Augen mit M 1—3 hatten 47 einen Conus, von 66[1]) Augen mit M 3—6: 43, von 36 mit $M \geqq 6$: 30.

[1]) Die Differenz der Zahlen gegen oben erklärt sich dadurch, dass die Augen mit M 6,0 hier nicht mitgezählt sind, sondern in die nächste Kategorie $M \geqq 6{,}0$ gebracht wurden.

Tabelle 1.

Frankfurt a. M. — Ostern.

Klasse	Schüler	Anisometropie			Vererbung der Myopie							
			Stärker brechend		M. 1—3.		M. 3—6.		M. 6—8.		M. > 8.	
		Zahl	r.	l.	Zahl	Vererbt	Zahl	Vererbt	Zahl	Vererbt	Zahl	Vererbt
Ia.	24	10	5	5	3	3	7	4	2	1	1	1
Ib.	28	4	3	1	10	4	3	2	2	2		
IIa.	31	7	5	2	6	3	4	3	5	3	1	1
IIb.	33	5	2	3	4	3	8	7	1	1		
IIIa.	39	1	1		5	3	3	3				
IIIb.	45	8	5	3	6	3	8	7	1			
IV.	29	1		1	2	2	3	2				
V.	33	4	3	1	5	4	1	1				
VI.	48	1	1		7	5						
	310	41	25	16	48	30	37	29	11	7	3	2

Unter 99 M. besteht 68mal Vererbung = 69 %.

Tabelle 2.

Frankfurt. — Ostern.

Zunahme der Myopie innerhalb $3^1/_2$ Jahren.

Klasse	Schüler untersucht	Emmetropen	Hypermetropen	Myopen	Zunahme der Myopie	Unter diesen erblich belastet	Zahl der früher Untersucht.	Zunahme der Refraktion	Erblichkeit bei Zunahme der Refraktion
Ia.	früher	7		12			19	5	3
	jetzt	8[1])		11	5	3			
Ib.	früher	16		8			24	6	2
	jetzt	12		12	2	1 (1)[2])			
IIa.	früher	19		8			27	11	6
	jetzt	15		12	7	5 (1)[2])			
IIb.	früher	18		5			23	7	5
	jetzt	15[1])		8	3	2 (3)[2])			
IIIa.	früher	21		2			23	2	2
	jetzt	21		2	2	2			
IIIb.	früher	23	1	4			28	8	5
	jetzt	19	1	8	4	3 (2)[2])			
IV.	früher	5		1			6	2	5
	jetzt	4		2	1	1 (1)[2])			
V.	früher	1					1		
	jetzt	1							
							151	41	25
								= 27 %	

[1]) 1 M. wurde E. [2]) Die Klammer enthält die Zahl der erblich Belasteten unten denen, die früher nicht kurzsichtig waren.

Ueber die Grössengrade und Beschaffenheit des Conus, sowie die Vertheilung nach Myopischen und Klassen finden sich Mittheilungen in dem Capitel „Allgemeine Ergebnisse".

Betreffs der Refractionsveränderungen oder der Zunahme der Kurzsichtigkeit, welche während der $3^1/_2$ Jahre, die zwischen der früheren und jetzigen Untersuchung liegen, bei den einzelnen Schülern stattgefunden hat, giebt die Tabelle 2 Auskunft. Die Schüler sind hier nach Klassen und nach ihrer früheren und jetzigen Refraction geordnet; gleichzeitig ist auf vorhandene Erblichkeit Rücksicht genommen. Von 151 früher untersuchten Schülern zeigen 41 (27 %) eine Zunahme der Refraction; unter diesen sind 25 erblich belastet. Von den 41 Schülern waren 24 bereits früher kurzsichtig, jedoch hat sich der Grad ihrer Kurzsichtigkeit gesteigert. Bei 2 früher als kurzsichtig geführten Schülern wurde jetzt Emmetropie constatirt: es handelte sich demnach um einen zurückgegangenen Accommodationskrampf (abnorme Accommodationsspannung).

Das Frankfurter Michaelis-Gymnasium hat unter 243 Schülern 172 (71 %) Emmetropen (1885: 65 %), 68 (28 %) Myopen (1885: 33 %) und 3 (1 %) Hyperopen (1885: 2 %). Die Sehschärfe war bei 194 Schülern (79 %) $\geqq 1$ (1885: 76 %), bei 43 (18 %) $\geqq {}^1/_2$ (1885: 20 %), bei 6 Schülern (2 %) $< {}^1/_2$ (1885: 3 %). Bei den Myopen war in 62 % (1885: 67 %) Erblichkeit vorhanden. Von 312 emmetropischen Augen haben 291 $S \geqq 1$, 13 $\geqq {}^1/_2$ und 8 $< {}^1/_2$. Von 68 Augen mit $M < 3{,}0$ haben 41 $S \geqq 1$, 27 $S \geqq {}^1/_2$; von 48 Augen mit M 3—6 haben 21 $S \geqq 1$, 25 $S \geqq {}^1/_2$, 2 $S < {}^1/_2$ und von 17 Augen mit $M > 6{,}0$ haben 6 $S \geqq 1$, 8 $S \geqq {}^1/_2$ und 2 $S < {}^1/_2$. Von den 12 hyperopischen Augen haben 6 mit $H < 3{,}0$ $S \geqq 1$, 1 Auge $S < {}^1/_2$, von 5 Augen mit $H > 3{,}0$ haben 1 $S \geqq 1$, 1 $S \geqq {}^1/_2$ und 3 $S < {}^1/_2$. Von 29 astigmatischen Augen haben 21 $S \geqq {}^1/_2$, 8 $S < {}^1/_2$.

Einen Conus hatten von 133 myopischen Augen 82 (62 %); hierunter bei 68 Augen mit M 1—3 : 35, bei 47 Augen mit M 3—6 : 33, bei 18 mit $M \geqq 6$: 14.

Von 131 früher untersuchten Schülern zeigten 27 (20,6 %) eine Zunahme der Refraction; 18 von diesen waren erblich belastet. Von den 27 Schülern waren 12 bereits bei der ersten Untersuchung kurzsichtig, jedoch hatte sich der Grad der Kurzsichtigkeit gemehrt.

Tabelle 3.

Frankfurt a. M. — Michaelis.

Klasse	Schüler	Anisometropie			Vererbung der Myopie							
		Zahl	Stärker brechend		M. 1—3		M. 3—6		M. 6—8		M. > 8	
			r.	l.	Zahl	Vererbt	Zahl	Vererbt	Zahl	Vererbt	Zahl	Vererbt
Ia.	12	5	3	2	3	1	2	1	1	1		
Ib.	16	5	1	4	2	1	2	1	2	2	1	1
IIa.	32	5	3	2	6	2	4	2	1	1		
IIb.	33	7	3	4	8	7	1	1	1	1	1	1
IIIa.	32	3	1	2	6	4	2	1			1	
IIIb.	36	4	3	1	3	1	7	4	1			
IV.	26	5	1	4	4	3	1					
V.	34	3	1	2	5	4	1	1				
VI.	22	2	1	1	1	1	1					
	243	39	17	22	38	24	21	11	6	5	3	2

Unter 68 M. besteht 42mal Vererbung = 62%.

Tabelle 4.

Frankfurt a. M. — Michaelis.

Zunahme der Myopie innerhalb 3 Jahren.

Klasse	Schüler untersucht	Emmetropen	Hypermetropen	Myopen	Zunahme der Myopie	Unter diesen erblich	Zahl der früher Untersuchten	Zunahme der Refraktion	Erblichkeit bei Zunahme der Refraktion
Ia.	früher	6	1	3			10	4	2
	jetzt	4	1	5	2	2			
Ib.	früher	10		6			16	4	3
	jetzt	8	1	7	3	3			
IIa.	früher	20	2	6			28	2	2
	jetzt	18	2	8	0	(2)			
IIb.	früher	24	1	7			32	7	7
	jetzt	21	0	11	3	3 (4)			
IIIa.	früher	19		2			21	5	3
	jetzt	15		6	1	(3)			
IIIb.	früher	18		4			22	5	1
	jetzt	16		6	3	1			
IV.	früher	1					1		
	jetzt	1							
V.	früher	1					1		
	jetzt	1							
							131	27	18
								= 20,6%	

II. Königliches Gymnasium in Fulda.

Von 231 untersuchten Schülern waren 150 (65%) Emmetropen (1885: 62%), 80 (35%) Myopen (1885: 36%), 1 (0,6%) Hyperopen (1885: 1%). Die Sehschärfe war bei 182 Schülern (79%) $\geqq 1$ (1885: 71%); bei 34 (15%) $\geqq 1/2$ (1885: 25%) und bei 15 (6%) $< 1/2$ (1885: 3%). Bei den Myopen war in 34% (1885: 59%) Erblichkeit nachweisbar.

Von 264 emmetropischen Augen haben 217 $S \geqq 1$, 38 $\geqq 1/2$ und 9 $< 1/2$. Von 105 Augen mit $M < 3{,}0$ haben 68 $S \geqq 1$, 28 $\geqq 1/2$ und 9 $< 1/2$; von 40 Augen mit M 3—6 haben 24 $S \geqq 1$, 13 $\geqq 1/2$ und 3 $< 1/2$, und von 8 Augen mit $M > 6$ haben 2 $S \geqq 1$, 5 $\geqq 1/2$, 1 $< 1/2$. 2 Augen in Hyperopie < 3 haben $S \geqq 1/2$, 2 mit $H > 3$ haben $S < 1/2$; von 40 astigmatischen Augen 4 $S \geqq 1$, 12 $\geqq 1/2$ und 24 $> 1/2$.

Einen Conus haben von 153 Augen 80 (52%); hierunter bei 105 Augen mit M 1—3: 50, bei 38 mit M 3—6: 22 und bei 10 mit $M \geqq 6$: 7.

Von 103 früher untersuchten Schülern zeigten 33 (32,0%) eine Zunahme der Refraction; 14 von ihnen waren erblich belastet. Von diesen 33 Schülern waren 10 schon früher kurzsichtig.

III. Städtisches Gymnasium in Montabaur.

Von 250 Schülern waren 181 (72%) Emmetropen (1885: 65%), 68 (27%) Myopen (1885: 32%) und 1 (0,4%) Hyperop (1885: 2%). Die Sehschärfe war bei 217 Schülern (87%) $\geqq 1$ (1885: 82%), bei 27 (10%) $\geqq 1/2$ (1885: 15%) und bei 6 (3%) $< 1/2$ (1885: 2%). Bei den Myopen war in 34% (1885: 26%) Erblichkeit nachweisbar.

Von 499 Augen waren 324 emmetropisch; von ihnen hatten 299 $S \geqq 1$, 16 $\geqq 1/2$, 9 $< 1/2$. Von 94 Augen mit $M < 3$ hatten 72 $S \geqq 1$, 21 $\geqq 1/2$ und 1 $< 1/2$; von 28 Augen mit M 3—6 hatten 14 $S \geqq 1$, 11 $\geqq 1/2$ und 3 $< 1/2$, und von 6 Augen mit $M > 6$ haben 4 $S \geqq 1$, 1 $\geqq 1/2$ und 1 $< 1/2$. Von 8 Augen mit $H < 3$ haben 3 $S \geqq 1$ und 5 $< 1/2$. Von 39 astigmatischen Augen haben 13 $S \geqq 1$, 15 $\geqq 1/2$ und 11 $< 1/2$.

Einen Conus haben von 128 myopischen Augen 72 (56%); hierunter bei 94 Augen mit M 1—3: 53, bei 28 Augen mit M 3—6: 17, bei 6 Augen mit $M \geqq 6$: 2.

Tabelle 5.
Fulda.

Klasse	Schüler	Anisometropie			Vererbung der Myopie							
			Stärker brechend		M. 1—3.		M. 3—6.		M. 6—8.		M. > 8.	
		Zahl	r.	l.	Zahl	Vererbt	Zahl	Vererbt	Zahl	Vererbt	Zahl	Vererbt
Ia.	8	2	2		2		3					
Ib.	20	5	2	3	7	1	3	1			1	1
IIa.	26	6	4	2	6	4	1	1	3	3		
IIb.	30	5	3	2	11	2	3	1			1	1
IIIa.	36	3	2	1	10	4	3	2				
IIIb.	29	3	2	1	7	2	2	1				
IV.	31	4	1	3	5	1	2		1	1		
V.	31	1	1		6							
VI.	20	2	1	1	3	1						
	231	31	18	13	57	15	17	6	4	4	2	2

Unter 80 Myopen besteht 27mal Vererbung = 34%.

Tabelle 6.
Fulda.

Zunahme der Myopie innerhalb 3½ Jahren.

Klasse	Schüler untersucht	Emmetropen	Hypermetropen	Myopen	Zunahme einer bereits vorhandenen Myopie	Unter diesen Myopen sind erblich belastet	Gesammtzahl der Untersucht.	Zunahme der Refraction überhaupt	Erblichkeit bei Zunahme der Refraction
Ia.	früher	4		3			7	4	0
	jetzt	2		5	2				
Ib.	früher	10		5			15	6	2
	jetzt	6		9	2	1			
IIa.	früher	14		6			20	7	6
	jetzt	11		9	4	4			
IIb.	früher	8		8			16	2	0
	jetzt	7[1]		9					
IIIa.	früher	19		3			22	7	4
	jetzt	13		9	1				
IIIb.	früher	11		2			13	4	2
	jetzt	8		5	1				
IV.	früher	8	1	0			9	3	0
	jetzt	5	1	3					
V.	früher	1					1	0	0
	jetzt	1							
							103	33	14
								= 32 %	

[1]) 1 M. wurde E.

Tabelle 7.

Montabaur.

Klasse	Schüler	Anisometropie			Vererbung der Myopie							
			Stärker brechend		M. 1–3.		M. 3–6.		M. 6–8.		M. > 8.	
		Zahl	r.	l.	Zahl	Vererbt	Zahl	Vererbt	Zahl	Vererbt	Zahl	Vererbt
Ia.	20	9	5	4	5		4				1	1
Ib.	20	6	4	2	5	3	2	1				
IIa.	20	3	2	1	9	3	2					
IIb.	44	9	5	4	9	3	5	4	1			
IIIa.	33	3	2	1	6	5	2		1	1		
IIIb.	33	5	3	2	8	2	1					
IV.	33	1	1		3							
V.	36	5		5	4							
VI.	11											
	250	41	22	19	49	16	16	5	2	1	1	1

Unter 68 Myopen besteht 23mal Vererbung = 34 %.

Tabelle 8.

Montabaur.

Zunahme der Myopie innerhalb $3^1/_2$ Jahren.

Klasse	Schüler untersucht	Emmetropen	Hypermetropen	Myopen	Zunahme der Myopie	Unter diesen erblich	Zahl der Untersuchten	Zunahme der Refraction	Erblichkeit bei Zunahme der Refraction
Ia.	früher	5	1	10			16	5	1
	jetzt	6[1])	1	9	5	1			
Ib.	früher	8	1	2			11	2	
	jetzt	7	1	3	1				
IIa.	früher	7		4			11	5	1
	jetzt	5		6	3	(1)			
IIb.	früher	19		4			23	7	1
	jetzt	14		9	2	(1)			
IIIa.	früher	17		1			18	3	
	jetzt	14		4					
IIIb.	früher	6		1			7	1	1
	jetzt	5		2		(1)			
IV.	früher	2					2		
	jetzt	2							
							88	23	4
								= 26, 1 %	

[1]) M. wurde E.

Von 88 früher untersuchten Schülern zeigten 23 (26%) eine Zunahme der Refraction; 4 von ihnen waren erblich belastet. Von diesen 23 Schülern waren 11 schon früher kurzsichtig.

IV. Königliches Real-Gymnasium in Wiesbaden.

Von 393 Schülern waren 318 (81%) Emmetropen (1885: 71%), 71 (18%) Myopen (1885: 27%) und 4 (1%) Hyperopen (1885: 2%). Die Sehschärfe war bei 340 Schülern (86%) ≥ 1, bei 42 (10%) $\geq 1/2$ und bei 11 (3%) $< 1/2$.

Bei den Myopen war in 48% Erblichkeit nachweisbar (1885: 55%).

Von 786 Augen waren 584 emmetropisch; von ihnen hatten 535 $S \geq 1$, 37 $S \geq 1/2$ und 12 $S < 1/2$. Von 91 Augen mit $M < 3$ hatten 53 $S \geq 1$, 31 $S \geq 1/2$ und 7 $S < 1/2$; von 48 Augen mit M 3—6 hatten 24 $S \geq 1$, 22 $S \geq 1/2$ und 2 $S < 1/2$ und von 10 Augen mit $M > 6$ hatten 6 $S \geq 1$, 3 $\geq 1/2$ und 1 $< 1/2$. Von 14 Augen mit Hyperopie < 3 hatten 6 $S \geq 1$, 2 $\geq 1/2$ und 6 $< 1/2$; von 4 Augen mit $H > 3$ hatten 2 $S \geq 1/2$ und 3 $S < 1/2$. Von 35 astigmatischen Augen hatten 5 $S \geq 1$, 19 $S \geq 1/2$ und 11 $S < 1/2$.

Einen Conus haben von 149 myopischen Augen 80 (54%); hierunter bei 91 Augen mit M 1—3: 39, bei 47 Augen mit M 3—6: 33; bei 11 Augen mit $M \geq 6$: 8.

Von 122 früher untersuchten Schülern zeigten 21 (17%) eine Zunahme der Refraction; 9 von ihnen waren erblich belastet. Von diesen 21 Schülern waren 11 schon früher kurzsichtig.

V. Städtisches Real-Progymnasium in Limburg.

Von 138 Schülern waren 109 (79%) Emmetropen, 29 (21%) Myopen (1885: 29%). In der Vorklasse, die aber, um einen Vergleich mit den anderen Anstalten zu gestatten, bei den weiteren Zusammenstellungen fortgelassen, waren 20 Schüler und unter diesen 2 (10%) Myopen. Die Sehschärfe war bei 120 (87%) Schülern ≥ 1, bei 14 (10%) $\geq 1/2$ und bei 4 (3%) $< 1/2$.

Bei den Myopen war in 62% Erblichkeit nachweisbar (1885: 30%).

Tabelle 9.

Wiesbaden.

Klasse	Schüler	Anisometropie			Vererbung der Myopie							
			Stärker brechend		M. 1—3.		M. 3—6.		M. 6—8.		M. > 8.	
		Zahl	r.	l.	Zahl	Vererbt	Zahl	Vererbt	Zahl	Vererbt	Zahl	Vererbt
Ia.	7	3	3		3	1	1	1				
Ib.	17	4	4		2	1	2	2	1		1	1
IIa.	31	2	1	1	3	2	5	3				
IIb.	39	2	1	1	7	5	2	1				
IIIa.	44	9	7	2	10	4	3	2			1	
IIIb.	41	4	1	3	3	1	5	4				
IV.	79	11	9	2	9	1	3	2				
V.	76	6	2	4	4	2	2					
VI.	59	1	1		4	1						
	393	42	29	13	45	18	23	15	1		2	1

Unter 71 Myopen besteht 34mal Vererbung = 48 %.

Tabelle 10.

Wiesbaden.

Zunahme der Myopie innerhalb 3½ Jahren.

Klasse	Schüler untersucht	Emmetropen	Hypermetropen	Myopen	Zunahme der Myopie	Unter diesen Erblichkeit	Zahl der früher Untersucht.	Zunahme der Refraction	Erblichkeit bei Zunahme der Refraction
Ia.	früher	4		1			5	2	
	jetzt	2		3					
Ib.	früher	6		4			10	2	1
	jetzt	6		4	2	1			
IIa.	früher	15		1			16	2	1
	jetzt	14		2	1	(1)[3]			
IIb.	früher	15	1	7			23	2	
	jetzt	14[1]	1	8	1				
IIIa.	früher	22		5			27	6	4
	jetzt	18	1[2]	8	3	3(1)[3]			
IIIb.	früher	19		6			25	5	3
	jetzt	19[1]		6	4	3			
VI.	früher	14	1	1			16	2	
	jetzt	13[1]	1	2					
							122	21 = 17 %	9

[1]) 1 M. wurde E. [2]) Früher E. [3]) Cf. Anmerk. zu Tabelle 2.

Tabelle 11.

Limburg.

Klasse	Schüler	Anisometropie			Vererbung der Myopie							
		Zahl	Stärker brechend		M. 1—3.		M. 3—6.		M. 6—8.		M. > 8.	
			r.	l.	Zahl	Vererbt	Zahl	Vererbt	Zahl	Vererbt	Zahl	Vererbt
II.	20	3	1	2	2	1	3	1	2	2		
IIIa.	11	6	2	4	5	3	2	2	1	1		
IIIb.	19	3	2	1	5	2	2	2				
IV.	31	8	4	4	2	1	1	1			1	1
V.	37	6		6	3	1						
VI.	20	1		1								
	138	27	9	18	17	8	8	6	3	3	1	1
Vorklasse	20	1		1	1	1	1	1				

Unter 29 Myopen (mit Ausschluss der Vorklasse) besteht 18mal Vererbung = 62%.

Tabelle 12.

Limburg.

Zunahme der Myopie innerhalb $3^1/_2$ Jahren.

Klasse	Schüler untersucht	Emmetropen	Hypermetropen	Myopen	Zunahme der Myopie	Unter diesen erblich	Zahl der Untersuchten	Zunahme der Refraction	Erblichkeit bei Zunahme der Refraction
II.	früher	10		4			14	6	4
	jetzt	8		6	4	2 (2)			
IIIa.	früher	6		2			8	5	4
	jetzt	3		5	2	2 (2)			
IIIb.	früher	14	1	1			16	6	4
	jetzt	10	0	6	1	1 (3)			
V.	früher	16	1	0			17	2	1
	jetzt	16[1])	0	1		(1)			
VI.	früher	13		0			13	1	
	jetzt	12		1					
							68	20	13
							= 29,4%		

[1]) 1 H wurde E.

Von 275 Augen waren 192 emmetropisch; von diesen hatten 177 $S \geqq 1$, 8 $\geqq {}^1/_2$ und 7 $< {}^1/_2$. Von 33 Augen mit $M < 3$ hatten 22 $S \geqq 1$, 10 $\geqq {}^1/_2$ und 1 $< {}^1/_2$; von 20 Augen mit M 3—6 hatten 12 $S \geqq 1$, 6 $\geqq {}^1/_2$ und 2 $< {}^1/_2$ und von 10 Augen mit $M > 6$ hatten 3 $S \geqq 1$, 3 $> {}^1/_2$ und 2 $< {}^1/_2$. Von 9 Augen mit Hyperopie < 3 hatten 4 $S \geqq 1$, 3 $\geqq {}^1/_2$ und 2 $< {}^1/_2$, ein Auge mit $H > 3$ hatte $S \geqq {}^1/_2$. Von 10 astigmatischen Augen hatten 2 $S \geqq 1$, 6 $\geqq {}^1/_2$ und 2 $< {}^1/_2$.

Einen Conus haben von 63 myopischen Augen 30 (48%); unter diesen kommt er bei 33 Augen mit M 1—3 8 Mal, bei 20 Augen mit M 3—6: 13 Mal und bei 10 Augen mit $M > 6$: 9 Mal vor.

Von 68 früher untersuchten Schülern war bei 20 (29%) eine Zunahme der Refraction eingetreten; 13 von ihnen waren erblich belastet. Unter diesen 20 Schülern waren 7 früher schon kurzsichtig.

VI. Städtisches Real-Progymnasium in Geisenheim.

Von 112 Schülern waren 84 (75%) Emmetropen (1885: 74%), 26 (23%) Myopen (1885: 22%) und 2 (2%) Hyperopen (1885: 3%). Die Sehschärfe betrug bei 100 Schülern 89% $\geqq 1$, bei 11 (10%) $\geqq {}^1/_2$ und bei 1 (1%) $< {}^1/_2$.

Bei den Myopen war in 35% Erblichkeit nachweisbar (1885: 64%).

Von 224 Augen waren 159 emmetropisch; von diesen hatten 150 $S \geqq 1$, 7 $\geqq {}^1/_2$ und 2 $< {}^1/_2$. Von 25 Augen mit $M < 3$ hatten 16 $S \geqq 1$, 6 $\geqq {}^1/_2$ und 3 $< {}^1/_2$, von 22 Augen mit M 3—6 hatten 13 $S \geqq 1$, 9 $\geqq {}^1/_2$ und 5 Augen mit $M < 6$ hatten $S \geqq {}^1/_2$. Von 5 Augen mit $H < 3$ hatten 1 $S \geqq 1$, 3 $\geqq {}^1/_2$ und 1 $< {}^1/_2$, von 2 Augen mit $H > 3$ hatte 1 $S \geqq 1$ und 1 $< {}^1/_2$. Von 6 astigmatischen Augen hatte 1 $S \geqq 1$, 4 $\leqq {}^1/_2$ und 1 $< {}^1/_2$.

Einen Conus hatten von 52 myopischen Augen 26 (50%); bei 25 Augen mit M 1—3 kam er 13 Mal, bei 21 Augen mit M 3—6: 7 Mal und bei 6 Augen mit $M \geqq 6$: 6 Mal vor.

Von 39 früher untersuchten Schülern zeigten 13 (33%) eine Zunahme der Refraction; 5 von ihnen waren erblich belastet. Unter den 13 Schülern waren 6 schon früher kurzsichtig.

Tabelle 13.

Geisenheim.

Klasse	Schüler	Anisometropie			Vererbung der Myopie							
		Zahl	Stärker brechend		M. 1—3.		M. 3—6.		M. 6—8.		M. > 8.	
			r.	l.	Zahl	Vererbt	Zahl	Vererbt	Zahl	Vererbt	Zahl	Vererbt
IIa.	2	1		1							1	1
IIb.	20	5	5		5	2	3	1			1	1
IIIa.	14				5	1	3	1				
IIIb.	16				1		3	1				
IV.	21	3		3	1		1	1				
V.	27	2		2			1		1			
VI.	12	2	2									
	112	13	7	6	12	3	11	4	1		2	2

Unter 26 Myopen bestand 9mal Vererbung = 35%.

Tabelle 14.

Geisenheim.

Zunahme der Myopie innerhalb 3½ Jahren.

Klasse	Schüler untersucht	Emmetropen	Hypermetropen	Myopen	Zunahme der Myopie	Unter diesen erblich	Zahl der Untersuchten	Zunahme der Refraction	Erblichkeit bei Zunahme der Refraction
IIa.	früher			1			1	1	
	jetzt			1	1				
IIb.	früher	9		3			12	4	2
	jetzt	7		5	2	1 (1)			
IIIa.	früher	10		2			12	6	2
	jetzt	6		6	2	1 (1)			
IIIb.	früher	8		1			9	1	1
	jetzt	8		1	1	1			
IV.	früher	5					5	1	
	jetzt	4		1					
							39	13	5
								= 33,3%	

VII. Königliches Gymnasium in Marburg.

Das Gymnasium zu Marburg ist in einer verhältnissmässig engen Strasse belegen und mit seiner Vorderseite gegen die ansteigende Berghöhe gerichtet. Die nach dieser Seite gelegenen Zimmer werden, mit Ausnahme eines, nicht als Unter-

richtsräume benutzt. Die nach Süden gerichtete Hinterfront sieht vollkommen frei in's Thal; die Klassenräume sind der Sonne viel ausgesetzt und müssen daher die Vorhänge häufig heruntergelassen werden. Die Beleuchtungsverhältnisse, die Anfangs September, also in einer hellen Jahreszeit, gemessen wurden, waren folgende. Oberprima: Glas- zu Bodenfläche 1:8; S = $^3/_4$ am schlechtest gelegenen Patz. Unterprima: 1:7; S = $^6/_7$. Obersecunda: 1:7; S = $^3/_4$. Untersecunda: 1:9; S = $^7/_8$. Die Classe ist nach Norden gelegen, im Winter in den ersten und letzten Unterrichtsstunden dunkel. Obertertia: 1:8; S = $^3/_4$. Untertertia A: 1:7; S = $^6/_7$. Untertertia B: 1:7; S = $^4/_5$. Quarta: 1:6$^1/_2$; S = $^6/_7$. Quinta: 1:7; S = $^2/_3$, —

Tabelle 15.

Marburg.

Klasse	Schüler	Anisometropie			Vererbung der Myopie							
		Zahl	Stärker brechend		M. 1—3.		M. 3—6.		M. 6—8.		M. > 8.	
			r.	l.	Zahl	Vererbt	Zahl	Vererbt	Zahl	Vererbt	Zahl	Vererbt
Ia.	25	7	5	2	3	1	9	7	4	2		
Ib.	23	5	2	3	4		2	2	1	1	1	1
IIa.	31	5	2	3	5	1	5	3	2	2		
IIb.	31	2	1	1	4	1	2	2	2	1		
IIIa.	26	2		2	10	9	1					
IIIb.	45	4	3	1	8	5	5	2			2	1
IV.	45	7	4	3	7	2	2	1				
V.	41	2	1	1	1	1	1	1				
VI.	38	2	1	1	6	1						
	305	36	19	17	48	21	27	18	9	6	3	2

Unter 87 Myopen bestand 47mal Vererbung = 54%.

jedoch sind zwei Rouleaux heruntergelassen, trotzdem die Sonne nicht scheint; nach Heraufziehen derselben steigt S auf $^8/_9$. Sexta: 1:9; S = $^7/_8$. In einzelnen Klassen ist Gasbeleuchtung vorgesehen. Die Tafelschrift konnte überall von den schlechtest gelegenen Plätzen aus gesehen werden. Die neu angeschafften Subsellien (Klappsitze) sind gut, zum Theil in zwei Grössennummern für die Klasse, ohne dass jedoch die Schüler ihrer Körpergrösse nach darauf gesetzt wären. Die bisweilen vorhandene grosse negative Distance (bis 5 cm in Obertertia) halte ich für unzweckmässig.

Von 305 Schülern waren 216 (70%) Emmetropen, 87 (29%) Myopen und 2 (1%) Hyperopen. Die Sehschärfe war

bei 259 Schülern (85 %) > 1, bei 37 (12 %) $\geq {}^1/_2$ und bei 9 (3 %) $< {}^1/_2$.

Bei den Myopen war in 54 % Erblichkeit vorhanden.

Von 609 Augen waren 409 emmetropisch; von diesen hatten 366 $S \geq 1$, 32 $S \geq {}^1/_2$ und 11 $< {}^1/_2$. Von 91 Augen mit $M < 3$ hatten 61 $S \geq 1$, 25 $> {}^1/_2$ und 5 $< {}^1/_2$; von 55 Augen mit M 3—6 hatten 33 $S \geq 1$, 18 $> {}^1/_2$, 4 $< {}^1/_2$; von 22 Augen mit $M > 6$ hatten 3 $S \geq 1$, 17 $> {}^1/_2$ und 2 $< {}^1/_2$. Von 4 Augen mit $H < 3$ hatten 1 Auge $S > 1$, 1 $> {}^1/_2$ und 2 $< {}^1/_2$; 2 Augen mit $H > 3$ hatten $S < {}^1/_2$. Von 26 astigmatischen Augen hatten 4 $S \geq 1$, 16 $> {}^1/_2$ und 6 $< {}^1/_2$.

Einen Conus hatten von 168 myopischen Augen 94 (56 %); bei 91 Augen mit M 1—3 kam er 34 Mal, bei 50 Augen mit M 3—6: 3 Mal und bei 27 Augen mit $M > 6$: 23 Mal vor.

Allgemeine Ergebnisse.

Die Ergebnisse der Untersuchung der einzelnen Anstalten habe ich, wie früher, in eine Reihe von Uebersichtstabellen und Curven zusammengefasst.

Tabelle A zeigt den Procentsatz der Myopie der einzelnen Anstalten nach Schulklassen geordnet. Auch bei dieser neuen Untersuchung könnte es, wie bei der vor 3½ Jahren angestellten, bei einfacher Betrachtung der Durchschnittsprocentsätze der Anstalten scheinen, als ob in den Gymnasien mehr Schüler kurzsichtig würden als in den Realgymnasien und Realprogymnasien. So sind in Fulda 35 %, Frankfurt-Ostern 31,9 %, Marburg 29 %, Frankfurt-Michaelis 27,9 %, Montabaur 27 % Myopen, während Wiesbaden nur 18 %, Limburg 21 % und Geisenheim 23 % haben. Der Gesammt-Durchschnitt der Myopen bei sämmtlichen untersuchten Schülern (1982, — die Vorklasse von Limburg nicht mitgerechnet) betrug 26,6 % (528 Schüler). Rechnet man die Gymnasiasten allein, so beträgt die Anzahl der Myopen 30 %; unter 1339 Schülern 402 kurzsichtige.

Jedoch ist auf diese Durchschnittszahlen, wie schon öfter von mir betont, nicht viel Gewicht zu legen. Von grös-

serer Bedeutung sind die Procentsätze in den einzelnen Klassen; hier lässt sich aber, wie ein Blick auf die Tabelle A lehrt, kein durchschlagender Unterschied in den beiden getrennten Gruppen von Unterrichts-Anstalten erkennen. Anschaulicher noch tritt dies auf der beigelegten Curve a hervor. Dieselbe zeigt ebenso wie die auf Grund der früheren Untersuchungen aufgestellte, eine zweifellose Zunahme der Myopie in den höheren Klassen, wenngleich auch hier und da Unregelmässigkeiten im jähen Aufsteigen [1]) und Abfallen in einzelnen Klassen vorkommen. Absolut scharf tritt diese Zunahme der Myopie aber hervor in den Ta-

Tabelle A.

Procentarisches Vorkommen der Myopie nach Klassen geordnet.

Anstalten	Ia.	Ib.	IIa.	IIb.	IIIa.	IIIb.	IV.	V.	VI.	Durchschnitt der Myopie für die ganze Anstalt	Erblichkeit unter den Myopen
	Procent	Procent	Procent	Procent	Procent	Procent	Procent	Procent	Procent	Procent	Procent
Frankfurt (Mich-Curs).	50	44	34	33	28	30	19	18	9	28	62
Frankfurt (Ostern-Curs)	54	54	52	39	21	33	17	18	17	31,9	69
Montabaur	50	35	55	34	27	27	9	11	0	27	34
Fulda	63	55	38	50	36	31	26	19	15	35	34
Wiesbaden	57	35	26	32	32	32	15	8	7	18	48
Limburg	—	—	35		73	37	13	8	0	21	62
Geisenheim	—	—	50	45	57	25	10	7	0	23	35
Marburg	64	35	39	26	42	33	20	5	16	29	54

[1]) Der starke Procentsatz der Myopie in der Ober-Tertia in Geisenheim erklärt sich daraus, dass von den 11 Schülern, die nur darin sassen, 8 kurzsichtig waren.

bellen B und C, welche eine Uebersicht nach den Lebensaltern und Schuljahren enthalten. Die Ergebnisse der Ta-

Procentarisches Vorkommen der Myopie nach Klassen.

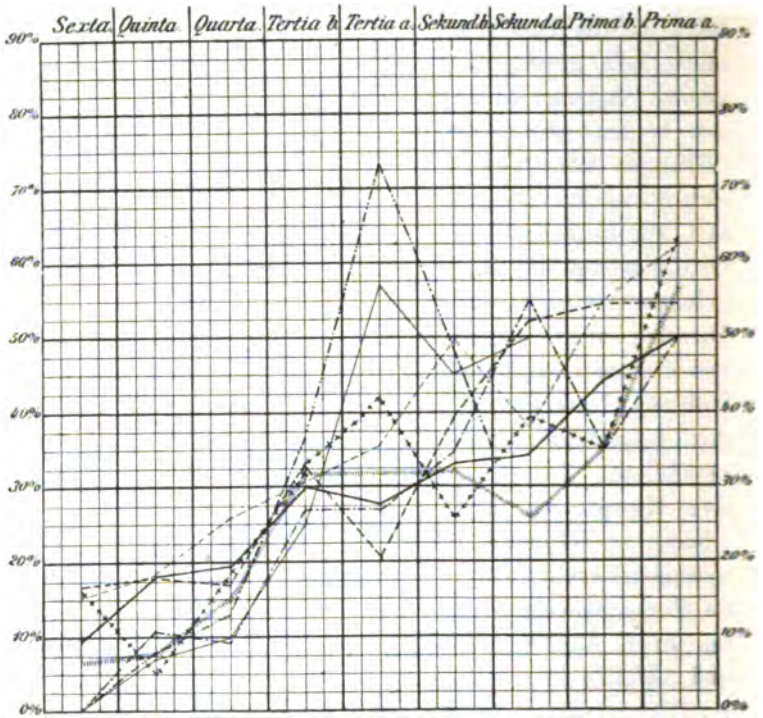

Curve a (zu Tabelle A).

Erklärungen.

- Frankfurt (Michaelis)
- Frankfurt (Ostern)
- Montabaur
- Fulda
- Marburg
- Wiesbaden
- Limburg
- Geisenheim.

bellen B und C sind durch die beigegebene Curve b und c veranschaulicht. Es folgt demnach auch aus dieser Untersuchungsreihe wie aus der früheren, dass mit der Höhe des Lebensalters, das die Schüler in den Lehranstalten erreichen, und mit der Zahl der Schuljahre der Procentsatz der Myopie steigt.

Procentarisches Vorkommen der Myopie nach dem Lebensalter.

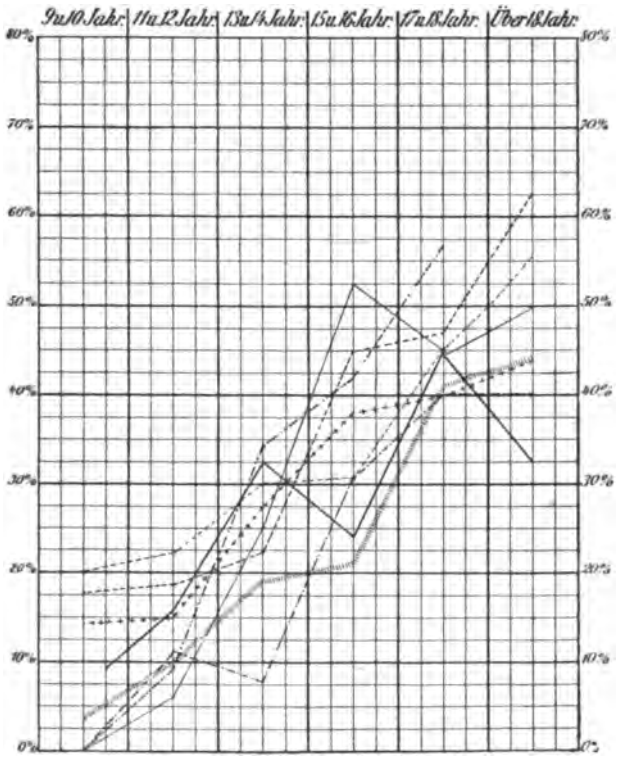

Curve b (Tabelle B).

Derselbe Einfluss der Dauer des Schulbesuches macht sich auch bezüglich der Grade der Myopie geltend. Wenn man die Schüler nach Schuljahren in drei

Tabelle B.

Uebersichtstabelle der Myopen nach dem Lebensalter.

Lebensalter	Frankfurt (Michaelis-Cursus)						Frankfurt (Ostern-Cursus)						Montabaur						Fulda					
	Schüler	M 1–3	M 3–6	M > 6	Summa	Procent	Schüler	M 1–3	M 3–6	M > 6	Summa	Procent	Schüler	M 1–3	M 3–6	M > 6	Summa	Procent	Schüler	M 1–3	M 3–6	M > 6	Summa	Procent
9 und 10 Jahre	11	—	1	—	1	9	55	9	1	—	10	18	4	—	—	—	0		10	2	—	—	2	20
11 „ 12 „	56	8	1	—	9	16	59	7	3	1	11	19	35	4	—	—	4	11	37	7	1	—	8	22
13 „ 14 „	57	9	9	1	19	33	67	5	10	—	15	22	49	2	2	—	4	8	63	13	6	—	19	30
15 „ 16 „	62	10	1	4	15	24	62	15	11	2	28	45	58	17	1	—	18	31	49	12	1	2	15	31
17 „ 18 „	45	10	7	3	20	44	43	7	9	4	20	47	57	12	8	3	23	40	40	13	4	1	18	45
> 18 „	12	1	3	—	4	33	24	5	7	3	15	63	47	14	5	—	19	40	32	10	5	3	18	56
	243	38	22	8	68	28	310	48	41	10	99	32	250	49	16	3	68	27	231	57	17	6	80	35
	Wiesbaden						Limburg (ohne Vorklasse)						Geisenheim						Marburg					
9 und 10 Jahre	47	2	—	—	2	4	18	—	—	—	0		10	—	—	—	0		42	5	1	—	6	14
11 „ 12 „	130	8	5	—	13	10	58	4	1	—	5	9	36	—	1	1	2	6	68	8	2	—	10	15
13 „ 14 „	89	11	6	—	17	19	35	9	2	1	12	34	36	3	6	—	9	25	57	11	3	2	16	28
15 „ 16 „	70	11	4	—	15	21	19	2	4	2	8	42	19	7	3	—	10	53	61	13	9	1	23	38
17 „ 18 „	48	11	7	2	20	42	7	2	1	1	4	57	9	2	1	1	4	44	52	8	9	4	21	40
> 18 „	9	2	1	1	4	44	1	—	—	—	—	—	2	—	—	1	1	50	25	3	5	3	11	44
	393	45	23	3	71	18	138	17	8	4	29	21	112	12	11	3	26	23	305	48	29	10	87	29

Tabelle C.

Uebersichts-Tabelle der Myopie nach Schuljahren.

Anstalten	0—5 (incl.) Schuljahre			5—10 (incl.) Schuljahre			Ueber 10 Schuljahre			Gesammte Myopie der betreffenden Anstalt in Procent
	Schüler	Myopen Zahl	Myopen Procent	Schüler	Myopen Zahl	Myopen Procent	Schüler	Myopen Zahl	Myopen Procent	
Frankfurt (Michaelis-Cursus) . .	40	5	12,5	159	47	29,6	44	16	36,4	28%
Frankfurt (Ostern-Cursus)	101	18	17,8	153	50	32,7	56	31	55,4	32%
Montabaur . . .	24	1	4,2	123	24	19.5	103	43	41,7	27%
Fulda	44	8	18,2	128	42	32,8	59	30	50,8	35%
Wiesbaden . . .	139	10	7.3	211	41	19.4	43	20	46.5	18%
Limburg (ohne Vorklasse)	45	1	2,2	86	25	29,1	7	3	42,9	21%
Geisenheim . . .	33	3	9,1	68	18	26,5	11	5	45.5	23%
Marburg	82	14	17,1	151	42	27,8	72	31	43,1	29%
Summa:	508	60	11,8	1079	289	26,8	395	179	45,3	

Abtheilungen (I.: Schuljahr 0—5 incl.; II.: Schuljahr 5—10 incl.; III.: Schuljahr > 10) ordnet und damit in Vergleich bringt, wie viel Procente höherer Myopie 3—6 und M > 6 sich in diesen einzelnen Abtheilungen finden, so ergiebt sich, dass von Abtheilung I 3 % eine M 3—6 haben, von Abtheilung II 8 % und von Abtheil. III 16 %. M > 6 findet sich in Abtheil. I in 0,4 %, in Abtheil. II in 2 %, in Abtheil. III in 6 %. Im Jahre 1885 waren Myopen > 6 in Abtheilung I 0,2 %, in Abtheilung II 2,3 %, in Abtheil. III 6,4 %. Das Steigen der Zahl derjenigen Schüler, welche mit höchsten Myopiegraden behaftet sind, mit der Dauer der Schulzeit lässt wohl kaum daran zweifeln, dass letztere auch auf das Zustandekommen dieser Formen einen gewissen Einfluss haben müsse, wie ich dies aus anderen Gründen bereits in meiner Zusammenstellung der früheren Untersuchungen den Anschauungen Tscherning's gegenüber klargestellt habe.

Procentarisches Vorkommen der Myopie nach Schuljahren.

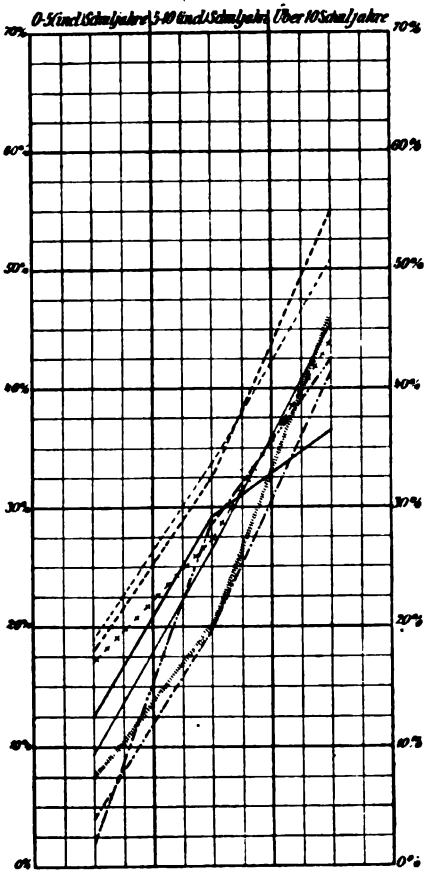

Curve c (Tabelle C).

Tabelle D.

Myopie $\geqq 3{,}0$ nach Schuljahren.

Anstalten	Schuljahre 0—5 (incl.)					Schuljahre 5—10 (incl.)					Schuljahre $>$ 10.					Vererbung besteht unter den Myopen $\geqq 3{,}0$:
	Schüler	M 3—6	Procent	M > 6	Procent	Schüler	M 3—6	Procent	M > 6	Procent	Schüler	M 3—6	Procent	M > 6	Procent	
Frankfurt (Michaelis-Cursus) . .	40	3	8	0	0	159	12	8	6	4	44	7	16	2	5	60%
Frankfurt (Ostern-Cursus)	101	3	3	1	1	153	23	1	4	3	56	15	27	5	9	74,5%
Montabaur . . .	24		0		0	123	3	2		0	103	13	13	3	3	36,8%
Fulda	44	1	2		0	128	7	5	3	2	59	9	15	3	5	52,2%
Wiesbaden . . .	139	2	1		0	211	14	7	1	0	43	7	16	2	5	61,5%
Limburg (ohne Vorklasse)	45		0		0	86	7	8	4	5	7	1	14		0	83,3%
Geisenheim . . .	33	2	6	1	3	68	8	12		0	11	1	9	2	18	42,9%
Marburg	82	2	2		0	151	17	11	3	2	72	10	14	7	10	73,6%
Summa:	508	13	3	2	0,4	1079	91	8	21	2	395	63	16	24	6	

Auch diesmal ergab übrigens die ophthalmoskopische Refractionsbestimmung, dass vorzugsweise bei den hohen Myopiegraden der Schüler sich nicht allzu selten ein Accommodationskrampf mit dem Langbau des Auges verknüpft. —

Die von einzelnen Seiten aufgeworfene Frage, ob die Zunahme des Procentsatzes der Myopie in den höheren Klassen nicht auch zum grossen Theil darauf zurückzuführen sei, dass die emmetropischen Schüler die Gymnasien früher verliessen, um einen anderen Lebensberuf zu erwählen, und dass vorzugsweise die Kurzsichtigen den Schulcursus durchmachten, kann ich für die von mir untersuchten Anstalten in verneinendem Sinne beantworten. Ich habe von den abgegangenen Schülern — mit Ausnahme der Primaner, die für die Entscheidung nicht in Betracht kommen — eine Zusammenstellung nach den Klassen, in welchen sie zur Zeit der ersten Untersuchung sassen, gemacht, unter Scheidung der Myopen von den Emmetropen beziehentl. Hypermetropen. Unter 809 so geordneten Schülern ist der Procentsatz der abgegangenen Myopen wie folgt: Sexta 12 %, Quinta 16 %, Quarta 17 %, Unter-Tertia 33 %, Ober-Tertia 38 %, Unter-Secunda 43 %, Ober-Secunda 45 %. Aus den höheren Klassen gehen also, ganz entsprechend der früher gefundenen Steigerung der Myopie in ihnen, auch mehr Myopen ab. Damit dürfte der Beweis — wenigstens für meine Untersuchungsreihe — geliefert sein, dass das oben

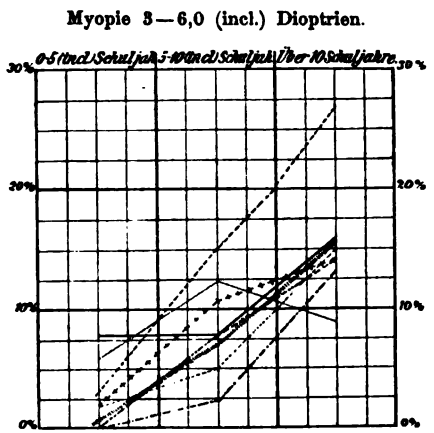

Curve d (Tabelle D),

erwähnte Moment für die Zunahme des Procentsatzes der Myopie in den höheren Klassen bedeutungslos ist. Das Verhältniss der abgegangenen Myopen zu den früher in sämmtlichen Anstalten vorhandenen Myopen hat natürlich weniger Werth, zeigt jedoch ebenfalls eine grosse Uebereinstimmung: es waren in den Anstalten 30,8 % Myopen, abgegangen sind 29,2 %.

Uebrigens würde man auch mit der Annahme, dass alle Abgegangenen einen anderen Lebensberuf ergriffen, sehr fehl gehen. Herr Gymnasial-Director Reinhardt (Frankfurt) war so freundlich, mir eine diesbetreffende Auskunft über seine Anstalt zu geben: es fand sich, dass von 186 abgegangenen Gymnasiasten (excl. Prima), über deren weiteren Verbleib er Kunde hatte, 145 in andere Schulen übergetreten waren. Von diesen kamen auf das in der Zwischenzeit eröffnete königliche Gymnasium in Frankfurt 90, auf andere Schulen immerhin noch 55. —

Die folgende Tabelle giebt die Befunde bezüglich der Sehschärfe von 3959 Schüler-Augen.

	$S \geqq 1$ %	$S \geqq \frac{1}{2}$ %	$S < \frac{1}{2}$ %
Emmetropie	90	7,0	2,6
Myopie < 3	63	30	6
M 3 — 6	53	41	5
M > 6	26	57	16
H < 3	30	34	34
H > 3	20	20	60
Astigmatismus	13	50	36

Schon bei den geringeren Graden der Myopie verkleinert sich der Procentsatz der vollen Sehschärfe gegenüber den Emmetropen, mit der Zunahme der Myopiegrade nimmt die Sehschärfe immer mehr ab. Aber auch die Hyperopen haben durchschnittlich eine verringerte Sehschärfe; es entspricht dies für höhere Grade dieser Ametropie den sonstigen Erfahrungen; die geringeren Grade von Hyperopie

(< 1) sind aber bei unseren Untersuchungen den Emmetropen zugezählt. Dass die Sehschärfe der Astigmatiker in so hohem Grade herabgesetzt ist, wird dadurch erklärlich, dass überhaupt auf Astigmatismus erst untersucht wurde, wenn mit sphärischen Gläsern keine entsprechende Sehschärfe mehr erreicht werden konnte.

Unter 528 myopischen Schülern fanden sich 268 (50,7 %), bei denen entweder der Vater oder die Mutter oder auch beide kurzsichtig waren. Wenn man die Vererbung bei den Kurzsichtigen verschiedener Grade feststellt, so ergiebt sich, dass unter den Schülern mit M 1,0—6,0 in 48,3 % die Eltern kurzsichtig waren, während unter denen mit $M \geqq 6{,}0$ dieser Procentsatz 64,8 betrug. Aehnliches folgt auch aus Tabelle D, wenn man den Procentsatz der Vererbung bei den Myopen $\geqq 3$ mit dem Durchschnittsprocentsatz der Vererbung der Myopie an den betreffenden Schulen vergleicht. So findet sich in Frankfurt-Ostern bei $M \geqq 3$ eine erbliche Belastung in 74,5 %, bei sämmtlichen Myopen in 69 %; in Frankfurt-Michaelis 60 % bez. 62 %; in Montabaur 36,8 % bez. 34 %; in Fulda 52,2 % bez. 34 %; in Wiesbaden 61,5 % bez. 48 %; in Limburg 83,3 % bez. 62 %; in Geisenheim 42,9 % bez. 35 %; in Marburg 73 % bez. 54 %. Hieraus ist zu folgern, dass bei der Entwickelung der höheren Grade der Myopie auch die Erblichkeit eine Rolle spielt.

Von den 1982 untersuchten Schülern waren 270 Anisometropen; das stärker brechende, beziehentlich kurzsichtigere Auge war 148mal das rechte, 124mal das linke. Dies Ergebniss entspricht, wenn auch bei der vorigen Untersuchung der zahlenmässige Unterschied grösser war, doch im Uebrigen dem damaligen Befunde.

Einer genaueren Untersuchung wurde das Verhalten der Papilla optica und des Augenhintergrundes unterzogen. Neben der Grösse der Coni — ich bezeichne mit diesem nicht gerade sehr zutreffenden Namen sowohl

die halbmondförmigen Sicheln, als die weiteren, oft die ganze Papille umfassenden Chorioideal-Atrophien — wurde bei allen Kurzsichtigen auch notirt, ob die Papilla optica hyperämisch (H) war, ob Veränderungen in dem Pigment-Epithel, entweder neben der Papille oder neben einem durch eine scharfe Grenze abgeschlossenen Conus, bestanden (P) oder ob beide Alterationen zugleich vorlagen (PH). Es schien mir dies von besonderer Bedeutung, da durch Schiess-Gemuseus[1]) und Knies neuerdings wieder mehr die entzündliche Natur der Myopie betont wurde. Als Hyperaemie rechnete ich nur eine deutlich rothe, pathologische Verfärbung der Papilla optica, bei der die Gefässe zahlreicher erscheinen und weiterhin der nasale Rand, wie schon Schiess-Gemuseus betont, verschwommen ist und sich wegen der ausgeprägten Röthung des betreffenden Papillentheils nicht gegen die angrenzende Netzhaut absetzt. Letztere ist bisweilen ebenso wie die Papille leicht getrübt. Wenn sich diese Veränderungen neben leichteren oder gröberen Alterationen des Pigment-Epithels, die aber ausserhalb eines etwa vorhandenen Conus sich fanden, zeigten, so wurde der Zustand als hyperämisch und progressiv bezeichnet. Ausdrücklich aber möchte ich hervorheben, dass in einer, wenn auch kleineren Zahl von Augen die erwähnten Pigmentveränderungen, bisweilen auch bei gleichzeitiger Papillen-Hyperämie, schon vor $3^1/_2$ Jahren notirt waren, ohne dass in dieser Zeit der Grad der Kurzsichtigkeit zugenommen oder eine Veränderung des Sehvermögens eingetreten wäre.

Unter 603 Augen, welche eine Myopie 1—3 hatten, war in 20 % Hyperämie, in 6,8 % Hyperämie und Pigment-Alterationen, in 16 % letztere allein (wie erwähnt, wurde der abgeschlossene Conus hier nicht eingerechnet) vorhanden. Bei 317 Augen mit M 3—6 waren in 22,4 Hyperämie, in 15,4 % Hyperämie und Pigment-Alterationen

[1]) Vergl. die Dissertation von Straumann, über ophthalmoskopische Befunde und Hereditäẗsverhältnisse bei der Myopie. 1887.

und in 15,4 % letzere allein nachweisbar, bei 124 Augen mit M $\geq$ 6 fand sich der gleiche Befund in 20,9 %, 8,8 % uud 30,6 %. Die Hyperämie der Papille ist demnach bei den schwächsten und höchsten Graden der Myopie in ziemlich gleicher Häufigkeit (26,8 % bez. 29,7 %) vorhanden, häufiger (36,2 %) bei den mittleren. Hingegen mehrten sich die Pigment-Alterationen, die sich dicht an der Papilla optica oder ausserhalb eines abgeschlossenen Conus fanden, stufenweis mit dem Myopie-Grade: 22,8 %, 36,2 % und 39,4 %.

Wenn man demnach die Hyperämie der Papille in Verbindung mit Pigment-Alterationen der Chorioidea, was gewiss für die meisten Fälle berechtigt ist, als Zeichen weiterer Progressionstendenz der Kurzsichtigkeit betrachten will, so werden die Schüler, welche mit mittleren Graden derselben behaftet sind, dieser Steigerung in der Schule besonders ausgesetzt sein. Immerhin ist die relative Häufigkeit einer Hyperämie der Papille für die Frage der Ursachen der Myopie von Bedeutung und lässt die einseitige Hervorhebung reinmechanischer Dehnungs- oder Zerrungs-Vorgänge nicht gerechtfertigt erscheinen.

Die Grösse des Conus wurde nach 3 Klassen bestimmt: 1^a, wenn die grösste Breite des Conus höchstens der Hälfte des Papillendurchmessers gleichkam; 1^b, wenn sie den Papillendurchmesser erreichte; 2, wenn sie ihn übertraf. Hiernach kamen von Augen mit M 1—3 40,8 % in 1^a, 5,3 % in 1^b, 0,1 % in 2; mit M 3—6 41,6 % in 1^a, 11,3 % in 1^b, 0,6 % in 2; mit M $\geq$ 6 62,9 % in 1^a, 12,1 % in 1^b und 5,6 % in 2. Bei den schwachen Graden der Kurzsichtigkeit fand sich demnach ein Conus in 46,2 %, bei den mittleren in 53,5 % und bei den höheren in 80,6 %: die Häufigkeit und Grösse der Coni wächst durchschnittlich mit dem Grade der Myopie; aber selbst bei den Myopie-Graden $\geq$ 6,0 fehlen die Coni in fast 20 %. Auch diese Thatsachen unterstützen die An-

schauung, dass nicht alle Myopieformen auf Dehnungsvorgänge zurückzuführen sind.

Ferner wurde bei diesen Untersuchungen die schon früher von mir hervorgehobene Beobachtung bestätigt, dass bei Augen mit nach unten gerichteten Coni in der Regel Herabsetzung der Sehschärfe besteht. Es dürfte diese Conusform als Ausdruck eines nicht ganz vollständigen Verschlusses der Foetal-Spalte anzusehen sein, womit sich dann gleichzeitig Entwickelungsstörungen in der angrenzenden Netzhaut verknüpfen, welche die Sehschwäche verschulden. — Auch das Vorhandensein und die Art der Excavationen auf der Papilla optica habe ich notirt, da durch W. Schoen's Arbeiten wieder die Aufmerksamkeit auf sie gelenkt ist. Schoen lässt bekanntlich die Excavation durch Accommodations-Ueberanstrengung entstehen und bringt sie mit Glaukom in Verbindung. Er hat bei 758[1]) Augen, wo wegen Hyperämie, Presbyopie, Astigmatismus etc. accommodative Excavation zu erwarten war, in 80,2 % in mittlere bis randständige Excavationen gefunden; randständige und hochgradige Excavation in 40,3 %. Meine Untersuchungen erstrecken sich auf 1044 myopische Augen. Ich habe drei Formen von Vertiefungen unterschieden: 1) die kleine weisse, aber deutlich ausgeprägte centrale Grube, welche nur am Gefäss-Eintritt sitzt (fovea); 2) eine mässige Ausdehnung und Verbreiterung derselben (e), aber noch nicht den Papillen-Rand erreichend, und 3) die ausgedehnte Vertiefung, welche in der Regel bis zum Papillenrande geht (E). Letztere dürfte wohl der hochgradigen und randständigen Excavation Schoen's entsprechen, während e und f in seine erste Gruppe hineinzufallen scheinen. Ich fand nun f in 31 %, e in 30 % und E in 8 %: sollte meine Annahme bezüglich der Ein-

[1]) Es scheinen bei der Gruppirung einzelne Augen von Schön (dieses Archiv, Bd. XXXIII, Abth. 1, S. 204) doppelt gerechnet zu sein: 605 + 306 Augen.

theilung Schoen's richtig sein, so würde die Anzahl der Excavationen bei Myopen geringer sein als die von Schoen bei seinen Patienten gefundene. Allerdings ist zu beachten, dass es sich bei mir nur um jugendliche Individuen handelt, während bei Schoen ältere vorzuwiegen scheinen.

Was die Veränderung der Refraction innerhalb der zwischen den beiden Untersuchungen liegenden drei und einem halben Jahre betrifft, so konnten darüber an 702 Schülern (von den ursprünglich untersuchten 1710) Beobachtungen angestellt werden. Von diesen haben eine Zunahme ihrer Refraction[1]) 25,3 % erfahren. In einzelnen Fällen wurde auch eine Abnahme constatirt, so wurden einige Emmetropen schwache Hyperopen, einige Myopen zeigten einen geringern Grad der Myopie als früher: jedoch ist die Zahl derjenigen, welche eine Refractionsverringerung (bisweilen auch durch Lichtung von Hornhautflecken) erfahren, verschwindend klein, ebenso der Grad der Verringerung. Diejenigen Schüler, bei denen früher ein Accommodationspasmus ophthalmoskopisch nachgewiesen war, hatten mit wenigen Ausnahmen eine Zunahme ihrer früheren subjectiven Refraction erfahren; dieselbe wurde jetzt auch meist als objectiv vorhanden constatirt.

An den Schülern der einzelnen Anstalten war die nachgewiesene Refractionszunahme in Procenten folgende: 1) Wiesbaden 17 %, 2) Frankfurt-Michaelis 20,0 %, 3) Montabaur 26,1 %, 4) Frankfurt-Ostern 27,2 %, 5) Limburg 29,4 %, 6) Fulda 32 %, 7) Geisenheim 33,3 %.

Auffallend ist die Differenz in der Zunahme der Myopen zwischen Frankfurt-Michaelis und Frankfurt-Ostern,

[1]) Die Zunahme wurde angenommen, wenn auf dem schwächer brechenden bez. besser sehenden Auge eine Steigerung $\geq 0{,}5$ D eintrat. Da Myopen und Hyperopen $< 1{,}0$ als Emmetropen gerechnet wurden, so sind die bei diesen vorgekommenen Veränderungen (im Gegensatz zu der später folgenden Uebersicht zwischen den regelmässig versetzten und den sitzengebliebenen Schülern) hier nicht gerechnet.

da diese beiden Abtheilungen in denselben Räumlichkeiten sich befinden und unter denselben hygienischen Bedingungen stehen. Da auch, wie Tabelle A zeigt, der Procentsatz der Myopie in den einzelnen Klassen — ähnlich wie bei meiner ersten Untersuchung — sich zu Ungunsten von Frankfurt-Ostern herausstellte, wandte ich mich an Herrn Director Reinhardt mit der Frage, ob vielleicht pädagogische Momente hierbei im Spiele seien. In einer ausführlicheren Antwort, für die ich hier noch meinen besonderen Dank dem verdienten Schulmanne ausspreche, glaubt Herr Director Reinhardt ganz bestimmt in Abrede stellen zu können, dass in den Osterklassen durchschnittlich mehr an Kraft und Zeit für häusliche Arbeiten verlangt würde als in den Michaelis-Cöten, zumal dieselben Lehrer in beiden Cöten wirken und auch die Hauptlehrer der Klassen in den letzten 9 Jahren vielfach hinüber und herüber gewechselt haben. Wohl aber machte er auf eine andere, sehr beachtenswerthe Möglichkeit der Erklärung aufmerksam: Bei dem durchgeführten Klassensystem der höheren Schulen Deutschlands spielt die Versetzung eine sehr grosse Rolle. Es ist naturgemäss, dass die Schüler schärfer arbeiten, wenn die Versetzung nahe bevorsteht, als wenn sie nach Erreichung eines ersehnten Zieles sich eine Zeit lang glauben gehen lassen zu dürfen. Es wird also immer das der Versetzung vorausgehende Semester das arbeitsreichere und angestrengtere sein. Wenn auch die früher beliebten grossen Repetitorien zum Schlusse des Schuljahres als unzweckmässig beseitigt worden sind, so lässt sich doch nicht leugnen, dass die gesammte Schulordnung, wie sie jetzt in Preussen besteht, der Verschärfung der Arbeiten vor der Versetzungszeit Vorschub leistet. Diese vermehrte Arbeit fällt nun für die Michaelis-Klassen in die Sommermonate, in denen fast nur bei hellem Tageslicht gearbeitet wird, für die Oster-Klassen dagegen in eine Zeit, in der die häuslichen Arbeiten fast nur bei Lampenlicht vorgenommen

werden können. Weiter kommt noch hinzu, dass im Sommer die Arbeit durch die grossen Ferien unterbrochen wird.

Es wäre wünschenswerth, noch an einigen anderen grossen Gymnasien mit vollständig durchgeführtem Doppel-Coetus diese Untersuchungen zu wiederholen, um zu sehen, ob sich dort ähnliche Verhältnisse zeigen. —

Von den früheren Emmetropen und Hyperopen (546) waren 18 % (96) kurzsichtig geworden; von den bereits Kurzsichtigen (156) hatte sich der Grad der Myopie bei 52 % (81) erhöht. Auf Tabelle E ist die Refractions-Zunahme auch nach Klassen geordnet. Demnach betrug dieselbe bei den Schülern, die zur Zeit der letzten Untersuchung in V sassen 6,2 %; in IV 17,8 %; in IIIb 25,0 %; in IIIa 25,9 %; in IIb 24,4 %; in IIa 27,1 %; in Ib 26,3 %; in Ia 35,1 %. Abgesehen demnach von den unteren Klassen bis Quarta, wo die Refractionszunahme eine geringere Anzahl von Schülern trifft, ist sie in den folgenden Klassen ziemlich gleichmässig; in den drei höchsten, besonders in Ia, steigt sie etwas an. Auch wird durch die Tabelle die Anschauung widerlegt, dass die Myopie nach dem 15. und 16. Lebensjahre nicht mehr entstünde.

Alles drängt darauf hin, die Schulzeit durch zu hohe Anforderungen nicht übermässig zu verlängern, wenn man wirkungsvoll der Zunahme der Myopie entgegentreten will, da mit dem Alter der Schüler die Verbreitung und der Grad der Kurzsichtigkeit wächst. —

Ich habe das mir vorliegende Material auch dazu benutzt, die bisher überall nur oberflächlich gestreifte Frage, ob die fleissigeren oder fauleren Schüler mehr der Gefahr des Kurzsichtigwerdens ausgesetzt sind, einer Entscheidung näher zu führen. Den Unterschied zwischen Fleissigen und Faulen habe ich darin gefunden, dass ich zu ersteren diejenigen rechnete, welche während der drei Jahre in regelmässiger Weise versetzt wurden, zu den Faulen die, welche

Tabelle E.

Zunahme der Myopie innerhalb $3^1/_2$ Jahren in allen 7 untersuchten Anstalten.

Classe	Schüler untersucht	Emmetropen	Hypermetropen	Myopen	Zunahme der Myopie	Unter diesen erblich	Zahl der Untersuchten	Zunahme der Refraction	Procent	Erblichkeit bei Zunahme der Refraction	Procent	Bei der 1. Untersuchung vorhandene Emmetropen und Hyperopen	Von diesen wurden Myopen[1])	Procent	Bei der 1. Untersuchung vorhandenen Myopen	Von diesen erhöhte sich der Grad der Myopie bei	Procent
Ia.	früher	26	2	29													
	jetzt	22	2	33	14	6	57	20	35,1	6	30,0	28	6	21,4	29	14	48
Ib.	früher	50	1	25													
	jetzt	38	3	35	10	6	76	20	26,3	8	40,0	51	10	19,0	25	10	40
IIa.	früher	75	2	26													
	jetzt	63	2	38	16	9	103	28	27,1	16	57,1	77	12	16,0	26	16	62
IIb.	früher	103	2	38													
	jetzt	86	1	56	15	8	143	35	24,4	19	54,2	105	20	19,0	38	15	39
IIIa.	früher	114	0	17													
	jetzt	90	1	40	11	8	131	34	25,9	19	55,8	114	23	20,0	17	11	65
IIIb.	früher	99	2	19													
	jetzt	85	1	34	14	9	120	30	25,0	17	56,6	101	16	16,0	19	14	74
IV.	früher	51	3	2													
	jetzt	45	2	9	1	1	56	10	17,8	3	30,0	54	9	17,0	2	1	50
V.	früher	16		0													
	jetzt	15		1			16	1	6,2	0	0,0	16	1	6,0	0	0	—
							702	178	25,3	88	49,4	546	97	18,0	156	81	52

[1]) Beziehentlich Hyperopie wandelte sich in Emmetropie um.

in einer Klasse länger als nöthig sitzen geblieben waren. Es ist das gewiss ein Moment, welches man mit einiger Berechtigung als ausschlaggebend hinstellen kann. Von den früher untersuchten 702 Schülern waren 426 regelmässig vorgeschritten, 276 waren zurückgeblieben. Bei ersteren hatte die Refraction in 31,2 % (133) eine Zunahme erfahren, bei letzteren in 26,8 % (74): es folgt daraus, dass die Fleissigeren im Durchschnitt etwas häufiger kurzsichtig werden als die Fauleren. Wenn ich nur die oberen Klassen der Gymnasien IIb bis Ia incl. nehme, so ist die Differenz noch stärker: hier zeigt sich Zunahme der Myopie bei den Fauleren nur in 27 %, während sie bei den Fleissigeren 34 % beträgt. Im Frankfurter Gymnasium, wo bei den vorhandenen Doppel-Cöten der einmal Sitzengebliebene nach Ablauf des nächsten halben Jahres versetzt werden kann, habe ich die Schüler, welche im Laufe der letzten drei Jahre durch „Faulheit" ein halbes Jahr verloren hatten, noch von denen geschieden, die um ein ganzes Jahr oder mehr zurückgeblieben waren. Von diesen letzteren, „faulsten", wurden nur 13 % kurzsichtig. Auch dies scheint den Einfluss der Schulschädlichkeiten, denen sich diese Jünglinge mit Erfolg entzogen hatten, genügend zu erweisen. Weiter spricht das Ergebniss gegen die Stilling'sche Anschauung, dass eine flache Orbita für das Zustandekommen der Schulmyopie verantwortlich zu machen sei, da eine durch besondere Faulheit charakterisirte und gleichzeitig Chamaekonchie aufweisende Race in Frankfurt bisher noch nicht beschrieben ist. Wenn demnach, wie es scheint, auch Faulheit eine Zeit lang und in gewissem Grade auf der Schule gegen Kurzsichtigkeit schützt, so geht dieser Gewinn schliesslich wieder verloren, da die Schüler endlich doch das Versäumte nachholen müssen und hierbei um so leichter ihre Augen überanstrengen werden.

Nicht uninteressant ist eine Zusammenstellung, welche in Procentsätzen das Verhältniss der nicht regelmässig vor-

gerückten Schüler in den einzelnen Lehranstalten zeigt: in Montabaur blieben 33 % zurück, in Wiesbaden 34 %, in Frankfurt 36 %, in Geisenheim 41 %, in Limburg 42 % und in Fulda 55 %. Wenn die Zahlen, welche der Berechnung zu Grunde liegen, auch zu klein sind, um Anspruch darauf machen zu können, ein absolut richtiges Bild der Versetzungsart zu geben, so zeigen sie immerhin, dass ein recht beträchtlicher Theil der Schüler nicht im Stande ist, innerhalb dreier Jahre das vorgeschriebene Pensum in der verlangten Art zu erledigen. Hier dürften Massregeln pädagogischer Natur wohl am Platze sein, um Aenderung zu schaffen!

Weiter ist bemerkenswert, dass von den 178 Schülern, deren Refraction zugenommen hatte, nur bei 49 % Erblichkeit nachweisbar war — ein Prozentsatz, der dem allgemein gefundenen Durchschnitt der Erblichkeit bei den vorhandenen Myopen (50 %) gleichkommt. Beide Befunde zeigen, wie häufig Kurzsichtigkeit in den Schulen erworben wird, ohne dass eine erbliche Belastung anzuschuldigen ist. — —

Wenn ich aus meinen wiederholten zahlreichen Untersuchungen noch einen Schluss auf den Einfluss hygieinischer und pädagogischer Momente bezüglich der Verhütung der Schulkurzsichtigkeit ziehen darf, so komme ich zu demselbeu Resultate wie früher: dass in der That ein solcher Einfluss angenommen werden muss.[1]) Betrachten wir beispielsweise das Frankfurter und das Fuldaer Gymnasium: ersteres neuerbaut, mit guten Subsellien und sonstigen hygieinischen Einrichtungen und einem Procentsatz der nicht regelmässig Versetzten von 36 % —, letzteres in einem älteren Gebäude, in dem die Beleuchtung der Zimmer allerdings durchschnittlich nicht der in dem Frankfurter Gym-

[1]) Siehe auch: v. Hippel, Ueber den Einfluss hygieinischer Maassregeln auf die Schulmyopie. — Erschienen nach Einsendung meines Manuscriptes.

nasium nachsteht, mit meist schlechten Fenstervorhängen und Subsellien, auch sonst hygieinisch vernachlässigt; Procentsatz der nicht regelmässig Versetzten 55 %. Wie stellt sich nun in beiden Anstalten die Zunahme der Myopie bei den früher untersuchten Schülern in den letzten drei Jahren? In Frankfurt Ostern-Cötus beträgt sie 27,2 %, in Frankfurt Michaelis-Cötus 20,0 %, in den gesammten Frankfurter Gymnasien 24 %, hingegen im Fuldaer Gymnasium 32 %. Dieser Unterschied erscheint recht beachtenswerth.

Weiter zeigt sich in dem Frankfurter Gymnasium selbst eine Besserung der Verhältnisse seit der ersten Untersuchung, die zu einer Zeit stattfand, wo der neue Erweiterungsbau noch nicht lange bezogen war. Dieselbe tritt besonders bei Betrachtung der Uebersichtstabelle A hervor. Während sich der Gesammt-Durchschnitts-Procentsatz der Myopie nur um ein Geringes günstiger gestaltet hat (Frankfurt-Ostern 1885: 32,8 %; 1888: 31,9 %. Frankfurt-Michaelis 1885: 32,8 %; 1888: 28 %), so tritt die Abnahme deutlicher hervor in den Myopie-Procenten der einzelnen Klassen und in den diese versinnlichenden Curven. In Frankfurt-Ostern waren 1885 in Ia 66 %, in Ib 50 % Myopen, jetzt sind in beiden Klassen 54 %; in Frankfurt-Michaelis 1885 waren in Ia 58 %, in Ib 66 %, jetzt sind in Ia 50 %, in Ib 44 %. Recht anschaulich werden auch die Veränderungen, wenn man die Curven von 1885 und 1888 vergleicht, welche den Procentsatz der Kurzsichtigen nach dem Lebensalter versinnlichen.

Derartige Ergebnisse können uns nur darin bestärken, mit hygieinischen und pädagogischen Besserungen in unseren höheren Lehranstalten fortzufahren: wir dürfen so hoffen, der weiteren Zunahme der Myopie Schranken zu setzen.

Die Anatomie des Oculomotoriuscentrums beim Menschen.

Von

Dr. Perlia in Frankfurt a. M.

(Aus dem Senkenberg'schen Institut.)

Hierzu Tafel VI—IX und 1 Holzschnitt.

In den letzten Jahren haben sich Dank den Forschungen von v. Gudden, Edinger, Westphal, Darkschewitsch u. a. unsere Kenntnisse über die Ursprungsstätte des N. Oculomotorius nicht unerheblich vermehrt. Aber eine zusammenhängende naturgetreue Darstellung dieses wichtigen Nervencentrums steht bis jetzt noch aus. Die dasselbe berührenden Lehrbücher begnügen sich durchgehends mit der Abbildung und Beschreibung eines hinteren Frontalschnittes, obschon die Gruppirung der vom Trochlearis-Ursprung bis in die Wandungen des III. Ventrikels vertheilten Ganglien auf dieser Strecke mannigfache Aenderungen erleidet. Ich suchte daher vermittelst reichlicher Schnittserien frontaler, sagittaler und horizontaler Richtung einen Ueberblick in toto über den den Ophthalmologen so interessirenden Oculomotoriusursprung zu gewinnen. Untersucht wurden die Vierhügel vom Menschen verschiedenen Alters bis zum Fötus hinab. Ausgiebigen Gebrauch machte ich sodann von der vergleichenden Anatomie. Härtung in Müller'scher Flüssigkeit; Färbung nach Weigert.

Das Centrum des N. Oculomotorius, bekanntlich unterhalb des Aquädukts gelegen, hat beim erwachsenen Menschen eine grösste sagittale Ausdehnung von ca. 10 mm. (Die Angabe bei Obersteiner[1]) von 5 mm ist entschieden zu klein). Seine grossen, mit deutlichem Nucleus und Nucleolus versehenen Ganglienzellen sind theils uni- und bipolar und von ovaler Gestalt, theils multipolar und dann von mehr dreieckigem Umriss. Die sich aus ihnen zusammensetzenden Nervenkerne schieben sich besonders beim Erwachsenen so eng aneinander, dass ihre Sonderung oft mühsam, selbst unmöglich wird. Zum Ueberfluss sind dabei ihre Grenzen von einem dichten Fasernetz überzogen. Noch inniger erscheint die Verschmelzung bei kleinen Thieren, wie Maus und Frosch. Dagegen lassen sich grosse Säugethiere zum vergleichenden Studium des Oculomotoriuscentrums vortheilhafter verwenden, indem wegen der Grösse der einzelnen Kerne ein neuer Zuwachs resp. Schwund des Zellenhaufens mehr in die Augen fällt. Als die geeignetsten Objecte sind Neugeborene und Fötus aus der letzten Schwangerschaftszeit zu erachten; einerseits weil die Kerne noch durch breitere Zwischenräume getrennt sind, dann wegen der grösseren Zartheit des sie durchziehenden Nervengewebes. Nach diesen Erörterungen mehr allgemeiner Natur gehe ich nunmehr näher auf die Einzelheiten des Oculomotoriuscentrums ein. Es geschieht dies durch succesive Vorführung solcher Frontalschnitte, welche in der Richtung von hinten nach vorn seine Zusammensetzung am besten demonstriren. Sodann werden die vorgeführten Schnittebenen zum Versuch einer stereometrischen Construction der ganzen Kerngruppe dienen.

Dieselbe schliesst sich direct an das Kernpaar der N. Trochleares an. Der Uebergang in das Oculomotoriusgebiet

---

[1]) Anleitung beim Studium des Baues der nerv. Centralorgane, Wien 1887, pag. 286.

ist durch eine ziemlich plötzliche Vergrösserung des Ganglienhaufens nach oben, unten und innen gekennzeichnet. Letzterer bildet jederseits von der Medianlinie ein längliches Dreieck mit der Spitze nach unten, seitlich begrenzt von den Querschnitten der hinteren Längsbündel (s. Fig. Ia). Bei aufmerksamer Betrachtung sondern sich die Zellen in zwei Kerne, einen grösseren ventralen und kleineren dorsalen, welcher sich oben in eine leichte Concavität des ersteren hineinlegt. Diese Duplicität zeigt sich besonders deutlich beim Neugeborenen (s. Fig. Ia, 1 u. 2). Sehr bemerkenswerth ist ferner die Verlaufsrichtung der Oculomotoriuswurzeln. Während nämlich der eine Theil und zwar der grössere seinen Weg direct lateral zwischen die hinteren Längsbündel nimmt, um sich jenseits derselben zu stärkeren Zweigen zu vereinigen, wenden sich andere, vorzugsweise vom dorsalen Kern stammende Fasern schräg nach unten innen zur Mittellinie, in welcher sie sich kreuzen. Die theilweise Wurzelkreuzung war in gleicher Weise bei allen Säugethieren, welche ich darauf untersuchte, zu finden (Kalb, Schwein, Schaf, Maus); dessgleichen bei den Vögeln (Huhn) und dem Frosch. Man hatte sie bereits vor Jahren vermuthet, ohne sie jedoch nachweisen zu können. So schrieb im Jahre 1874 Merkel[1]), seine Präparate machten es ihm wahrscheinlich, dass die erwähnten, den Kern umziehenden Bündelchen und noch andere aus der Mitte des Kerns in die Raphe eintretenden Fasern, welche in grosser Menge zu beobachten wären, auf die entgegengesetzte Seite überträten. Den experimentellen Beweis für den wirklichen Anschluss der sich kreuzenden Fasern an dem Nervenstamme der anderen Seite erbrachte erst v. Gudden mit Hülfe seiner Degenerationsmethode. Auf der Naturforscherversammlung zu Salzburg 1881 demon-

[1]) Handb. d. ges. Augenheilkunde, Graefe-Saemisch, Bd. I, p. 135.

strirte er eine zweifellose Entartung im dorsalen Ursprungsgebiet der gekreuzten Seite bei solchen Thieren, denen er sofort nach der Geburt den einen N. Oculomotorius entfernt hatte. „Ich darf wohl sagen," bemerkt der Autor[1]) in seinen hinterlassenen Abhandlungen, „dass die partielle Kreuzung der Oculomotoriusnerven und die Zusammengehörigkeit jedes von ihnen zum ventralen Kern derselben und zum dorsalen Kern der entgegengesetzten Seite niet- und nagelfest ist. Damit ist ein kleiner, aber sicherer Fortschritt in der Hirnanatomie gemacht." Allerdings verhalten sich nicht alle gekreuzten Fasern so. Ein Theil steigt in der Raphe nach unten und biegt in die hinteren Längsbündel um. Diesen Verlauf sah ich aufs Bestimmteste an schrägen Frontalschnitten durch das Corpus quadrigeminum eines neugeborenen Kindes (das Gehirn war zwei Stunden nach dem Tode in Müller'sche Flüssigkeit gelegt worden).

Mit Figur Ib sind wir im Wurzelgebiet des N. Oculomotorius einen Schritt vorwärts gedrungen. Sie führt uns das Nervencentrum in seiner grössten Flächenausdehnung als ein umfangreiches, fast gleichseitiges Dreieck mit breiter Basis vor Augen. Aus den Lehrbüchern ist der betreffende Querschnitt als typisches Ursprungsbild des Augennerven am bekanntesten. Im Einzelnen haben zahlreiche Ganglien in der Mittellinie eine Confluenz der lateralen Kerne herbeigeführt, sowie eine gleiche Vermehrung der Zellen nach aussen zu constatiren ist. Der obere Kern dehnt sich nach unten aus, nach der Seite greift er über die Längsbündel hinüber (s. Fig. Ib 1). Entsprechend der mächtigen Zellentwicklung zeichnet sich hier der Oculomotoriusursprung durch Zahl und Stärke sowohl seiner gekreuzten als ungekreuzten Wurzeln aus. Dorsalwärts werden die Ganglien von einem dichten Fasergewebe über-

[1]) Bernh. v. Gudden's gesammte Abhandlungen. Herausg. v. Prof. Grashey. p. 214.

lagert, welches bogenförmig um den Aquäduct durch das Höhlengrau nach oben zieht, nach unten in die Kerne sich verliert.

Figur Ic giebt einen mehr cerebralwärts liegenden Schnitt wieder. Eine Aenderung zeigen besonders die Gebilde in der Medianlinie. In deren unteren zwei Drittel beginnen sich die Ganglien zu einem langgestreckten Kern abzugrenzen, welcher durch ein Nervengeflecht mit den Lateralkernen in Verbindung steht (s. Fig. Ic 7). Das obere Drittel dagegen nehmen zwei kleine scharfumschriebene Gangliengruppen von blasser Färbung und senkrecht ovaler Gestalt ein. Sie sitzen wie in einem Neste des in das Höhlengrau sich ergehenden Fasergewirrs (s. Fig. Ic 8). Von Edinger beim Fötus entdeckt, beschrieb sie Westphal[1]) als medialer kleinzelliger Kern in eingehendster Weise beim Erwachsenen. Ihre Zellen sind, wie letzter Autor auch hervorhebt, von geringerer Grösse als die der dunkler gefärbten Oculomotoriuskerne. Da sie Westphal sammt den erst in den nächsten Schnitten (Fig. Id) erscheinenden lateralen kleinzelligen Kernen bei einem Falle von Ophthalmophlegia externa vollständig erhalten fand, während alle grosszelligen Kerne degenerirt waren, so gab er sich der Ansicht hin, in ihnen auf das Centrum der inneren glatten Augenmuskeln, des Verengerers der Pupille und des Accomodationsmuskels, gestossen zu sein. Wir werden später sehen, dass Darkschewitsch für jenes einen anderen Kern in Anspruch nimmt. Der partiellen Wurzelkreuzung begegnen wir hier zum letzten Mal; weiter nach vorn ist sie nicht mehr zu sehen.

Figur Id (Neugeborener) bringt auch den von Westphal benannten kleinzelligen lateralen Kern zur Anschauung (Fig. Id 9). Seine Schilderung durch den Forscher ist erschöpfend. Seitlich an das obere Ende des kleinzelligen medianen Kernes herantretend, streckenweise mit ihm ver-

[1]) Archiv f. Psychiatrie, Heft 3.

schmelzend, nimmt er eine schräge Stellung von innen nach aussen und etwas nach oben ein. Die Ganglien sind dieselben wie die der medialen Gruppe. Auch seine Färbung ist eine hellere, so dass beide gegen ihre Umgebung erheblich abstechen. Im unteren Theile der Medianlinie fliessen hier noch die grosszelligen Seitenkerne zusammen.

Die nächste bemerkenswerthe Schnittebene illustrirt Fig. II. Die äussere Begrenzung der Kerngruppe wird spitzwinkliger, die Grundlinie schmäler. Betreff der Details fällt vor allem in der Mittellinie der aus grossen Ganglien bestehende mandelförmige Kern mit senkrecht gestellter grösster Achse in die Augen. Indem er von den feinen aus dem Höhlengrau parallel nach unten ziehenden Fasern eng umrahmt wird, hebt er sich auf's schärfste hervor. Das Bild ist sehr charakteristisch, bei erwachsenen Menschen noch mehr als bei neugeborenen (s. Fig. II 11). Da der Name medianer Kern von Westphal für seinen kleinzelligen vorweg genommen ist, so bezeichne ich, um Verwechslungen zu vermeiden, diesen mittleren grosszelligen, als im Centrum der Hauptgruppe gelegen, mit dem Namen Centralkern. Die an ihm vorbeistreichenden Fasern fahren nach unten fächerförmig auseinander und enden abgeschnitten. Den Centralkern überragen die lateralen grossen Ganglien, deren Zahl merklich abgenommen hat. Obschon sie zu einem einzigen Kern zu verschmelzen scheinen, bestehen sie gleichwohl aus einem selbstständigen oberen und unteren. Die Doppelzahl kann nicht klarer als durch einen Schnitt derselben Gegend des Fötalhirns gezeigt werden, bei welchem die Zellen ein breiter Zwischenraum scheidet (s. Fig. IIb 12 u. 13). Die Sonderung ist auch beim Neugeborenen noch hinreichend ausgedrückt, wie aus Fig. IIa zu ersehen ist; denn der laterale Ganglienhaufen ist in der Mitte eingeschnürt. Die Edinger-Westphal'schen Kerne ziehen sich nach unten spitz aus, wodurch ihre ovale Form in eine kolbenförmige übergeht. Gleichzeitig mache ich auf

den ständigen Schwund in der Dicke der hinteren Längsbündel aufmerksam. Seine Ursache liegt in der fortwährend reichlichen Abgabe von Fasern an die Kerne des N. Oculomotorius. Günstige Schnitte zeigen dies oft in schöner Weise. Einen solchen betrifft Fig. III. Er liegt vor dem zuletzt beschriebenen. Besonders links erkennt man das Umbiegen von Fasern aus den Querschnitten der hinteren Längsbündel nach oben zwischen die lateralen Ganglien (Fig. III 15), welche nur noch die vordersten Ausläufer der in den früheren Schnitten getroffenen umfangreichen grosszelligen Kerngruppe bilden. Aus diesem Grunde sind die Oculomotoriuswurzeln auch nur spärlich vertreten. Am meisten aber hat sich die Physiognomie des Schnittes durch den Abgang des Centralkerns geändert; an seine Stelle ist eine nach unten sich erstreckende heller gefärbte Zellanhäufung getreten (Fig. III 14). Sie gestaltet sich zu einem durch das bekannte feine Fasersystem in der Raphe getrennten Doppelkern. Die seitlich gewandten oberen ovalen Kerne (Fig. III 8) bilden mit dieser unteren Gruppe einen Winkel, welchen die Spitze der hinteren Kerngruppe ausfüllt (Fig. III 13). Auf der Bildfläche erscheint sodann noch der caudale Theil eines neuen, in den Zwischenräumen der hinteren Längsbündel gelegenen Kernes (Fig. III 16). Seine Ganglien, obschon gut gefärbt, stehen an Grösse den gewöhnlichen Oculomotoriuszellen um ein Geringes nach. Durch ein Fasersystem hängt dieser Kern mit der Spitze der Hauptgruppe zusammen.

Mit Fig. IV gelangen wir in die Region der hinteren Commissur. Die grosszellige Hauptkerngruppe haben wir hinter uns, wogegen der neue obere Seitenkern in grösserer Entwickelung auftaucht (Fig. IV 16). Da er hier zugleich höher und seitlicher erscheint, so muss sein Durchmesser schräg in der Richtung von hinten innen nach vorne und aussen oben gestellt sein. Darkschewitsch[1]) fand und

[1]) Neurologisches Centralblatt, p. 101.

beschrieb ihn im Jahre 1885 beim Fötus und gab im folgenden Jahre[1]) auch eine schematische Darstellung seiner Lage. Fig. IV bringt den Kern naturgemäss vom Gehirn des Erwachsenen zur Anschauung. Er ist absolut nicht, wie Obersteiner[2]) vermuthet, mit der kleinzelligen Ganglien-gruppe von Edinger-Westphal irgendwie identisch. Seine Eigenschaften schliessen eine Verwechslung von vornherein aus. Der Kern liegt nämlich höher — theilweise in gleicher Linie mit dem Aqueductus Sylvii —, mehr nach vorn und weiter von der Hauptgruppe entfernt, als jene kleinzelligen ovalen Gruppen. Zudem sind seine Ganglien grösser und färben sich dunkler bei der Weigert'schen Methode. Darkschewitsch theilt ferner mit, dass in diesem Kerne die ventralen Fasern der Commissura post. endigten, eine Bemerkung, welche gleichfalls thatsächlichen Verhältnissen entspricht (s. Fig. IV 19). Etwaige Zweifel darüber schwinden am besten durch die Untersuchung der Vierhügel von Neugeborenen. Bei ihnen sieht man mit grosser Deutlichkeit jene unteren Commissur-Bündel in den betreffenden Kern nicht nur eindringen, sondern auch sich auflösen, ein Beweis für ihre wirkliche Endigung daselbst. Entgegen der Ansicht Meynert's, welcher den vom Vierhügeldache in das Höhlengrau einstrahlenden Radiärfasern die Vermittlung des optischen Pupillarreflexes zuschreibt, hält Darkschewitsch jene Bündel der Commissura post. für diese Reflexbahnen. „Il est évident," so sind seine Worte[3]), „que les fibres de la commissure post. du cerveau concourent à former le trajet par lequel les excitations lumineuses se transmettent de la rétine au noyau de la troisième paire." Sie sollten ihren Weg nach vorn über die Glandula pinealis

[1]) ibidem p. 100.

[2]) l. c. p. 286.

[3]) Des Fibres Pupillaires de la Bandelette optique par Darkschewitsch de Moscou. Sep.-Abdr. pag. 8.

und von da seitlich in das Corpus geniculatum ext. nehmen. Folgerichtig erklärt er sodann den vorderen lateralen Kern für das Pupillarcentrum. Ob letztere Annahme, zu welcher der Autor auf experimentellem Wege (Degenerationsmethode) gelangte, die richtige ist, oder die von Westphal, welche aus pathologisch-anatomischer Forschung gewonnen wurde, muss die Zukunft lehren. Zur definitiven Entscheidung ist das gesammelte Material noch zu spärlich. — Auf Fig. III sahen wir den vorderen Lateralkern durch Nervenzüge mit der Spitze der Hauptgruppe verbunden, Fig. IV zeigt einen gleichen Faseraustausch mit dem vorgeschobenen blasszelligen medianen Doppelkern. Bezüglich des letzteren war es mir sehr auffallend, ihn beim Neugeborenen dunkler gefärbt als beim Erwachsenen gefunden zu haben. Er darf auch nicht mit den Edinger-Westphal'schen Kernen zusammengeworfen werden. Der Unterschied geht zur Genüge aus Westphal's Beschreibung und Abbildung seiner Kerne hervor. Während letztere mehr nach hinten, im vorderen Drittel der Hauptgruppe, und höher stehen, nimmt der vordere mediane Doppelkern einen tieferen und mehr centralwärts gewählten Standpunkt ein. — Das Verhalten der hinteren Längsbündel an dieser Stelle drückt gleichfalls Fig. IV (5) aus; ihre Querschnitte sind dünn geworden. Eine grosse Verarmung an Fasern weisen die Oculomotoriuswurzeln auf.

Fig. V führt uns nahe dem vorderen Ende des Oculomotoriusursprungs. Das Präparat ist dem Gehirn des Neugeborenen entnommen. Alle Kerne sind verschwunden mit Ausnahme des vorderen lateralen (Fig. V 16). Er lässt sich weiter bis an den aufsteigenden Schenkel des Meynert'schen retroflexen Bündels verfolgen, seine Gestalt ist somit eine langgestreckte. Es münden noch fortwährend Fasern aus der hinteren Commissur in ihn ein; zugleich aber empfängt er auch solche seitlich aus der Gegend des vorderen Vierhügelarmes (Fig. V 24).

Nach der Durchmusterung des Oculomotoriuscentrums an einer frontalen Schnittserie ist die Aufgabe zu lösen, aus jener unter Zuhülfenahme von Schnitten sagittaler und frontaler Richtung eine körperliche Vorstellung der ganzen Kerngruppe zu gewinnen. Theils aus diesem Grunde, theils wegen der nothwendigen Verständigung über die oft nur schwer zu beschreibende Lage der Kerne an sich und zu einander empfiehlt sich der Entwurf eines den anatomischen Verhältnissen möglichst nahe kommenden Schema's. Von solchen an mikroscopische Untersuchungen angelehnten Entwürfen kenne ich nur das von Edinger.[1]) Den Hauptpunkten nach stimme ich mit ihm überein, in mehreren kam ich zu anderem Resultat. — Die Eintheilung des Oculomotoriuscentrums in eine grössere hintere oder Hauptgruppe und eine kleinere Vordergruppe ist übersichtlich. Die erstere umfasst jederseits eine Anzahl neben-, vor- und übereinander geschobener grosszelliger Kerne, welche sich beiderseits längs eines unpaarigen medianen, gleichfalls grosszelligen Kernes anordnen (s. das Schema). v. Gudden, welcher anfangs[2]) die Hauptgruppe in zwei Kerne, einen dorsalen und einen ventralen, eintheilte, gelangte später[3]) zu der Ueberzeugung, dass der ventrale Kern, welchen er für einfach gehalten hatte, ein Doppelkern sein und aus einem vorderen und hinteren bestehen müsse. Horizontalschnitte durch den Vierhügel des Schweines machten mir die Duplicität auch des dorsalen Kernes sehr wahrscheinlich. Zudem gelingt es am Vogelhirn (Huhn), in welchem die genannten Kerne mehr in senkrechter Richtung übereinander treten, durch einen etwas nach vorn geneigten Frontalschnitt die Vierzahl derselben auf einmal zur Anschauung zu bringen. Beim Menschen liegen sie ungefähr so, wie

[1]) Zwölf Vorlesungen über den Bau der nervösen Centralorgane, 2. Aufl., p. 81.

[2]) 1881 auf der Naturforscher-Versammlung zu Salzburg.

[3]) Hinterlass. Abhandlungen, p. 212.

das Schema sie angiebt. Demnach unterschieden wir einen hinteren ventralen, an das Trochleariscentrum sich anschliessenden Kern (Nucl. ventralis II [s. post.]), einen hin-

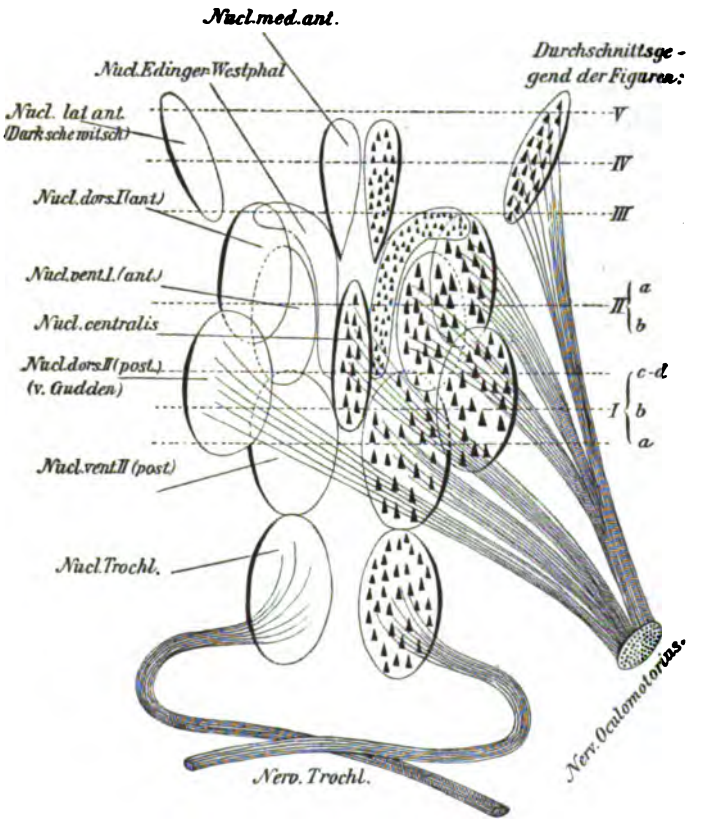

Schema der Oculomotorius-Kerngruppe.

teren dorsalen (Nucl. dorsalis II [s. post.]), einen vorderen ventralen (Nucl. ventralis I [s. ant.]), und einen vorderen dorsalen (Nucl. dorsalis I [s. ant.]). Mitten zwischen sie ist der Centralkern (Nucl. centralis) gestellt. Mit seinem cau-

dalen Ende in die hinteren Lateralkerne übergehend, hält er sich vorne isolirt, umgeben von dichten Faserzügen aus dem Höhlengrau. Hinzu kämen die Edinger-Westphal'schen (medial-lateralen) Zellgruppen. In Gestalt einer soliden, seitlich zusammengedrückten Gangliensäule begleiten sie den Centralkern, vor welchem sie sich seitlich im stumpfen Winkel über die vordere Spitze der grosszelligen Seitenkerne wenden (s. das Schema). In Summa enthielte also die Hauptgruppe vier paarige grosszellige Lateralkerne, den unpaarigen grosszelligen Centralkern, und die paarigen kleinzelligen Edinger-Westphal-schen Kerne.

Die Vordergruppe bestände sodann aus zwei Kernpaaren: dem lateralen vorderen Kerne (Nucl. lateralis ant.) und dem medianen vorderen Doppelkerne (Nucl. medianus ant.); ersterer in schräger und seitlicher Stellung gegen die vordere Spitze der Hauptgruppe verlaufend, letzterer die Kerne in der Mittellinie einleitend (s. das Schema). Die Ursprungsweise der Oculomotoriuswurzeln ist gleichfalls im Schema wiedergegeben.

Bezüglich der Bedeutung der einzelnen Oculomotoriuskerne sind unsere Kenntnisse noch recht lückenhaft. Wir wissen zwar aus dem nicht seltenen Vorkommen isolirter Nuklear-Lähmungen, so des Sphincter Iridis, des Musc. Ciliaris (Accommodation), der Convergenzmuskeln, der Augen- und Lidheber etc., dass die zugehörigen Nervenzweige in relativ selbstständigen Kernen entspringen müssen; die bekannten Reizversuche von Hensen und Völckers, welche übrigens in wichtigen Punkten denen von Adamük[1]) widersprechen, weisen zwar den Kernen für Accommodation, Iris und Convergenz ihren Platz im vorderen, für die übrigen Muskeln im hinteren Theil des Oculomotoriuscentrums an.

---

[1]) Handb. d. ges. Augenheilkunde, Graefe-Saemisch, Bd. II, p. 668.

Auch suchte Staar[1]) vermittels 20 Fälle partieller Oculomotoriuslähmungen einen Einblick in die Lagerung der Kerne zu gewinnen, indem er sie schematisch so gegen einander stellte, wie sie zum Eintreten jener Gruppen-Erkrankungen die meisten Chancen boten. Aber trotz allem ist es noch nicht gelungen, auch nur einen einzigen Oculumotoriuskern für einen Nervenast mit Gewissheit ansprechen zu können. Es fehlen bestimmte, auf pathologischanatomischer Basis ruhende, Untersuchungen. Der Gehirnbefund von Kahler und Pick[2]) bei Lähmung des Levator Palpebrae, Rectus sup. und Obliquus inf. ist gewiss wichtig, da er die hinteren Lateralen Oculomotoriusbündel betraf. Die Affection scheint jedoch nicht bis in die Kerne verfolgt worden zu sein, so dass wegen der Häufung derselben und der theilweisen Wurzelkreuzung grade im hinteren Ursprungsgebiet auch obiger Fall zur Bestimmung der speciellen Centren nicht viel beigetragen hat. Nichts destoweniger gewähren jene Arbeiten einen grossen Nutzen; denn sie weisen auf die Stelle hin, an welcher wir vor-

[1]) The Journal of Nervous and Mental Disease, May 1888.

Ich gebe hier das Diagramm Staar's, welches er in origineller Weise durch Wahrscheinlichkeitsrechnung fand, wieder. Es stimmt gut mit den Ergebnissen von Hensen und Völckers überein.

Diagram IV — The Position of the Third Nerve Nuclei on the Left Lide.



[2]) Centralbl. f. Augenheilkunde, 1882, p. 317.

kommenden Falls den Krankheitsheerd zu suchen haben. Ein Jeder, welcher sich mit den mühevollen Gehirnuntersuchungen abgegeben hat, weiss einen solchen Fingerzeig wohl zu schätzen. Leider ist das geeignete Material nur schwer und wenig zugänglich, wesswegen wir auf das Thierexperiment angewiesen sind. Dessen Aufgabe besteht darin, neugebornen Thieren die einzelnen Oculomotoriusmuskeln ganz zu entfernen, um die Lage ihres Nervenkernes durch Degeneration zu markiren, gleichgültig, ob wir den von v. Gudden oder von Singer und Münzer (Waller-Marchi'sche Methode) eingeschlagenen Weg befolgen wollen. Der Operation bei neugebornen Thieren treten erhebliche Schwierigkeiten entgegen: der nöthigen Bulbusrollung die ausserordentliche Zerreissbarkeit der Gewebe; der völligen Exstirpation des Muskels dessen grosse Zartheit und geringe Färbung. Schon eine leise Spannung desselben mit dem Schielhaken behufs Verfolgung bis an seinen Ursprung genügt zur Zerreissung. Der Muskel zieht sich zurück und ist dann nur schwer zu finden. Seine totale Entfernung ist aber eine Conditio sine qua non zum Gelingen des Experiments. Diese Gründe haben bis jetzt die Operation scheitern lassen; gleichwohl müssen sie wieder aufgenommen werden, um an's Ziel zu gelangen.

Es bietet sich hier die Gelegenheit, auch einen Rückblick auf den Fasciculus Longitudinalis post. zu werfen, welcher in innigem Connex mit dem Oculomotoriuscentrum steht. Es lagert gleichsam in einem Bette, dessen Wandungen die hinteren Längsbündel bilden. Am vorderen Ende der Kerngruppe von dünnem Querschnitt, wachsen sie caudalwärts immer mehr an Umfang, bis sie schliesslich in der Gegend des Nucleus Trochlearis zu dicken Strängen vereinigt nach der Medulla oblongata streichen. Manche Bündel machen, wie ich an lückenlosen Schnittserien durch den Vierhügel des Kalbes gut verfolgen konnte, einen starkgewundenen Lauf mitten durch die Kerne hindurch. Die Zunahme des

Fascicels nach hinten hin ist durch seine theilweise Wurzelung in dem Oculomotoriuscentrum begründet. In seiner letzten Arbeit über dasselbe leugnet v. Gudden[1]) diesen Ursprung aus dem Umstande, weil nach Fortnahme der Augenbewegungsnerven der einen Seite kein erkennbarer Einfluss auf die Entwicklung der hinteren Längsbündel zu constatiren sei; andererseits wiesen die Maulwürfe trotz Abwesenheit von Wurzeln und Kernen der Augenbewegungsnerven hintere Längsbündel analog denen von Kaninchen auf. v. Gudden's Behauptung widerstreitet aber eine wichtige Thatsache, nämlich das Verhalten des Fasciculus long. post. beim Fötus. Flechsig[2]) hat bekanntlich gezeigt, dass in bestimmten Phasen des Fötallebens Fasern, welche beim Erwachsenen völlig gleichbeschaffen sind, sich in auffallender Weise unterscheiden, indem die einen complette Markscheiden führen, während die anderen noch nackte Achsencylinder darstellen. Dahin gehören, wie Flechsig[3]) und speciell Edinger[4]) nachwiesen, auch die hinteren Längsbündel. Beim Fötus der letzten Schwangerschaftsmonate lassen sich dieselben mit der Weigert'schen Färbung nicht über das Oculomotoriuscentrum hinaus nach vorne verfolgen; der ganze markhaltige Fascicel geht in die Kerngruppe auf was ihren wirklichen Ursprung aus derselben beweist. Die betreffenden Schnitte (sagittaler Richtung) sind sehr instructiv; ich habe einen solchen in Figur VI wiederzugeben versucht. Die Annahme einer associatorischen Verknüpfung der Augenmuskelkerne (Oculomotorius-Trochlearis, Abducens) vermittels jener Fasern ist demnach eine wohlberechtigte. Beim Erwachsenen enthalten allerdings die hinteren Längsbündel noch Nerven anderer Art. Dieselben kommen hauptsächlich aus der Linsenschlinge und sollen nach Meynert[5]) das Projektions-

[1]) l. c. pag. 215.

[2]) Die Leitungsbahnen im Gehirn u. Rückenmark d. Menschen, 1876. [3]) l. c. pag. 256. [4]) l. c. pag. 84.

[5]) Psychiatrie, Wien 1884, pag. 89.

system aus der Hemisphäre in das centrale Höhlengrau repräsentiren.

Zum Schlusse darf noch ein zweites, an die freie obere Fläche des Oculomotoriuscentrums herantretendes Nervengewebe nicht unerwähnt bleiben. Auf Sagittalschnitten, welche sich besonders zu seinem Studium eignen, ist dieses Fasergewirr einer über der Kerngruppe lagernden Wolke nicht unähnlich. Seitlich spinnt es sich mit unzähligen Fäserchen in die Kerne des N. Oculomotorius fort; nähert man sich in der Schnittserie der Raphe, so ist man über die reichlichen Fasern erstaunt, welche auf der ganzen Strecke zu parallelen Zügen geordnet ventralwärts ziehen, um sich unterhalb der hinteren Längsbündel im Bogen nach vorne zu wenden. Auf Frontalschnitten, welche die Grenze des dritten Ventrikels treffen, sieht man sodann diese Fasern eine weitere Wendung nach aussen über den Hirnschenkelfuss machen, wo sie sich in der reticulären Substanz verlieren. Ueber letztere hinaus konnte ich das Nervensystem nicht mehr verfolgen. Es stehen demnach mindestens zwei ganz verschiedene Fasersysteme mit den Kernen des N. Oculomotorius in Verbindung: die hinteren Längsbündel aus dickeren Fasern bestehend und im Oculomotoriusgebiet vorwiegend sagittal ziehend, und das aus feineren Nerven zusammengesetzte Fasersystem des Höhlengrau mit durchgehends senkrechter Verlaufsrichtung. Ueber die Bedeutung des letzteren ist noch gar nichts bekannt.

Erklärung der Tafeln.

Tafel VI—IX.

Fig. Ia.

1. Nucl. dorsal. II. s. post.
2. Nucl. ventral. II s. post.
3. ungekreuzte } Oculom. Wurzeln.
4. gekreuzte }
5. Hintere Längsbündel.

Fig. Ib.

1—5. wie in Fig. Ia.
6. Fasersystem des Höhlengrau.
7. Diffuse Ganglien in der Mittellinie.

Fig. Ic.

5—7. wie vorher.
8. Kleinzellige mediane Gruppe (nach Edinger-Westphal).

Fig. Id.

8. wie vorher.
9. Kleinzellige laterale Gruppe (nach Edinger-Westphal).

Fig. II.

6—8. wie vorher.
10. Aquaeductus Sylvii.
11. Nucl. centralis.
12. Nucl. dorsal. I s. ant.
13. Nucl. ventr. I s. ant.

Fig. IIa (Neugeborener).

11—13. wie vorher.

Fig. IIb (Foetus) wie vorher.

Fig. III.

8—13. wie vorher.
15. Bündel des Fascic. long. post. aus den Oculomotoriuskernen.
16. Nucl. lateralis anter. (Darkschewitsch).
17. Fasern aus dem Höhlengrau.
12. Gefässdurchschnitt.

Fig. IV.

5—16. wie vorher.
14. Nucl. medianus ant.
19. Ventralfasern der Commissura post.
20. Ganglien des Trigeminus.

Fig. V (Neugeborener).

3—19. wie früher.
22. Anfang des dritten Ventricels.
23. Schnitt durch die Horizontalschenkel des retroflexen Bündels von Meynert.
24. Seitliche Fasern zum Nucl. lat. ant.

Fig. VI (Foetus).

5. Hintere Längsbündel.
10. Aquaed. Sylvii.
19. Commissura post.
21. Nucl. Trochlearis.
25. Nucl. Oculomotor. sagittal durchschnitten.

Nachtrag.

Während des Druckes vorliegender Arbeit bemühte ich mich, den Ursprung des N. oculomotorius auch mit der neuen Methode von Marchi darzuthun. Sie unterscheidet sich von der Gudden'schen dadurch, dass das Gehirn des Versuchsthieres nicht nach vollendeter Entartung, sondern bereits während deren Entstehen zur Untersuchung gelangt. Dieser Umstand [1]) liegt in der merkwürdigen Eigenthümlichkeit der Methode begründet, nur die Zerfallsprodukte von degenerirenden Markscheiden intensiv schwarz zu färben, während die normale Gehirnsubstanz nur einen grau-grünlichen Farbenton annimmt. Wir sind demnach nicht erst, wie bei Gudden, zu einer sorgfältigen Vergleichung beider homologen Gehirnhälften genöthigt, um die centrale Bahn eines Nerven experimentell festzustellen, im Gegentheil, dieser ist in positiver und deutlichster Weise in die blasse Schnittebene des Gehirnes eingezeichnet. Indem ich mich an die von Singer und Münzer berichteten Vorschriften hielt, ging ich folgendermaassen vor:

Am 22. Juli a. c. exenterirte ich unter wiederholter retrobulbärer Cocain-Injection mit einem zur Fläche leicht gekrümmten Messer einem fast ausgewachsenen Kaninchen vollständig die linke Orbita. Am 22. August, also ca. vier

[1]) Beiträge zur Kenntniss der Sehnervenkreuzung von Docent Dr. Singer u. Dr. Münzer. Bes. abgedr. aus d. LV. Bd. d. Denkschriften d. Math. Nat. Cl. d. Kais. Acad. d. Wissenschaften, Wien 1888, p. 5.

Wochen nach der Operation, wurde das Gehirn des Thieres acht Tage in Müller'scher Flüssigkeit aufbewahrt, sodann in möglichst dünne Scheiben zerlegt, auf weitere sechs Tage in eine Mischung von 2 Th. Müller'scher Flüssigkeit und 1 Th. 1% Osmiumsäure gebracht und schliesslich in der bekannten Weise in Alcohol nachgehärtet. Das Resultat war folgendes:

In vorzüglichster Weise gelang es, die partielle Kreuzung der hinteren Oculomotoriuswurzeln zur Ansicht zu bringen. Nach leicht geschwungenem Verlaufe sammeln sich in der Raphe die schwarz gefärbten Wurzeln aus dem ventralen (gleichseitigen) Kerne der linken und dem dorsalen (gekreuzten) Kerne der rechten Seite (s. Fig. 1), um hierauf nach vorne den absteigenden Bündeln sich beizugesellen. Der grosse Werth eines solchen Präparates, wie es hier meines Wissens zum ersten Mal vom Oculomotoriusursprung gegeben wird, liegt in dem Wegfall jeglicher Lageveränderung der in Betracht kommenden Gehirntheile; dagegen ist mit der Gudden'schen Entartungsmethode stets Schrumpfung mit consecutiver Verzerrung gerade der Gebiete verknüpft, welche die degenerirten Nerven beherbergen. Ich verweise nur hier auf die die Oculomotoriuskerne betreffenden Figuren 1 bis 4 der Taf. XXXIX aus den hinterlassenen Abhandlungen des Autors. Sie zeigen eine erhebliche laterale Lageveränderung der Kerne und Wurzeln, wie auch die hinteren Längsbündel auf der entsprechenden Seite stark nach oben abirren.

In Fig. 2 ist der mittlere Theil der Oculomotoriuskerngruppe beim Kaninchen wiedergegeben. Die Fasern des angegriffenen Nerven überziehen nur die Kerne derselben Seite. Auf den Präparaten fallen sodann vereinzelte schwarzgefärbte Faserquerschnitte in den hinteren Längsbündeln auf, ein Beweis, dass letztere Bestandtheile der Augenmuskelnerven mit sich führen.

In gewisser Beziehung interessirt uns hier noch die

den vorderen Oculomotoriuswurzeln entsprechende Fig. 3. Sie giebt die Ausläufer des Tractus peduncularis transversus wieder. Derselbe ist jenes von Hall (1810) gefundene und in Vergessenheit gerathene, sodann von Gudden an's Licht gezogene Sehnervenbündel, welches, im vorderen Vierhügel vom Tractus opticus abgehend, nach unten um die Aussenfläche des Hirnschenkels sich schlingt, um etwas vor dem Austritt des N. oculomotorius in die Basis des Gehirns einzudringen.[1]) v. Gudden zeigte, dass nach Vernichtung der einen Retina stets der gekreuzte Tract. pedunc. transv. zu Grunde geht. Die Mehrzahl seiner Fasern, welche besonders auf Weigert'schen Präparaten feiner als die gewöhnlichen des Opticus erscheinen, umgreift den inneren Rand des Hirnschenkelfusses und entfasert und verliert sich in der Substantia reticularis. Daneben aber konnte ich einen Ast dieses Bündels verfolgen, welches medianwärts in den benachbarten vorderen Oculomotoriuswurzeln zu deren Centrum aufsteigt (s. Fig. 3). Bezüglich anderwärtiger Verbindungen des Sehnerven mit dem N. oculomotorius weisen meine Präparate keine Spur von beginnender Entartung in der Commissura post. auf, in welche Darkschewitsch die oculopupillären Fasern verlegt. Desgleichen reagirten die von Meynert als optische Reflexleiter angesprochenen Radiärfasern nicht auf den Eingriff. Auffallend war es mir, median vom gleichseitigen Hirnschenkelfuss noch ein Bündel gefärbt zu finden (s. Figg. 2 u. 3). es zieht nach hinten, zersetzt sich gegen die Mitte der Oculomotoriuskerngruppe und steigt nach oben (s. Fig. 1), um in der Gegend des Trochleariskernes an die hinteren Längsbündel heranzureichen. Es entspricht der Lage nach dem von Inzani und Lemoigne beschriebenen Fascio peduncolare interno.[2]) Die beiden Autoren bringen diesen Nerven-

[1]) v. Gudden's gesammelte Abhandlgn., 1889, p. 117—122.
[2]) v. Gudden l. c. Taf. XI (Fig. 4).

zug gleichfalls mit dem Opticus in Zusammenhang, welchen jedoch v. Gudden entschieden leugnet und nur aus Fasern vom Corpus mamillare bestehen lässt. Ich muss gestehen, dass nach der v. Gudden'schen Methode gewonnene Gehirnpräparate von einseitig enucleirten Kaninchen, welche ich zum Vergleich heranzog, mir keine erhebliche Degeneration des in Frage stehenden Bündels ergab. Weitere Versuche mit der Marchi'schen Methode bezüglich dieses Bündels sind daher abzuwarten.

Ein Beitrag zur Kenntniss der Miliartuberculose der Chorioidea.

Von

Dr. M. Dinkler, Assistenzarzt.

(Aus der medicinischen Klinik von Prof. Erb in Heidelberg.)

Hierzu Tafel X, Fig. I—III.

Je nach der Art der Infection unterscheidet man unter tuberculösen Erkrankungen des Augapfels ebenso wie unter denen aller anderen Organe zwei Formen, eine primäre und eine secundäre, deren erstere nach der Invasion von Tuberkelbacillen in dem Auge eines völlig gesunden Organismus von aussen her (ektogen) entsteht, während die letztere nach Verschleppung tuberculöser Substanzen von einem bereits im Körper vorhandenen specifischen Herde (endogen) sich zu entwickeln pflegt.

Für die Entstehung der ersteren Form kennt man zwei Wege: auf dem einen erfolgt sie nach dem Typus der experimentellen Impftuberculose, dadurch dass bei einer Verletzung des Augapfels sei es gelegentlich operativer Eingriffe oder nach Einwirkung eines Traumas mit den Instrumenten, beziehungsweise Fremdkörpern Tuberkelbacillen in das Augeninnere gebracht werden, auf dem zweiten — weit seltnerem — dadurch, dass die Bacillen, welche an irgend einem anderen Körpertheil eine Eingangspforte gefunden, direkt von der

Stelle der Verletzung in den Augapfel verschleppt werden. So unklar im allgemeinen auch dieser letztere Modus nach unseren Kenntnissen über die Aetiologie und Pathologie der Tuberculose gegenwärtig noch erscheint, so unverständlich trotz der Vielgestaltigkeit „des localen Factors" es auch bleibt, dass die Mikroben gerade in diesem einen Organ sich festsetzen, so ist doch eine derartige Entstehungsweise der primären Tuberculose nicht kurzer Hand abzuweisen, da angesichts der noch vielfach mangelhaften Kenntniss der biologischen Eigenschaften der Tuberkelbacillen, die Häufigkeit völlig analoger isolirter tuberculöser Herde in den Knochen, im Gehirn, in den Meningen etc. mehr für als wider eine solche Annahme einzutreten vermag. Man würde daher vom aetiologischen Standpunkte bei der primären Tuberculose des Augapfels eine durch lokale Infection entstandene Form, das Analogon zur Impftuberculose der Thiere, und eine durch direkte Verschleppung des an einem anderen Organ eingedrungenen Tuberkelgiftes erzeugte Form zu trennen haben. — Weit häufiger, wenn auch in ihrer Pathogenese vielfach gleich räthselhaft und dunkel, ist die secundäre „endogene" Tuberculose des Augapfels welche wie oben erwähnt durch Inoculation des specifischen Virus von einem bereits im Organismus vorhandenen Herde vermittelt wird. Dass dieser Form eine Aufnahme der Bacillen in die Lymph- und Blutgefässbahnen vorangehen muss, dass Blut und Lymphe, die wichtigsten Körperflüssigkeiten, dabei die Rolle von Infectionsträgern übernehmen, bedarf wohl keiner weiteren Ausführung; es sind dies allgemein anerkannte Thatsachen, auf welchen die fundamentalen Lehrsätze über die Entstehung und den Mechanismus der tuberculösen Durchseuchung des menschlichen und thierischen Organismus sich aufbauen. Mit Rücksicht auf diese eben angedeutete Verschiedenartigkeit des Infectionsmodus der tuberculösen Erkrankungen im allgemeinen wird auch die Beobachtung leicht verständlich sein, dass bei der primären Form der Erkrankung in

der Regel nur wenige Bacillen in den Augapfel gelangen, da die letzteren den verletzenden resp. perforirenden Fremdkörpern doch nur vereinzelt anhaften und wie die Cornet'schen Untersuchungen bewiesen haben, bei weitem nicht so „ubiquitär", vorkommen, als man bisher anzunehmen sich berechtigt glaubte, dass hingegen die offene Comunication eines erweichten tuberculösen Herdes mit dem Blut- oder Lymphstrom, welche für die Entstehung der secundären Erkrankungen die Regel bildet, eine massenhafte Einschleppung von Bacillen vermittelt. Die anatomischen Veränderungen, welche sich an die Bacillenansiedelung anschliessen, entsprechen natürlich in ihrer Menge der Zahl der eingedrungenen Krankheitskeime: Durch den Import von nur wenigen werden mehr solitäre, circumscripte, durch den von zahlreichen Bacillen bei diffuser Vertheilung disseminirte multiple Tuberkelherde erzeugt.

Der experimentelle Nachweis für diese Thatsachen ist nach den ebenso genialen wie fruchtbaren Untersuchungen Cohnheims unter Benutzung der vorderen Augenkammer als Impfstätte ohne besondere Mühe und Zeitaufwand zu erbringen, denn es wuchern z. B. an der Iris, nach Einbringung grösserer Mengen käsiger Bröckel in die vordere Kammer zahllose Knötchen in diffuser Vertheilung ebenso prompt und sicher hervor wie die solitären umschriebenen Herde nach Inoculation von minimen Infectionsstoff. — Am menschlichen Auge ist der Conglomerattuberkel, gleichviel ob er von der Iris, von dem corpus ciliare oder von der Chorioidea seinen Ausgang genommen, sowohl klinisch häufig beobachtet wie auch in pathologisch-anatomischer Beziehung eingehend und gründlich untersucht; da in einer Anzahl von diesen Publicationen auch der Nachweis von Tuberkelbacillen in einwurfsfreier Weise geführt ist, so ist die Annahme vollkommen berechtigt, dass die negativen Resultate anderer Forscher nur einer zu wenig umfangreichen oder fehlerhaften Untersuchung zuzuschreiben sind, und es

gilt demnach auch für den Augapfel der Satz: „keine Tuberculose ohne Bacillen“ in der der gleichen Unumschränktheit wie für alle anderen Organe. Meist wird allerdings abgesehen von dem Ergebniss der klinischen Beobachtung die einfache histolog. Untersuchung solcher Tumoren unter Anwendung der gewöhnlichen Kernfarben genügen, um differentiell diagnostische Zweifel zu heben, denn centrale Verkäsung mit Eruption miliarer Tuberkel in der Peripherie, die Bildung von vielkernigen Riesenzellen und epithelioiden Zellen mit einem randständigen Wall von Rundzellen, die Art und Weise des peripheren Fortschreitens des Prozesses, das eigenthümliche Verhalten der Blutgefässe — alles dies ist so eigenartig und charakteristisch, dass gegebenen Falles eine Verwechselung mit anderen Krankheitsprodukten schon durch die histologische Untersuchung ausgeschlossen werden kann. Wichtiger und nothwendiger ist die Untersuchung auf Bacillen für eine der Hauptformen der secundären Tuberculose, welche im Augapfel in classischer Form an der Aderhaut zur Entwickelung gelangt, die acute Miliartuberculose. Da bei dem meist rapiden Verlaufe dieser Krankheit die Tuberkeleruption histologisch häufig auf ihrer frühesten und indifferenten Stufe: dem Rundzellentuberkel, stehen bleibt und dieser bekanntlich vor anderen zelligen Infiltrationen, mögen sie chemischen, thermischen, traumatischen oder mykotischen Ursprungs sein, kein sicheres Kriterium besitzt, so wird im Hinblick auf dieses Stadium der Tuberkelentwickelung der Nachweis von Bacillen nicht nur von bakteriologischem Interesse, sondern zur Sicherstellung der klinischen und grob anatomischen Diagnose, von ausschlaggebender Bedeutung sein. Die Zahl von Untersuchungen über diese Form der tuberculösen Choroidealerkrankungen ist, soweit aus der Literatur zu ersehen ist, nicht nur eine beschränkte, sondern die wenigen Fälle sind auch so knapp und kurz d. h. entweder nur vom klinischen und anatomischen oder nur vom bakteriologischen Standpunkte abgehandelt,

dass weitere Mittheilungen, die zur näheren Kenntniss dieser Choroidalerkrankung beitragen können, berechtigt erscheinen.

Im Juni 1888 wurde in der Klinik des Herrn Geh. Hofrathes Erb, folgender Fall von Miliartuberculose der Chorioidea beobachtet:

Käthchen Kachel, 18jähriges Dienstmädchen aus Heidelberg, wurde am 26. Juni 1888 in die medicinische Klinik wegen „Fieber und Bronchitis" eingewiesen. Die anamnestischen Erhebungen ergaben folgendes: Eltern der Patientin an Phthise gestorben, fünf Geschwister leben, sind gesund; Patientin selbst war angeblich stets kränklich; vom 3. bis 12. Jahre litt sie an einer „Lungenkrankheit", die unter den Erscheinungen von Husten und geringer Kurzathmigkeit verlief; zugleich bestand eine häufig sich verschlimmernde Augenlid- und Bindehautentzündung, Verdickung der Oberlippe und Neigung zu Hautausschlägen; auch die Hände sollen einmal geschwollen gewesen sein. Nach dem 12. Jahre liessen die Beschwerden nach und Patientin fühlte sich bis vor zwei Monaten (also ca. sechs Jahre) völlig wohl; seit April d. J. klagte sie über Appetitlosigkeit, Mattigkeit, etwas Husten und Auswurf; keine Fiebererscheinungen, keine Nachtschweisse, keine Hämoptoe; leichte Abmagerung; seit acht Tagen stärkere Beschwerden; abendliche Temperatursteigerungen, Kopfschmerzen, Durst, Mattigkeit; Husten etwas stärker, wenig schleimiger Auswurf, hier und da etwas Stechen in beiden Seiten; dreitägige Obstipation.

Status praesens: Mässig entwickeltes, ziemlich gut genährtes Mädchen, panniculus adiposus relativ reichlich entwickelt, leichte Anämie der äusseren Hautdecken und sichtbaren Schleimhäute, Zunge belegt, trocken, keine Oedeme, keine Drüsenschwellungen; leichte Benommenheit des Sensoriums und psychische Reizbarkeit.

Thorax: Normal gebaut; Athmung ruhig, gleichmässig beiderseits, Herzchoc an der normalen Stelle zu fühlen.

Perkussion: Ueber der L Lungenspitze leichte Verkürzung des Schalles, obere Lungengrenze steht ca. einen Querfinger tiefer als R; respiratorische Verschiebung der unteren Lungengrenzen normal; Herzdämpfung nicht vergrössert.

Die Auscultation liess ausser einer rauhen Beschaffenheit des Vesiculärathmen über der L Spitze keine Abnormität nachweisen; Herztöne rein.

Abdomen nicht aufgetrieben, Cöcalgurren, kein Lebertumor, Milzdämpfung 14 : 8 cm, Milz nicht palpabel. — Urin albuminfrei; Puls beschleunigt, voll, nicht dicrot. — Da am nächsten und an den folgenden Tagen der Milztumor deutlich palpabel wurde, die zweistündigen Messungen eine febris continua mit sehr geringen Remissionen ergaben, die Pulsfrequenz im Vergleich zur Höhe des Fiebers eine auffallend niedrige (80—84 Schläge bei 39 bis 40° C) war, und leichte bronchitische Erscheinungen hinzutraten, so wurde mit einer gewissen Wahrscheinlichkeit ein Ileotyphus diagnosticirt und eine dementsprechende Therapie eingeleitet. Dieses Bild bot die Kranke ca. 14 Tage, dann traten jedoch allmählich die Erscheinungen von Seiten der Lungen mehr in den Vordergrund, Patientin wurde dyspnoisch, leicht cyanotisch; objectiv liess sich eine geringe Infiltration des L Unterlappens nachweisen. Der Milztumor ging weiterhin zurück, Darmerscheinungen: Diarrhoeen etc. blieben dauernd aus, der Puls wurde frequent und klein, so dass in wenigen Tagen die Krankheit alle die für die acute Miliartuberculose charakteristischen Symptome darbot.

Diese Diagnose fand ihre endgültige Bestätigung durch das Ergebniss der am 15. Juli vorgenommenen ophthalmoskopischen Untersuchung. Von Seiten des Nervensystemes, besonders des Gehirnes, waren weder Allgemeinerscheinungen noch Herdsymptome eingetreten. Die Beweglichkeit der Augen hatte in keiner Richtung eine Einschränkung erfahren, ebensowenig hatte Patientin während der ganzen Dauer der Erkrankung über Sehstörungen: Doppelsehen oder Nebelsehen, geklagt; die Spannung der bulbi lies vermittelst digitaler Prüfung keine gröbere Aenderung des intraocularen Druckes constatiren. Die Pupillen waren über mittelweit, reagirten sowohl reflectorisch wie accomodativ prompt und schnell; die brechenden Medien erwiesen sich bei focaler Beleuchtung vollkommen klar und ungetrübt. Auch bei der Durchleuchtung erschienen Cornea, Kammerwasser und Linse klar, ebensowenig liessen sich im Glaskörper flockige oder spinnewebartige Trübungen, welche auf einen exsudativen Process hindeuten konnten, nachweisen.

Genauer im aufrechten und umgekehrten Bilde, soweit dies, ohne die Patientin besonders anzustrengen, möglich war, wurde das R Auge untersucht, und zwar auch von diesem nur die hintere Bulbushälfte bis in die Gegend des Aequators. Die papilla nervi optici erschien scharf begrenzt und gegen die Umgebung deutlich abgesetzt; ihr blassröthliches Colorit zeigte

eine der diffusen Hyperämie der Netzhaut entsprechende intensivere Farbendichte. Von den Gefässen waren die Venen verbreitert, prall gefüllt, und verliefen vor allem temporalwärts etwas geschlängelt; im Gegensatz zu ihnen erschienen die Arterien etwas verengert dadurch, dass der Doppelcontur ihrer Wandung auf Kosten des Axenblutstromes verbreitert war; Arterienpuls war nicht vorhanden. Die Prominenz der Papille erschien nicht deutlich erhöht, hingegen war ihre Diaphanität in mässigem Grade, wahrscheinlich in Folge einer ödematösen Quellung der Gewebeelemente, vermindert. Hierin kann man auch die Erklärung für die Verstreichung der physiologischen Excavation, welche für gewöhnlich eine Verfolgung der Blutgefässe in den Stamm des n. opticus hinein erleichtert, suchen. Die Netzhaut im Allgemeinen war, wie schon oben angedeutet, dunkelroth, hyperämisch, zeigte jedoch nirgends gröbere Veränderungen, wie Blutungen oder diffuse Verfärbung; auch ihre Verbindung mit Chorioidea war anscheinend überall erhalten. Im Bereiche des temporalen Bulbusabschnittes fielen schon beim ersten Blick eine Anzahl mehr oder weniger prominenter, hügeliger Stellen auf, die, anscheinend regel- und gesetzlos verstreut, nur eben darin eine gewisse Gesetzmässigkeit in ihrer Anordnung erkennen liessen, dass sie fast ausschliesslich auf die temporale Hälfte, und zwar in besonders dichter Zahl auf den hinteren Quadranten, vertheilt waren; nasal liess sich wenigstens bei der durch die Athemnoth der Patientin gebotenen Eile keine ähnliche Efflorescenz nachweisen. Die Grösse dieser mehr oder weniger verfärbten Erhebungen der Netzhaut schwankte innerhalb enger Grenzen und stand in directem Verhältniss zu ihrer Prominenz über das Niveau der anliegenden Netzhautpartien; denn in gleicher Weise wie der Umfang wuchs, wurde auch die Vorwölbung ausgesprochener. Besonders deutlich trat dies an einzelnen Knötchen hervor, über welche direct ein grösseres Netzhautgefäss hinwegverlief. Weiterhin liess sich auch in ihrer Farbe und Begrenzung eine gewisse Gesetzmässigkeit erkennen, insofern als die kleineren Knötchen eine ausgesprochen rundliche Gestalt zeigten und über ihnen je nach der Grösse die rothe Farbe des Augenhintergrundes mehr und mehr abgeblasst erschien; an den meisten von dieser Grösse war jedoch noch eine deutliche Chagrinirung der Netzhaut trotz der Decoloration zu erkennen. Die grösseren Prominenzen hingegen waren unregelmässiger configurirt, ihre Form war mehr oval und etwas in die Länge gestreckt; auch

ihre Färbung zeigte eine der Zunahme ihres Umfanges entsprechende Aenderung, und war entweder eine rein weisse, oder — so z. B. an einem unmittelbar an der Papille liegenden Knötchen — eine opak gelblich-weise. Der Uebergang der einzelnen Herde in dies umgebende Gewebe war gleichfalls je nach der Grösse derselben deutlich verschieden, während die Verfärbung an den kleineren Flecken allmählich in das Roth der anliegenden Netzhautpartie überging, traten die grösseren, als weisse oder weiss-gelbliche Herde durch die abnorme randständige Gefässfüllung scharf abgesetzt hervor; an einzelnen, so z. B. an einem nach oben temporalwärts eingelagerten Knötchen, war der hyperämische Ring durch eine schwarze Pigmentanhäufung von sichelförmiger Gestalt unterbrochen. Ueber die Zahl und genauere Vertheilung der Knötchen auf die oberen oder unteren Abschnitte des hinteren temporalen Quadranten, über die Grösse ihrer Hervorragung in den Glaskörper, liess die zunehmende Schwäche und hochgradige Athemnoth der Patientin leider keine sicheren Resultate gewinnen.

Es hatte demnach die ophthalmoskopische Untersuchung ausgesprochene Veränderungen des Augenhintergrundes ergeben, welche wegen ihrer Anordnung und Vertheilung, ihrer Gestalt und Verfärbung in dem vorliegenden Falle zweifellos als miliare Tuberkel zu deuten waren, und der auf Grund der übrigen klinischen Symptome gestellten Diagnose: allgemeine acute Miliartuberculose eine absolute Sicherheit verliehen. Am 16. Juli wurde der Zustand immer bedrohlicher, die Respiration erreichte geradezu eine jagende Frequenz, der Puls wurde kleiner und schwächer, am Herzen trat Galoprhythmus auf, Delirien stellten sich ein, die Cyanose nahm mehr und mehr zu, und so erfolgte am selben Tage Abends bei einer Respiration von 86 pro Minute der exitus lethalis. Die Augen wurden einige Stunden post mortem herausgenommen und in Müller'scher Flüssigkeit gehärtet.

Die am 17. Juli vorgenommene Section (Herr Dr. Ernst) ergab folgendes: Miliartuberculose der Lungen, Emphysem der interlobulären Lymphgefässe der Lungen und der Pleuren, verkäsende peribronchitische Tuberculose der Oberlappen, besonders links, Miliartuberculose der Milz, Leber und Niere, Nephritis parenchymatosa acuta. — In den Miliartuberkeln der Lungen, von welchen einige Präparate nach der Gabbet-Ernst'schen Methode angefertigt wurden, fanden sich in reich-

licher Menge Tuberkelbacillen. — Die beiden Augen wurden nach viermonatlicher Härtung in Müller'scher Flüssigkeit zwei Tage in fliessendem Wasser ausgewaschen und dann in 70 und 96 % Alcohol gehärtet; die obere Calotte (einschliesslich der Insertion des m. rectus superior) wurde abgeschnitten und die weitere Vorbereitung für die Einbettung in Celloidin in einer Alcoholäthermischung (anâ) vollendet; dabei lösste sich in Folge des Zusammensinkens des Glaskörpers die Netzhaut eine Stelle weit ab und gestattete so einen Ueberblick über einen grösseren Theil der Choroides; auf dem gleichmässig schwarzen Grunde derselben fanden sich im Bereiche der temporalen Hälfte zahlreiche weissliche, rund und länglich geformte, bis stecknadelkopfgrosse Knötchen, von deren Peripherie noch zarte wurzelfädchenartige Ausläufer ausgingen; bei einem Versuch, eines derselben mit einer Präparirlanze abzuschaben, ergab sich, dass es sich nicht um exudative Auflagerungen, sondern um Verdickungen der Chorioidea selbst handelte. — Nach der Einbettung der Bulbi wurde ein Theil der angefertigten Schnitte mit Carmin und Hämatoxylin in der üblichen Weise gefärbt, ein weiterer Theil für die Tuberkelbacillenfärbung aufbewahrt.

Makroskopisch sieht man an den ungefärbten Schnitten pigmentarme oder gänzlich pigmentlose, spindelförmige Anschwellungen der Aderhaut, und zwar vorwiegend in dem hinteren temporalen Sector; an den gefärbten Schnitten lässt sich gleichfalls mit blossem Auge constatiren, dass neben den circumscripten Anschwellungen auch noch eine diffuse Verdickung und Infiltration der Choroides besteht. Diese Veränderungen sind dabei so ausgeprägt, dass man sich ohne Berücksichtigung des opticus-Stammes leicht über die topographischen Verhältnisse der Krankheitsherde, ihre fast ausnahmslos temporale Lage zu orientiren vermag.

Sehnerv und retina lassen nirgends eine directe Betheiligung an der Erkrankung erkennen; frei von zelligen Infiltrationen und Blutungen entsprechen sie normalen Verhältnissen, nur die schon ophtalmoskopisch nachgewiesene Hyperämie ist, auch anatomisch deutlich zu erkennen, die Blutgefässe sind dicht vollgestopft mit rothen Blutkörpern, zwischen denen sich vereinzelte weisse eingelagert finden; auch für eine mikroskopisch nachweisbare Schädigung der äusseren Netzhautschichten, die bei den beträchtlichen Veränderungen ihres ernährenden

Organes: der Chorioidea ganz natürlich wäre, sind histologisch keine sicheren Anhaltspunkte zu finden.

Dagegen ist das tapetum nigrum, welches überall der Chorioidea anhaftet (auch an den Stellen, wo die Netzhaut, wie oben erwähnt, artificiell abgelöst ist) in verschieden hochgradiger Weise verändert. Zunächst lässt sich über den kleinsten submiliaren Knötchen der Choroides, die nur das Bild eines umschriebenen rundzelligen Infiltrates zeigen, eine Zunahme des Breitendurchmessers der Pigmentepithelien auf Kosten ihres Höhendurchmessers erkennen, die der Grösse der Prominenz der einzelnen Herde ziemlich parallel geht; aus der Form eines stehenden Rechteckes oder eines Quadrates werden sie zu einem liegenden Rechteck geradezu breitgedrückt, solange der gesteigerte Druck nicht die Elasticitätsgrenze der Zellen überschreitet; durch Messungen mit dem Mikrometerocular lässt sich eine Maximalabnahme des Höhendurchmessers von $2-3\,\mu$ nachweisen. Mit den Veränderungen der äusseren Form erfährt der Inhalt der Zellen eine Verlagerung und Verschiebung in der Weise, dass die Pigmentkörner im ganzen Protoplasmaleib dicht zusammengedrängt werden, und die normaliter pigmentfreie perinucleare Zone erfüllend, dem Kern selbst direkt anliegen; über die innere Fläche des nach der Basalmembran zu verschobenen Kernes zieht nur eine ganz schmale Brücke auffallend kleiner Pigmentkörnchen hinweg und verbindet so die dem Kern seitlich anliegenden Pigmentmassen; an Menge erscheint an diesen Zellen das Pigment noch nicht reducirt, sondern nur, wie aus der dichten Zusammenlagerung und scheinbaren Verschmelzung der einzelnen Pigmentmolecüle hervorgeht, auf einen kleineren Raum beschränkt; an den meisten der Epithelien ist jedoch auch eine Abnahme des Pigmentes zweifellos, und zwar ist sie um so hochgradiger, je stärker der durch die Knötchenbildung der Choroides ausgeübte Druck ist; der Pigmentschwund hält mit der Zunahme der Vorwölbung nach dem Glaskörper ziemlich gleichen Schritt. Sobald das Maximum der Dehnbarkeit der Pigmentmembran erreicht ist, erfolgt bei Fortdauer des Druckes eine Continuitätstrennung auf der Höhe des Tuberkels und führt regelmässig zu einer im Bereiche der Grenzen des Knötchens sich haltenden Ablösung des tapetum nigrum. Der daraus entstehende Defect wird anscheinend ziemlich schnell durch eine Art Lymphthrombus ausgefüllt, der sich aus zelligen Elementen, Pigmentkörnchen und einer fädig gekörnten, feinen Intercellularsubstanz aufbaut; diese Exsudat-Zellen sind vorwie-

gend rund und besitzen einen leicht färbbaren Kern, der in der Mitte einer spärlichen, in der Form von Fadennetzen angeordneten, protoplasmatischen Substanz eingelagert ist; um den Kern herum finden sich in den Protoplasmainseln einzelne Pigmentkörner verstreut. Schon das intracelluläre Vorkommen von Pigment, wie auch die Form der Zellen, die leichte, intensive Färbung ihres Kernes deuten darauf hin, dass es sich in ihnen um Exsudatzellen, d. h. weisse Blutzellen, die in der peripheren reaktiven Zone der Tuberkel nach Emigration aus den Blutgefässen sich angesammelt haben, handelt. Die grosse Menge des freiliegenden Pigmentes, welches nur zum Theil — wie eben erwähnt — wieder von den Rundzellen aufgenommen ist, beweist ferner nicht nur, dass an der Rissstelle einzelne Epithelien unter Entleerung ihres Inhaltes geborsten sind, sondern dass auch aus den in ihrem Volumen anscheinend erhaltenen Zellen Pigment ausgetreten ist; letzteres findet sowohl in der Pigmentarmuth der dem Lymphthrombus anliegenden Pigmentepithelien seine Bestätigung, und ist auch direct mikroskopisch zu verfolgen; man findet nämlich über den erhaltenen, in der Continuität des tapetum nigrum gelegenen Zellen zahlreiche freiliegende Pigmentkörnchen, welche in mehr oder weniger dichtem Zuge nach der Rissstelle zu sich verfolgen lassen und damit den Weg andeuten, den das Pigment intra vitam nach seinem Austritt aus den Zellen genommen hat; ein anderer Theil des Pigmentes ist in die Stäbchen- und Zapfenschicht eingeschwemmt und bis zur membrana limitans externa gelangt.

Es lassen sich demnach unter dem Einflusse des andauernden Druckes der in die Aderhaut eingelagerten Knötchen und in Folge der mit der tuberkulösen Erkrankung des Chorioidalgewebes sich einstellenden Ernährungsstörungen eine Anzahl von Veränderungen an den Pigmentepithelien constatiren, welche mit einfachen Gestaltsveränderungen einsetzen und mit Zerfall der Zellen und Atrophie ihres Pigmentes abschliessen.

Die Basalmembran, auf welcher die Epithelien aufsitzen, ist überall, selbst über den grössten Knötchen erhalten; ihr Durchmesser, wie auch ihre gleichmässig homogene Structur hat keine Aenderung erfahren, und vermöge der ihr eigenen Elasticität hat sie jeder Vorwölbung und Auftreibung der Chorioidea sich anzupassen vermocht. Dass jedoch ihre Dehnbar-

keit eng begrenzt ist, geht aus dem histologischen Verhalten der nach aussen liegenden Gewebeschichten hervor; während nämlich über den kaum prominirenden kleinen Tuberkeln die kleinzellige Infiltration bis an die hintere Fläche der Basalmembran heranreicht, fehlt sie an den grösseren auf der Höhe der Vorwölbung stets und tritt erst in der peripherischen flacheren Zone auf, wo offenbar die Druckverhältnisse für Emigrationsvorgänge und exsudative Processe sich günstiger gestalten. An dem freien Ende einzelner Schnitte, deren vorderes Segment bis hinter der ora serrata zur Erleichterung der Präparation abgeschnitten wurde, findet sich als zufälliger Befund eine Spaltung der Basalmembran in zwei gleiche Hälften, deren eine dem Pigmentepithel, die andere der Chorioidea anhaftet; der Riss erstreckt sich ziemlich weit, allmählich an Breite abnehmend, und ist jedenfalls durch die verschiedene Retraction des den Glaskörperraum ausfüllenden Celloidins und des Chorioidal- und Scleralgewebes entstanden; irgend welche Zeichnung, welche auf einen lamellären Bau der Membran schliessen lässt, ist daran nicht zu beobachten.

Die schmale Gewebeschicht der Choriocapillaris, die mit der äusseren Fläche der Basalmembran durch feine fibrilläre Gewebebrücken in directem Zusammenhange zu stehen scheint, hat als weit selbstständigerer, aus einem reichen Gefässnetz zusammengesetzter Theil im Vergleich zu dem tapetum nigrum und der Glasmembran weit ausgedehntere und greifbarere Veränderungen erfahren.

Anatomisch lässt sich die Erkrankung in eine circumscripte und eine diffuse Form theilen; die erstere verläuft unter Bildung submiliarer und miliarer Knötchen von wechselnder Grösse, die andere, welche sich zwischen den Knötcheneruptionen verbreitet, stellt sich als eine diffuse zellige Infiltration des ganzen Querschnittes dar. Als beiden Formen gemeinsam ist ihre Localisation auf den hinteren temporalen Bulbusabschnitt zu nennen.

Die kleinsten submiliaren Entzündungsherde, die sich aus dem übrigen Gewebe als selbstständige Gebilde herausheben, bestehen aus rundlichen, mit intensiv färbbarem Kern versehenen, protoplasmaarmen Zellen, von denen man im frühesten Stadium noch intra- und extravasculär gelegene unterscheiden kann; mit der Zunahme und dichteren Anhäufung dieser Ele-

mente geht jedoch das Gefüge des ungemein zarten, im wesentlichen aus weiten Capillaren bestehenden Gewebes in der diffusen Zellinfiltration auf, ohne dass eine active Betheiligung der Gefässendothelien im Beginn oder den späteren Stadien des Tuberkels, etwa in Form von Wucherungserscheinungen, zu constatiren ist. Während die Grösse der Knötchen durch vorwiegend appositionelles peripherisches Wachsthum fortschreitet, treten auch weitere Veränderungen an den zelligen Elementen ein; man beobachtet zuerst spärlich, dann etwas häufiger die Entwickelung von epithelioiden Zellen, deren Grösse und eigenthümlich spindelförmige Gestalt, sie aus dem Gros der beschriebenen Rundzellen heraushebt; an ihnen ist besonders die Abnahme der Färbbarkeit des ovalen, meist etwas wellig conturirten Kernes, und das getrübte, opake Aussehen des Protoplasmas zu erwähnen. Eine Intercellularsubstanz ist nicht mit Sicherheit bei der dichten Zusammendrängung der Zellen zu erkennen. Das Auftreten dieser epithelioiden Zellen ist nicht streng localisirt in das Centrum der Entzündungsherde, wie bei dem typischen Miliartuberkel, sondern bald trifft man sie mehr central, bald auch ganz peripher an der Grenze gegen die gesunden Gewebe hin. Schon im Stadium der Rundzellenanhäufung treten gewisse Gefässveränderungen in den Vordergrund; die Capillaren sind dicht erfüllt mit rothen Blutzellen, und zwischen diesen finden sich, in zunehmender Menge nach dem Erkrankungsherde hin, weisse Blutkörper eingestreut; mit dem Wachsthum des Knötchens werden die Erscheinungen der Hyperämie ausgeprägter, die Capillaren sind um das Mehrfache ihres Volumens erweitert und enthalten fast ausschliesslich weisse Blutzellen. Derartige hochgradige Veränderungen sind offenbar nicht nur auf entzündliche Störungen, welche unter Gefässerweiterungen, Emigrations- und Exsudationserscheinungen verlaufen, zurückzuführen, sondern gewiss auch nicht zum geringsten Theil auf gleichzeitig einwirkende mechanische Momente. Zu den bekanntesten Eigenschaften des Tuberkels gehört die schon in den ersten Stadien eintretende Gefässlosigkeit in Folge von Thrombose und Obliteration der primären Gefässbahnen; insbesondere gehen die Capillaren in der Neubildung so völlig auf, dass es meist nicht gelingt, ihre Existenz in späteren Stadien noch nachzuweisen. Diese Ausschaltung einer wenn auch nur kleinen Strecke der Capillaren muss nothgedrungen zu einer Stauung und Erweiterung in den centrifugalen Gefässstrecken führen, und zwar werden diese Erscheinungen um so ausge-

sprochener sein, je länger die Verlegung bei gleich bleibender treibender Kraft vom Herzen resp. den grösseren Gefässstämmen aus andauert; nur die Zusammenwirkung entzündlicher Erscheinungen und mechanischer Verlegung ist im Stande, diese hochgradige Dilatation der Capillaren in der Peripherie der Tuberkelherde zu erklären. Eine weitere Entwickelung und Ausbildung der regressiven Metamorphose: Nekrose der Herde mit käsigem Zerfall, ist an den primär in der Choriocapillaris entstandenen und auf diese beschränkt bleibenden Tuberkelknötchen nicht nachzuweisen. — Die zwischen den einzelnen spezifischen Herden liegenden Gewebsabschnitte zeigen, wie eben erwähnt, eine diffuse Erkrankung und sind meist in der unmittelbarsten Nähe der Knötchen intensiver verändert als in einiger Entfernung davon; die zarte Choriocapillaris hat in ihrem Durchmesser eine erhebliche Verbreiterung erfahren und ist in ziemlich hohem Grade verdickt. Als anatomische Unterlage für diese Volumenzunahme ist neben der hochgradigen Hyperämie der Gefässe, die um das Ein- und Mehrfache ihres Umfangs erweitert und von Säulen dichter, gedrängter, rother und weisser Blutzellen erfüllt sind, ganz besonders die Infiltration mit zahlreichen, in ihrem äusseren Verhalten weissen Blutkörpern völlig gleichenden Zellen hervorzuheben. Während in der normalen Choriocapillaris nach Sattler nur eine minime lymphoide Flüssigkeit und ganz vereinzelte Lymphkörperchen zwischen den einzelnen Capillarschlingen sich finden, sieht man in den vorliegenden Präparaten zahlreiche Häufchen von fünf bis zehn und mehr dicht aneinander gelagerter Zellen, deren intensiv gefärbter Kern und spärliches Protoplasma den Zelltypus zu bestimmen scheinen, durch breite Zellzüge zu einem einheitlichen infiltrirten Gewebe verbunden. So sicher es von den circumscripten Knötcheneruptionen gilt, dass sie durch Ansiedelung von Tuberkelbacillen hervorgerufen sind, dass sie als eine specifische Gewebereaktion anzusehen sind, ebenso schwierig ist es, diese Frage nach der Aetiologie in Bezug auf die eben geschilderte diffuse Erkrankung der Choriocapillaris zu beantworten. Wenn man die Kreislaufstörungen, die für einen Gewebetheil, der überhaupt nur aus Gefässen besteht, gewiss von weittragendster Bedeutung sein müssen, berücksichtigt, ferner den verhältnissmässig geringen Abstand der Knötchen unter einander, die gleichzeitige Erkrankung des anliegenden Chorioidealstromas in Erwägung zieht, so wird man sich eher dafür entscheiden, diese Entzündung als eine Begleiterscheinung, eine

reactive Gewebeveränderung nicht spezifischen Charakters anzusprechen; eine weitere Bestätigung erfährt diese Annahme noch durch das am Ende der Mittheilung folgende Resultat der Untersuchung auf Tuberkelbacillen.

In weit höherem Maasse treten die anatomischen Veränderungen an dem Chorioidealstroma hervor, und zwar auch hier wieder in zwei Formen, deren eine als circumscripte mit Knötchenbildung verläuft, während die andere die verbindenden Gewebeabschnitte in diffuser Weise ergreift. In der Choriocapillaris schliesst die Tuberkelbildung wie wir sahen, mit dem Auftreten epithelioider Zellen ab, an der Chorioidea propria hingegen sind die weiteren theils progressiven theils regressiven Veränderungen, wie sie zum Typus des ausgeprägten Miliartuberkels gehören, in mehr oder weniger vollendeter Weise zu verfolgen. Eigenthümlicherweise selten kommt es zur Riesenzellenbildung; nur in einer relativ geringen Zahl von Schnitten sind solche nachzuweisen, beanspruchen aber trotz ihres spärlichen Vorkommens eine gewisse Beachtung. In ihrer Form und Grösse in der Anordnung ihrer Kerne, der meist central beginnenden Zellnekrose unterscheiden sie sich zwar in nichts von Riesenzellen in Tuberkeln anderer Organe; eines aber besitzen sie, was nach der mir zugänglichen Literatur zu urtheilen nur in der Lunge bis jetzt nachgewiesen worden ist: nämlich Pigment. R. Koch beschreibt in seiner Abhandlung über die Aetiologie der Tuberculose (II. Band Abhandlungen aus dem Reichsgesundheitsamt pag. 24) einen solchen Befund (cf. Tafeln) und spricht die Vermuthung aus, dass pigmentirte Riesenzellen wohl nur in der Lunge vorkommen dürften. Schon vor 3 Jahren konnte ich mich jedoch davon überzeugen, dass diese Gebilde in seltener Vollkommenheit auch bei der Tuberculose der Iris, wie die beigegebenen Zeichnungen (Tafel-Fig. II und III) beweisen, zur Entwickelung gelangen; auch unter den wenigen Riesenzellen des vorliegenden Falles sind einige ausgesprochen pigmentirt und entsprechen den zwei Figuren. Die Anordnung des Pigmentes welches von schwarzbrauner Farbe in Form der bekannten Kurzstäbchen oder -Spiesse und Körnchen in den Zellen vertheilt ist, lässt eine ähnliche Gesetzmässigkeit erkennen, wie sie für die Tuberkelbacillen in neuerer Zeit von Weigert constatirt und hervorgehoben worden ist. In gleicher Weise wie diese aus dem der Nekrose verfallenem Theile verschwinden, in der noch lebenskräftigen und Wachsthumsenergie besitzenden Kernzone hingegen in Massen sich vorfinden, geht es mutatis mutandis mit den

Pigmentkörnern; auch sie sind durch den Untergang des Zellprotoplasmas dem Zerfall geweiht; sie werden allmählig kleiner, weniger zahlreich und verlieren an Farbenintensität; in allen Riesenzellen enthalten die nekrotisirten und verkästen Parthieen nur wenige feinkörnige Pigmenttheilchen und erscheinen nur mit einem gelblichen Pigmentpulver bestäubt; dagegen liegen die normal grossen, schwarzbraunen Pigmentkörner immer in unmittelbarster Nähe der Kerne resp. zwischen diesen und verdecken dieselbe durch dichte Anhäufung oft so, dass bei ihrer bekannten radiären Anordnung kaum die Polabschnitte noch sichtbar sind. Das hierin sich wiederspiegelnde Verhalten ist so charakteristisch, dass man daraus auf die Lebensfähigkeit oder den „Tod" der einzelnen Protoplasmazonen schliessen kann; weiterhin geht jedoch auch hieraus hervor, dass das Pigment immer in einer gewissen nutritiven Wechselbeziehung zu der Zellsubstanz steht, und keineswegs als eine Art Fremdkörper in die Zellen eingelagert ist, sondern die Ernährungsstörungen des Protoplasmas in vollster Schwere an sich erfährt. Ganz besonders schwierig erscheint es, diese eigenthümlichen Riesenzellen ihrer Entstehung nach richtig zu deuten, denn die Frage der Riesenzellenbildung ist durchaus nicht so kurz abzuthun, wie man nach den Baumgarten'schen Mittheilungen anzunehmen geneigt sein wird. Es handelt sich weniger darum zu entscheiden, ob durch indirekte Segmentirung oder durch Fragmentirung allein, oder beide Processe zusammen die endogene Kernwucherung erfolgt, als vielmehr nachzuweisen, welche Zellengebilde als die Ausgangspunkte dieser Zellen anzusehen sind, ob die fixen Bindegewebskörper und präformirten Pigmentzellen, oder ob die emigrirten weissen Blutkörper es sind, welche auf den durch das Eindringen der Tuberkelbacillen ausgelösten Reiz proliferiren und später zerfallen. Wenn auch mitotische Processe anscheinend völlig fehlen, so drängt doch der Pigmentgehalt der Riesenzellen zunächst zu der Annahme hin, dass pigmentirte Stromazellen ihre Vorläufer gewesen sind und dass das Pigment von vornherein als ein integrierender Bestandtheil ihnen angehört hat; denn anders wäre das Verhalten des Pigmentes zur Zellsubstanz, das mit dem zelligen Zerfall schwindet und ebenso auch mit dem Zellenwachsthum sich vermehrt, nicht verständlich; gerade die Thatsache der Pigmentvermehrung, die bei dem durchgängigen Reichthum der Zellen an Pigment keines Beweises bedarf, ist es, die in unserem Fall zu Gunsten der Baumgarten'schen Lehre von der Riesen-

zellenbildung durch Proliferation fixer Bindegewebskörper zu sprechen scheint; ist ja unstreitbar den pigmentirten Stromazellen der Chorioidea ebenso wie den Speichelzellen die Speichelbildung oder den Leberzellen die Gallenbildung, die Fähigkeit eigen, selbst Pigment zu bilden oder wenigstens aus den umspülenden Medien fertiges Pigment oder dessen Vorstufen in sich aufzunehmen resp. zu verarbeiten. Diese Eigenschaft geht den weissen Blutzellen zweifellos ab, wenn sie auch, die Riesenzellenbildung vorausgesetzt, vermöge ihrer „fressenden" Thätigkeit Pigment in sich aufnehmen können. — In den meisten Herden kommt es wie schon oben erwähnt nicht zur Riesenzellenbildung, sondern es schliesst sich die Nekrose und der Zerfall unmittelbar an das Stadium des Rundzellen- und Epithelioidzellentuberkels an, indem regressive Vorgänge ungewöhnlich früh eintreten, rasch über das ganze Knötchen sich verbreiten und dabei den typischen Gang vom Centrum nach der Peripherie nicht einhalten; häufig trifft man die eine Seite eines Herdes vollkommen käsig zerfallen, nur in zarten Umrissen die Conturen der primären Gewebetheile wie z. B. der Blutgefässe, die theilweise noch mit rothen Blutzellen erfüllt sind, und einzelner zelliger Elemente aus der krümligen Masse sich heraushebend. An die degenerirten Parthieen schliesst sich oft das anscheinend wenig veränderte Gewebe der Umgebung direkt an, dessen Freibleiben von entzündlichen Erscheinungen ebenso wie die in den Tuberkeln insulär auftretenden Anhäufungen von kaum veränderten rothen Blutzellen kleiner Hämorrhagieen für den rapiden Verlauf der regressiven Veränderungen sprechen kann. —

Achtet man bei der Entwickelung der Tuberkel genauer auf die Betheiligung des Chorioidalstromas, so findet man bald, dass sie an der einen Stelle eine mehr passive, an der anderen eine ausgesprochen aktive ist. Im ersteren Falle tritt die Tuberkeleruption an der Grenze zwischen Choriocapillaris und Chorioidea propria auf und wächst an dieser Lokalisation festhaltend durch periphere Anlagerung zelliger Elemente zu einem grösseren Tuberkel heran ohne auf dem einen oder dem anderen Gewebetheil continuirlich sich fortzusetzen. Die direkte Folge für beide Gewebe muss eine der Grösse des sich einschiebenden Herdes entsprechende Verdrängung und Raumbeschränkung sein; je länger nun dieser Druck auf die betheiligten Gewebe einwirkt, um so mehr werden die anfänglich functionellen Störungen in ihrer Ernährung und Circulation zu ernsten Schädigungen und schliesslich organisch greifbaren Veränderungen führen; an der

peripherischen Zone der Knötchen, welche sich mehr keilförmig zwischen Choriocapillaris und Chorioidealstroma drängt und vermöge ihres kleinen Durchmessers nur einen verhältnissmässig geringen Druck ausüben kann, bemerkt man eine allmählig zunehmende Streckung und Abplattung der Pigmentzellen, welche anstatt wie in der Norm ihre Fortsätze quallenartig nach allen Seiten hin auszustrecken, langgestreckt erscheinen und nur wenige kurze Fortsätze erkennen lassen; an diese Reduktion der Zellausläufer schliesst sich in einer unter stärkerem Druck stehenden Zone ein Schwund der ganzen Zelle an; derselbe erfolgt allmählich und betrifft in der Regel nur die unmittelbar unter dem Scheitel des Tuberkels, dem Maximum seiner Vorwölbung liegenden Schichten; mit dem Zellschwund ist natürlich eine Atrophie des Pigmentes, welches ähnlich, wie den Fettzellen die Fettkugeln, den Pigmentzellen zugehört, verbunden und zwar erfolgt dieselbe derartig, dass die einzelnen Pigmentkörner sowohl an Menge abnehmen, indem offenbar ein grösserer Theil aus den Zellen austritt und durch die Lymphbahnen entfernt wird, wie auch an Grösse verlieren und ihre schwarzbraune Farbe verändern; man sieht an ihrer Stelle durch feinsten Pigmentstaub noch die Ausdehnung angedeutet, in welcher das Gewebe pigmentirt war. Zu einer völligen Continuitätsunterbrechung des Chorioidealstromas und dessen Pigmentlage kommt es jedoch anscheinend bei der Lokalisation der Tuberkel zwischen Choriocapillaris und Chorioidea propria nicht, sondern auch unter dem prominentesten Theile des Tuberkels finden sich noch pigmentirte Zellenzüge, welche continuirlich in die mehr und mehr der Norm sich nähernden Nachbarbezirke übergehen. Selbstverständlich soll dadurch dass das mechanische Moment die Drucksteigerung für das Zustandekommen derartiger Veränderungen an den Pigmentzellen besonders hervorgehoben wird, nicht ausgeschlossen sein, dass die entzündlichen Veränderungen in der Umgebung der tuberculösen Herde und die sie begleitenden Kreislaufstörungen auch als gewichtige Faktoren in die Waagschale fallen.

Dieser mehr passiven Betheiligung des stroma chorioideae an der Tuberkelbildung steht eine zweite Form gegenüber, die dadurch charakterisirt wird, dass die Tuberkeleruption im Stroma selbst erfolgt und bei ihrem Wachsthum die einzelnen Zellschichten in gleichmässiger Weise in den Process mit hineinzieht; die fixen Bindegewebszellen erscheinen auseinandergerückt und ihre Abstände von einander wesentlich vergrössert durch die Einlagerung neugebildeter zelliger Elemente. Schon in diesem

Stadium spielen sich gewisse Veränderungen regressiver Natur an ihnen ab wie aus dem Pigmentschwund und dem immer selteneren Auftreten von Pigmentzellen überhaupt zu ersehen ist. Es ist daher diese Art der tuberculösen Erkrankung der Chorioidea mit Recht als eine parenchymatöse zu bezeichnen, da sie mitten im Stroma sich vollzieht. Dementsprechend geht auch im Verlaufe der regressiven Vorgänge in solchen Tuberkeln, in welche ein umschriebener Theil der Chorioidea continuirlich übergegangen ist, die entsprechende Gewebeparthie mit zu Grunde und man merkt in derartigen, käsig degenerirten Herden nur an den Zügen herrenlosen mehr detritusartigen Pigmentes, welches stellenweise zu Pigmentkugeln und -Tröpfchen zusammengeflossen ist, dass da früher Pigmentzellen ansässig gewesen.

So führt denn diese Form der Choriodaltuberkelbildung zu einer völligen Zerstörung des pigmenthaltigen und pigmentfreien Gewebes innerhalb ihrer Grenzen, während nach der Peripherie zu allmählich durch vereinzeltes Auftreten pigmentirter Zellgebilde der Uebergang in das Nachbargewebe vermittelt wird. Im Gegensatz hierzu tritt bei der ersten Form die Pigmentatrophie zurück, sie wird nie eine vollkommene, sondern es macht in Folge der Zusammendrängung der Pigmentzellen mehr den Eindruck, als hätte eine Zunahme des Pigmentes stattgefunden.

Analog dem Befunde an der Choriocapillaris ist auch in dem Chorioidealstroma das Gewebe, welches zwischen einzelnen Knötchen liegt, in diffuser Weise erkrankt und zwar in einer nach dem vorderen Bulbusabschnitt zu abnehmenden Intensität. Die Veränderungen, welche in einer rundzelligen Infiltration und hochgradigen Hyperämie bestehen, bieten nichts besonders bemerkenswerthes; im grossen und ganzen sind sie ausgesprochener in der inneren Hälfte des Chorioideal-Querschnittes und bedingen stellenweise nach ihrer mehr umschriebenen oder diffusen Verbreitung ein dichteres Zusammenstehen oder abnormes Auseinanderrücken der Pigmentzellen. —

An der Sclera sind entzündliche Veränderungen nur dann nachweisbar, wenn die tuberculöse Erkrankung des Chorioidealstromas über den ganzen Querschnitt verbreitet ist; sie zeigen sich in Form geringer exsudativer Processe als kleinzellige In-

filtrationen ohne schwerere Aenderungen der Textur des scleralen Gewebes. —

So prägnant nun im allgemeinen auch der histologische Befund ist, so wenig angesichts der geschilderten pro- und regressiven Metamorphosen der neugebildeten Knötchen ein Zweifel an der tuberculösen Natur derselben bestehen kann, so ist doch die Untersuchung auf Bacillen nicht nur deshalb, weil sie nach den heutigen Anschauungen zur vollständigen Beschreibung tuberculöser Erkrankungen als selbstverständlich hinzugehört, von Interesse, sondern geradezu unerlässlich, da sie einzig und allein im Stande ist über die specifische oder nicht specifische Beschaffenheit der diffusen Erkrankungen sowohl der Chorioca-pillaris wie des Chorioidealstromas sicheren Aufschluss zu geben, was ja histolog. nicht möglich war. Zunächst einige Worte über die Art der Färbung! Als Färbeflüssigkeit wurde Ziehl'sches Carbolfuchsin welches vor der Ehrlich'schen Fuchsin-Anilinwasserlösung abgesehen von der Schnelligkeit und Intensität der damit erzielten Färbung schon deshalb den Vorzug verdient, weil die Präparate viel weniger zusammenschrumpfen, — als Entfärbungsmittel 25% Schwefelsäurelösung und zu Contrastfärbung wässerige Methylenblaulösung benutzt; ein anderer Theil der Schnitte wurde auch nach der Gabbet-Ernst'schen Methode behandelt, deren Schwerpunkt in der Verschmelzung der Ent- und Contrastfärbung in einem Akt ruht. Die nach beiden Methoden behandelten Präparate liessen auch bei genauester Durchsicht mit Immersionssystemen weder im Bereiche der Knötchen noch ausserhalb derselben Bacillen (in ca. 25 Schnitten) erkennen. Weitere Versuche, bei denen die Bacillenfärbung statt $^1/_4$—$^1/_2$ Stunde auf 12—48 Stunden ausgedehnt wurde, bewiesen bald, dass das negative Resultat der ersten Färbungen der zu kurzen Dauer der Fuchsinfärbung zuzuschreiben war, denn je länger die Schnitte in der Carbolfuchsinlösung lagen, um so mehr Bacillen fanden sich gefärbt, eine Beobachtung, die offenbar in der Härtung der Objecte mit Müller'scher Flüssigkeit und der dadurch bedingten Erschwerung der Farbstoffimprägnirung ihre Erklärung findet und auch schon von Bernheimer gelegentlich der Untersuchung eines 12 Jahre in Müller'scher Flüssigkeit aufbewahrten Bulbus genügend hervorgehoben worden ist. In ihrer Vertheilung zeigen sich die Bacillen beschränkt auf die specifischen Knötcheneruptionen und finden sich besonders häufig in den nekrotisirten verkäsenden Parthieen, spärlicher zwischen den epithelioiden Zellen der weniger ver-

änderten Tuberkel; vermisst werden sie durchgehends in den randständigen Infiltraten der Tuberkel und den sich anschliessenden diffusen zelligen Infiltrationen des Chorioidealstromas und der Choriocapillaris; die Stäbchen liegen meist vereinzelt zu zweien oder zu dreien, nur in einem einzigen Präparate fanden sich 8 Bacillen in dichter Aneinanderlagerung inmitten eines nekrotischen Herdes; intravasculär gelang es trotz langen und angestrengten Suchens nicht, Bacillen aufzufinden und es darf dies negative Ergebniss vielleicht dahin gedeutet werden, dass innerhalb der Blutgefässe zur Zeit des exitus lethalis keine Bacillen mehr circulirten, und der primäre Infectionsherd schon einige Zeit lang vor dem exitus erschöpft war. Dies stimmt auch mit den Resultaten wie sie an den Lungenschnitten sich ergaben, und mit dem negativen Ausfall der Blutuntersuchungen zu Lebzeiten der Pat. überein. Von morphologischen Eigenthümlichkeiten sind mehrfach die bekannten lichten, körnerartigen Stellen in den Bacillen zu constatiren, die von Koch als Sporen gedeutet eine Art Gliederung der Stäbchen bewirken. Das Fehlen der Bacillen in den diffusen zelligen Infiltraten zwischen den Tuberkeln beweist, dass die frühere Deutung dieser Veränderungen als nicht specifischer, tuberkulöser Erkrankungen, wie es schon Cohnheim als wahrscheinlich hinstellte, zu Recht besteht; sie sind nach dem Ergebniss der Untersuchung auf Tuberkelbacillen als Begleiterscheinungen ohne charakteristische Merkmale anzusprechen analog den Entzündungserscheinungen, die in der Umgebung von anderen Krankheitsherden bakteriellen Ursprunges zur Beobachtung gelangen.

Résumé.

Bei einem hereditär belasteten Mädchen entwickelt sich nach einem längeren Prodromalstadium das Bild einer acuten allgemeinen Miliartuberculose. Ophthalmoskopisch finden sich besonders in der Gegend der macula lutea in beiden Augen zahlreiche theils runde theils unregelmässig länglich gestreckte grössere Herde von blassröthlicher bis weissgelblicher Farbe. Die Retina ist frei von Blutungen oder sonstigen Veränderungen. Dieser Befund wird bestätigt durch die anatomische Untersuchung; schon makroskopisch leicht erkennbar finden sich in der Chorioidea des

hinteren temporalen Bulbusabschnittes ausgesprochene Veränderungen, die in zwei verschiedene Formen: eine diffuse und eine circumscripte, zu trennen sind. Die letztere, bei Betrachtung mit blossem Auge als Knötchenbildung sich darstellend, ist offenbar specifisch tuberculöser Natur; die erstere tritt als flächenartige Verdickung zwischen jenen Einzelherden auf. Mikroskopisch zeigen die Knötchen die bekannte Struktur des Miliartuberkels; es lässt sich ferner leicht nachweisen, dass ihre ophthalmoskopische Decoloration durch Veränderungen und Zerfall des Pigmentepithels einerseits und durch Obliteration der Blutgefässe und weitere Gewebsnekrose innerhalb der eigentlichen Krankheitsherde andererseits hervorgerufen ist. Die Tuberkel an und für sich sind bemerkenswerth einmal wegen der Bildung pigmentirter Riesenzellen, deren Pigmentkörner sich ganz ähnlich wie die Tuberkelbacillen an den pro- und regressiven Vorgängen des Zellprotoplasmas und der Kerne durch Vermehrung und Zerfall (selbstverständlich ohne jeden ursächlichen Zusammenhang zu diesen Zellveränderungen) betheiligen, und zweitens durch ihre wechselnde Entwickelung in der Choriocapillaris und Chorioidea propria; treten sie innerhalb der Chorioidea propria auf, so führen sie zu einer Zerstörung des Chorioidealpigmentes, während bei der Entwickelung in der Choriocapillaris nur eine Verdrängung der pigmentirten Bindegewebszellen und eine Art Verschmelzung derselben zu einem Pigmentstreifen zu beobachten ist. — Die diffuse Erkrankungsform bietet das Bild einer gleichmässigen kleinzelligen Infiltration, verbunden mit einer hochgradigen Erweiterung der Capillargefässe. Durch die Untersuchung auf Tuberkelbacillen lässt es sich beweisen, dass beide Formen der Erkrankung nicht nur, wie oben beschrieben, histologisch, sondern auch aetiologisch völlig verschieden sind, dass die umschriebene Form auf Grund der Einlagerung ziemlich zahlreicher Tuberkelbacillen als spezifisch tuberculöse, die diffuse hingegen als

eine secundäre reactive Entzündung, frei von jedem charakteristischen Merkmal, aufzufassen ist. Auffallend bleibt es schliesslich, dass die Inundation mit Tuberkelbacillen sich auf das Gefässgebiet der arteriae ciliares posticae beschränkt und keine Verbreitung über die Bezirke der zahlreichen anderen Aeste der arteria ophthalmica gefunden hat.

Literaturangaben:

Bock, Zur Tuberculose des Augapfels, Virchow's Archiv Bd. 91 (daselbst ist die Literatur bis zum Jahre 1882 ausführlich angegeben).

Ferner:

Haab, Klinische Monatsblätter für Augenheilkunde 1884.
Ostenholz, Inaugural-Dissertation. München 1884.
Schäfer, klin. Monatsblätter f. Augenheilkunde 1884.
Alexander, Centralblatt f. prakt. Augenheilkunde 1884.
Reissmann, Archiv für Ophthalmologie Bd. XXX.
Treitel, Berlin. klin. Wochenschrift 1885 No. 28.
Ulrich, Centralblatt für prakt. Augenheilkunde.
Stölting, Graefe's Archiv. Bd. XXXII.
Neesse, Archiv für Augenheilkunde. Bd. XXXII.
R. Koch, Aetiologie der Tuberculose.

Erklärung der Abbildungen.

Tafel X.

Fig. I.

Tuberculosis miliaris chorioideae.

1. Stäbchen und die Zapfenschicht der Retina.
2. Pigmentepithel.
3. Basalmembran.
4. Pigment. Bindegewebszellen der Subst. propria chorioideae.
5. Haemorrhagie innerhalb des Tuberkels.
6. Kleinzellige Infiltration am Rande des Tuberkels.
7. Obliterirte Arteria im verkästen Theil des Tuberkels.
8. Freies, zum Theil zerfallenes Pigment.
9. Tuberkelbacillen (nach einem anderen Präparat eingezeichnet).

Fig. II und III.

Pigmentirte Riesenzellen aus der Iris.

1. Kern- und Pigmentzone.

Noch einmal „Die Convergenzfactoren".

Von

Alfred Graefe.

Obwohl ich nach dem Tone, den Herr Dr. Landolt in seiner Antwort[1]) auf die Vertheidigung[2]) gewählt hat, welche ich gewissen mir von ihm gemachten Einwürfen[3]) entgegen gehalten hatte, auf eine weitere Discussion der bezüglichen Angelegenheit mit ihm selbst am liebsten verzichten möchte, so verhindert mich hieran doch das Bedenken, dass das Urtheil des mit meinem Artikel weniger bekannten Lesers durch jene Auslassungen leicht irre geführt werden könnte, was ich im Interesse der von mir vertretenen Sache nicht wünschen kann. —

Die Bedeutung der von mir besprochenen und meinen weiteren Folgerungen zu Grunde gelegten Thatsache nämlich, dass auch dort, wo die Accommodation bei der binocularen Einstellung der Augen nicht thätig ist, das vom Sehakt excludirte Auge der Regel nach doch auf den Blickpunkt des andern fixirenden eingerichtet ist, wird schlechtweg mit der Versicherung zu beseitigen versucht, dass meinen Versuchen jegliche Qualification als auch nur „einigermaassen genauer" abzusprechen sei (S. 270). Da ich jedoch in meinen bezüglichen Artikeln immer nur auf die Ergebnisse jener Versuche verwiesen, über die Art meines

[1]) v. Graefe's Archiv f. Ophthalm. XXXV. Abth. 3.
[2]) ibidem XXXV. Abth. 1.
[3]) Bericht d. internat. Congr. zu Heidelberg. 1888. S. 42.

Experimentirens indess Mittheilungen bisher nicht gemacht hatte, so wäre zwar eine Interpellation über letztere durchaus gerechtfertigt gewesen, eine aprioristische Verwerfung der ersteren aber ist unvereinbar mit den Forderungen der Billigkeit.

Nach den Auslassungen Landolt's (S. 271) muss der Leser zu der Meinung verleitet werden, als hätte ich bei jenen Versuchen die Stellung des vom Sehakt ausgeschlossenen Auges mit dem Millimetermaasse ermittelt! Wenn ich die vielfach übliche Methode, Abweichungen von der Normalstellung mittelst eines linearen Maasses zu bestimmen, auch für gewisse strabometrische Messungen benutzt und empfohlen habe, bei denen es sich um gröbere Deviationen handelt und wo eine approximativ richtige Bestimmung den mit der Besonderheit der Aufgabe verbundenen Zwecken durchaus genügt, so wäre es doch geradezu sinnlos gewesen, jene hier überhaupt kaum durchführbare Methode auch bei der in Rede stehenden Untersuchungsweise in Anwendung zu bringen und bin ich allerdings nicht darauf gefasst gewesen, einer derartigen Verirrung verdächtigt zu werden und mich hiergegen vertheidigen zu müssen. Wenn ich unter solchen Umständen mich nun veranlasst sehe, nachträglich die Art meines Experimentirens darzulegen, so muss auch ich um Entschuldigung bitten, wenn ich hierbei mit Besprechung zum Theil sehr elementarer Dinge die Geduld des Lesers in Anspruch nehme.

Während alternirender Exclusion beider Augen wird das je nicht bedeckte aufgefordert, ein in der Mittellinie selbst oder dieser nahe gelegenes Object, eine Lichtflamme, eine Zahl, einen Buchstaben oder dergleichen, welches gross genug ist, um auch ohne Accommodation ausreichend deutlich erkannt zu werden, aufmerksam und scharf zu fixiren. Verharrt nun das eben verdeckte Auge genau in seiner Stellung, während der verdeckende Schirm von diesem entfernt und vor das andere Auge gebracht wird, so schliesse ich, dass es auf

den Blickpunkt des andern eingestellt war, macht es indess eine centrirende Bewegung, um zur Fixation zu gelangen, so war es eben nicht auf jenen eingestellt und Richtung und Excursion dieser Bewegung wäre natürlich der Index für die Besonderheit seiner vorherigen fehlerhaften Stellung. Hier kommt es zunächst überhaupt nur darauf an, ob das verdeckte Auge eingestellt ist oder nicht, die Messung einer etwa vorhandenen Deviation, welche z. B. bei der auf latenter Divergenz beruhenden muskulären Asthenopie ja von höchster Wichtigkeit ist, wäre für unsere Frage nur von secundärem Interesse. Der eben beschriebene Versuch wird nun dadurch vielfältig variirt, dass die Blickpunkte in die verschiedensten Distancen vom Beobachter gebracht werden, jedoch immer nur innerhalb derjenigen Sehstrecke, für welche die Accommodation nicht thätig ist. Wäre der Nahepunkt beispielsweise bis 60 cm abgerückt, so wird die Stellung des verdeckten Auges bei Objectdistancen von 15, 30, 60 cm, liegt der Fernpunkt in 30 cm, in solchen von 30 cm bis etwa 5 m geprüft, handelt es sich um Emmetropie mit (künstlicher) Accommodationsparalyse, so findet die Prüfung ganz analog für nahe, mittlere und grössere Entfernungen statt. Den gegen diesen Prüfungsmodus etwa beliebten Einwurf der Ungenauigkeit müsste ich entschieden zurückweisen. Wir sind im Stande, auf diese Weise auch sehr wenig excursive Bewegungen des Auges sicher zu controlliren — zum Beleg dessen führe ich an, dass die ausgleichende Drehung, welche durch ein Prisma 2° eingeleitet wird, noch genau wahrnehmbar ist. Zugegeben selbst, dass minimalste Ablenkungen des verdeckten Auges sich bei dieser Art des Experimentirens der Beobachtung wirklich entziehen könnten, so würde dies als ein Argument gegen meine Anschauungen doch auch nicht zu verwerthen sein. Mein „Convergenzbestreben“ — sit venia verbo! — würde dann doch immer eine gleiche Bedeutung beanspruchen dürfen, wie das Accommodationsgefühl, denn mein verehrter

Gegner giebt ja selbst zu (S. 269), dass die durch letzteres bedingte Einstellung „nicht absolut genau" zu sein brauche. Die mir von ihm gemachten theoretischen Einwürfe genügen nicht im Entferntesten, mich, wie er hofft, von der Unhaltbarkeit meiner Ansicht zu überzeugen. Jene auch ohne Einwirkung der Fusion und ohne Intervention der Accommodation sich in den dargelegten Experimenten thatsächlich offenbarende Solidarität der Blickrichtung beider Augen lässt sich durchaus nicht fortironisiren. Es ist hier in der That ausser jenen Factoren, wie ich mich äusserte, noch ein mechanischer Zwang wirksam und die Vorstellung, dass derselbe etwa durch ein eine solche Cooperation beider interni regulirendes durch Uebung erworbnes Centrum ausgeübt werde, hat doch wohl nichts Widersinniges. Wenn ich nicht irre, steht Hr. Dr. Landolt einer solchen Annahme selbst ja nicht durchaus abweisend gegenüber.[1]) — Wäre nur das Accommodationsgefühl für die Stellung des excludirten Auges bestimmend, so würde man dort, wo die Accommodation fehlt, der Regel nach ein ganz unstätes Schwanken desselben bald nach dem nächst, bald nach dem entferntest gelegenen Blickpunkte der Sehrichtung des fungirenden Auges beobachten müssen, dies aber ist eben nicht der Fall! Ganz in Einklang mit diesen Darlegungen stehen die Experimente des Collegen Eugen Fick,[2]) welche Herr Dr. Landolt zu meiner nicht geringen Verwunderung als gegen meine Anschauung argumentirende citirt. —

Der von meinem Herrn Gegner S. 270 vorgeschlagene „einfache und schlagende" Versuch zur Prüfung der Stellung eines excludirten Auges bei mangelnder Accommodation ist, wenigstens in sehr ähnlicher Form, lange Zeit auch von mir benutzt, indess als nur bedingt brauchbar, wieder mehr und mehr bei Seite gelassen worden. Er wurde und wird

[1]) Bericht über d. intern. Ophth.-Congress. Heidelberg 1888. S. 39.

[2]) Ueber die Factoren der Sehaxenconvergenz. Corresp.-Blatt für Schweizer Aerzte. Jahrg. 19. 1889.

von mir in folgender Weise ausgeführt. Während einseitigen Fixirens einer brennenden Kerze wird das sehende Auge mit einem rothen Planglase bewaffnet. In dem Augenblicke, in welchem das mit der Hand bedeckte Auge freigegeben wird, müssten, falls dasselbe abgelenkt war, Doppelbilder auftauchen, welche eventuell schnell zur Vereinigung gelangen. Es werden dieselben jedoch nicht in Erscheinung treten, wenn volle Einstellung des excludirten Auges vorhanden war. Theoretisch ist hiergegen nicht das Mindeste einzuwenden, in praxi aber lässt uns dieser Versuch doch vielfach im Stich. Diejenigen Fachgenossen, welchen diese Art der Untersuchung geläufig ist, werden hierbei sicher die gleiche Erfahrung gemacht haben, wie ich. Vielfach stimmen die Aussagen der Untersuchten in der That mit unseren Erwartungen überein, d. h. sie sehen wirklich, wenn wir auch auf anderem Wege eine unter der deckenden Hand eintretende Ablenkung constatirt haben, die dieser correspondirenden Doppelbilder. Gar nicht selten indess wird, während jene doch in ganz evidenter Weise vorhanden ist, trotz normalem binocularen Sehens, trotz unzweifelhafter Intelligenz des Beobachters, ein solches Auftreten von Doppelbildern nicht wahrgenommen, oder doch nicht zugegeben. Wie dies etwa zu erklären wäre, ist für unsere Frage ziemlich gleichgültig, es liegt indess auf der Hand, dass wir im Vertrauen auf die Unfehlbarkeit dieses Versuchs zu irrigen Schlüssen leicht geführt werden könnten.

Wenn Herr Dr. Landolt endlich seine gegen mich gerichtete Replik mit einem Hinweise darauf eröffnet, dass „ich ihm schon früher (anno 1887) einmal einen kritischen Artikel gewidmet habe", der indess darum von ihm unbeantwortet geblieben sei, weil ich seine bezügliche Arbeit nicht gelesen hätte, so muss ich zu meinem Bedauern zunächst feststellen, dass jene Angelegenheit nicht nur in keinerlei Beziehung zu unserer Streitfrage steht, sondern dass der beregte Artikel auch keineswegs Herrn Dr.

Landolt, sondern vielmehr den Interessen des paralytischen Schielens, resp. dessen operativer Behandlung gewidmet war. Allerdings habe ich in demselben beiläufig auch die Zweckmässigkeit des von jenem gemachten Vorschlags, bei Trochlearislähmung eventuell eine Tenotomie des Obliquus inferior an dessen Ursprungsstätte auszuführen, aus dort dargelegten Gründen in Frage stellen müssen. Die Kenntniss jener Arbeit war mir, wie ich loyal erklärt habe, nur durch ein Referat im Nagel'schen Jahresbericht vermittelt worden und glaubte ich auf die Einsicht in die Originalarbeit verzichten zu müssen, da ich in dem Irrthum befangen war, es befände sich dieselbe nur in den für mich schwer zugänglichen Akten der Pariser medicinischen Akademie. Ich gestehe, dass mich der allerdings recht verspätet gemachte Vorwurf als ein scheinbar sehr wohl begründeter zunächst recht empfindlich traf, musste ich durch denselben doch zu der Meinung gestimmt werden, dass in der Originalarbeit irgend etwas vorhanden sei, was in dem Nagel'schen Berichte unerwähnt geblieben und geeignet sein könnte, den Landolt'schen Vorschlag unter von mir zu wenig gewürdigten Gesichtspunkten erscheinen zu lassen. Nachdem ich nun den betreffenden Artikel [1]) nachträglich durchstudirt habe, finde ich in demselben zwar einen sehr schätzenswerthen Beitrag zur Anatomie des Obl. inferior und Vorschriften über die ihn betreffende Operationstechnik, doch nicht das Mindeste, was etwa mein über den gemachten Vorschlag, bei Trochlearislähmung event. den Obl. inferior zu tenotomiren, abgegebenes Urtheil berührte oder gar zu modificiren vermöchte. Ich erwartete mindestens doch eine einschlägige Krankenbeobachtung mit Darlegung der durch jene Operation erreichten Erfolge zu finden, indess beschränkt sich das, was überhaupt Beziehung zu dem von mir bearbeiteten Thema hat, lediglich auf die Worte:

[1]) Archives d'Ophthalmologie p. Panas etc. V. S. 402.

„L'oblique inférieur, étant l'antagoniste de l'oblique supérieur, sa ténotomie peut être indiquée dans la paralyse de ce dernier." —

Bei so beschaffenen mildernden Umständen dürfte meine Verschuldung Herrn Dr. Landolt gegenüber doch wohl in nichts zusammenfallen und es wird mir schwer zu glauben, dass es nur sittliche Entrüstung gewesen ist, welche ihn zur Zeit verhindert hat, mich auf die ihm gemachten Einwände einer Antwort zu würdigen.

Druck von Pöschel & Trepte in Leipzig.

Fig. 1.

Verlag von Wilh. Engelmann in Leipzig

Lith. Anst. v. E. A. Funke, Leipzig

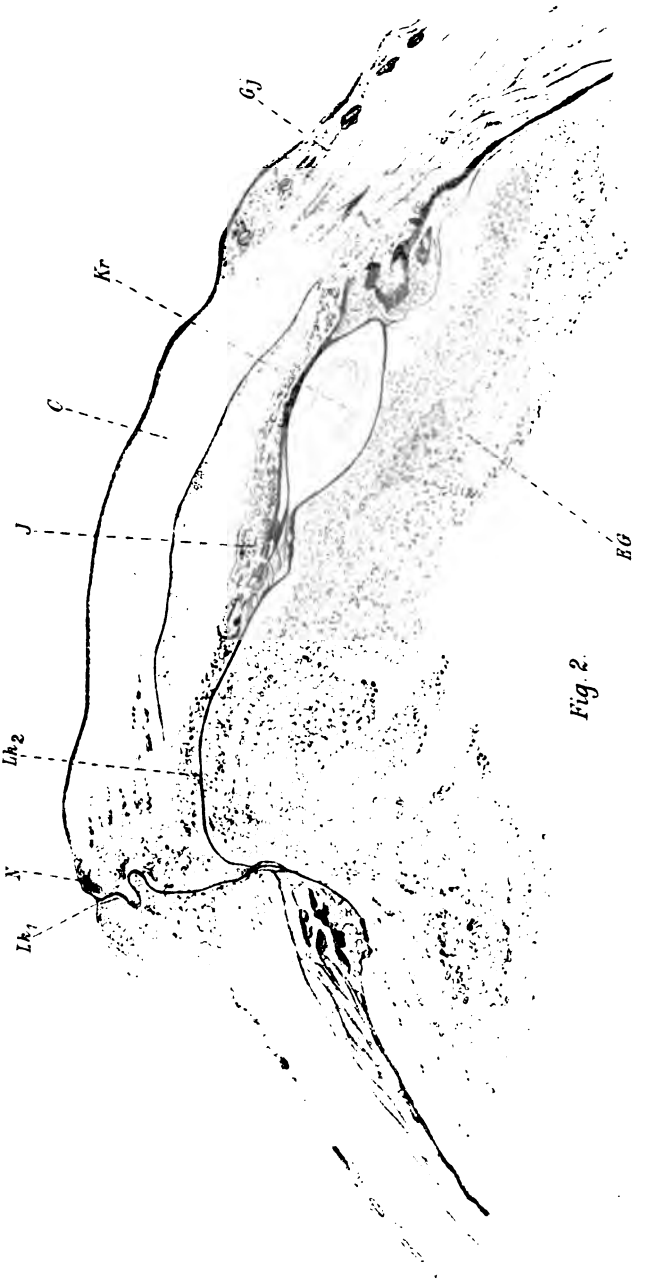

Fig. 2.

Fig. 3

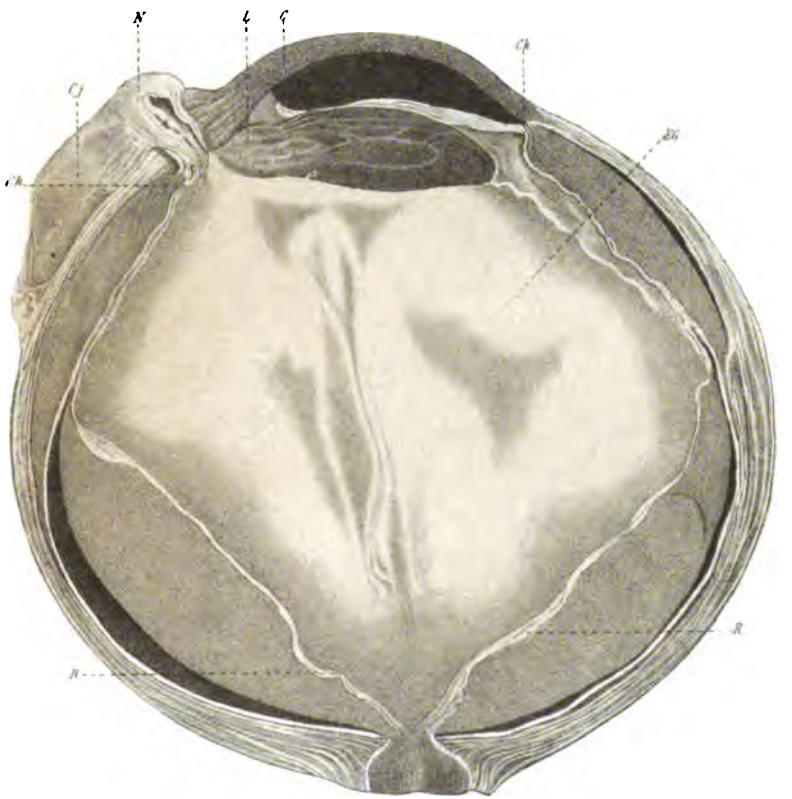

G. Peters del. Verlag v. Wilh. Engelmann in Leipzig Lith. Anst. v. E. Funke Leipzig

Fig. 4.

Wilh. Engelmann



Fig. 7.

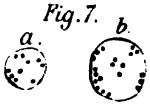

Fig. 6.

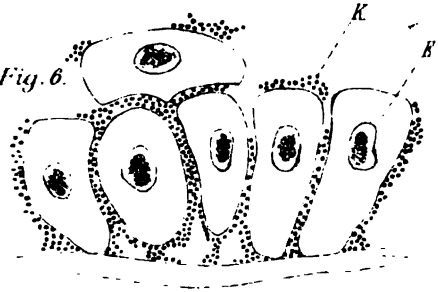

Fig. 8a.

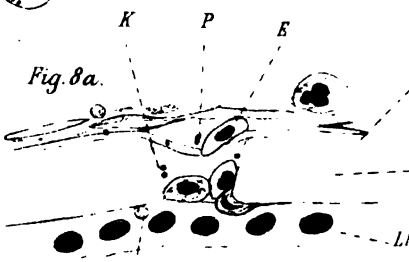

Fig. 8b

Fig. 8c.



Fig. 8d.

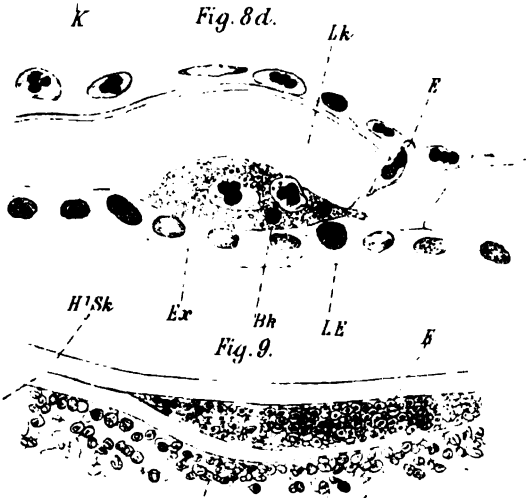

Fig. 9.

Fig. 1a.



Fig. 1b.



g. 1c.

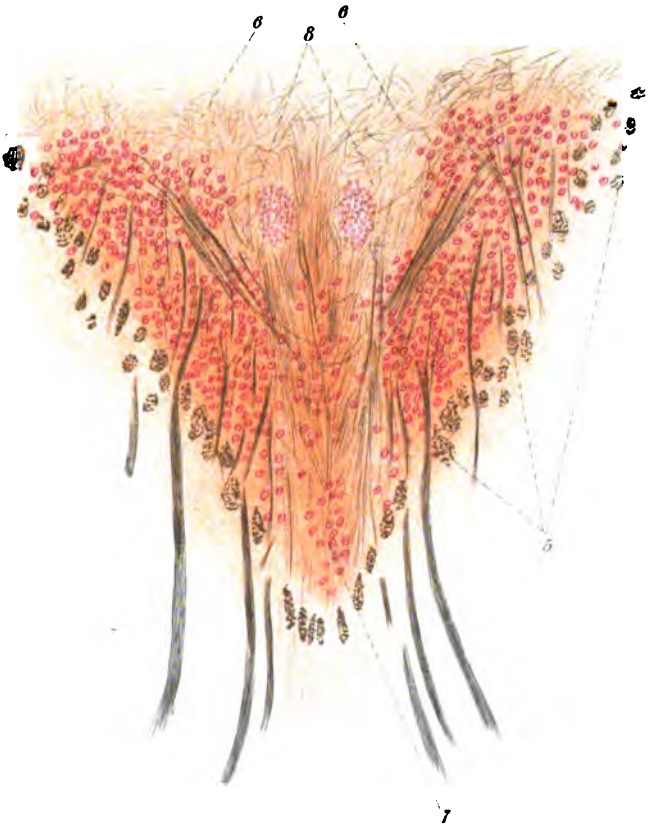

Fig. 1d.

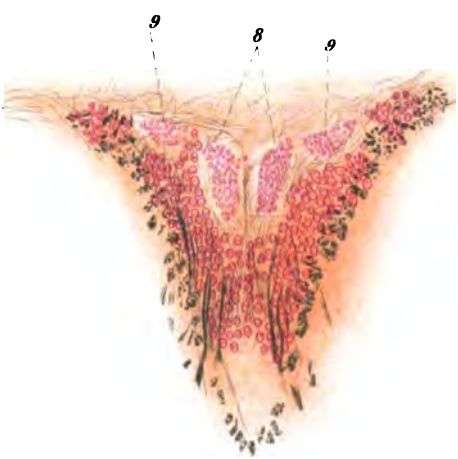

Fig. 4.

Wilh. Engelmann

Fig. 5.



Fig. 7.

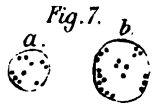

Fig. 6.

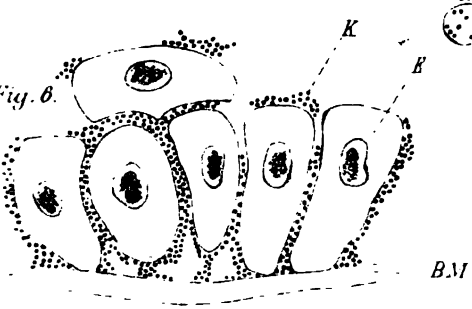

Fig. 8a.

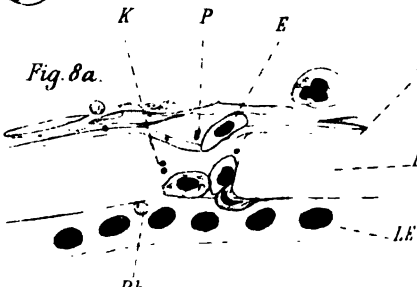

Fig. 8b

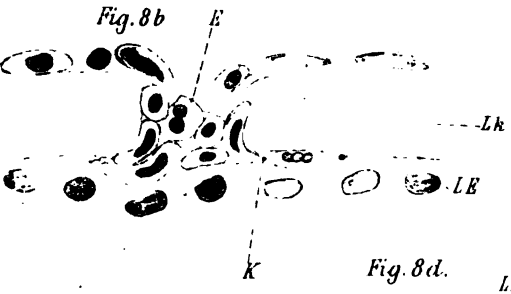

Fig. 8c.

Fig. 8d.

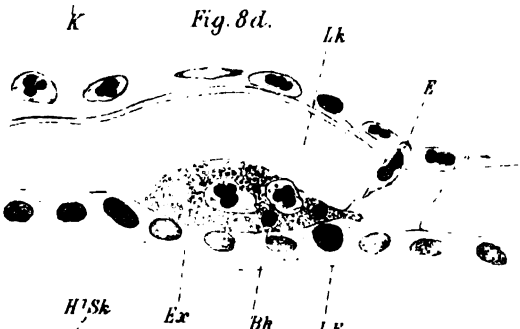

Fig. 9.

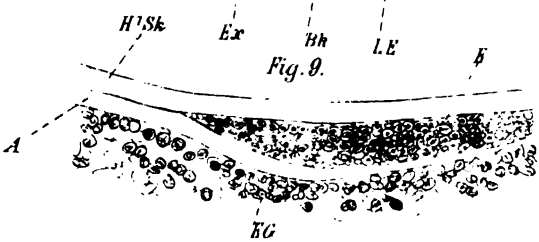

...ger mann del
Verlag v. Wilh. Engelmann in Leipzig

Fig. Ia.



Fig. Ib.

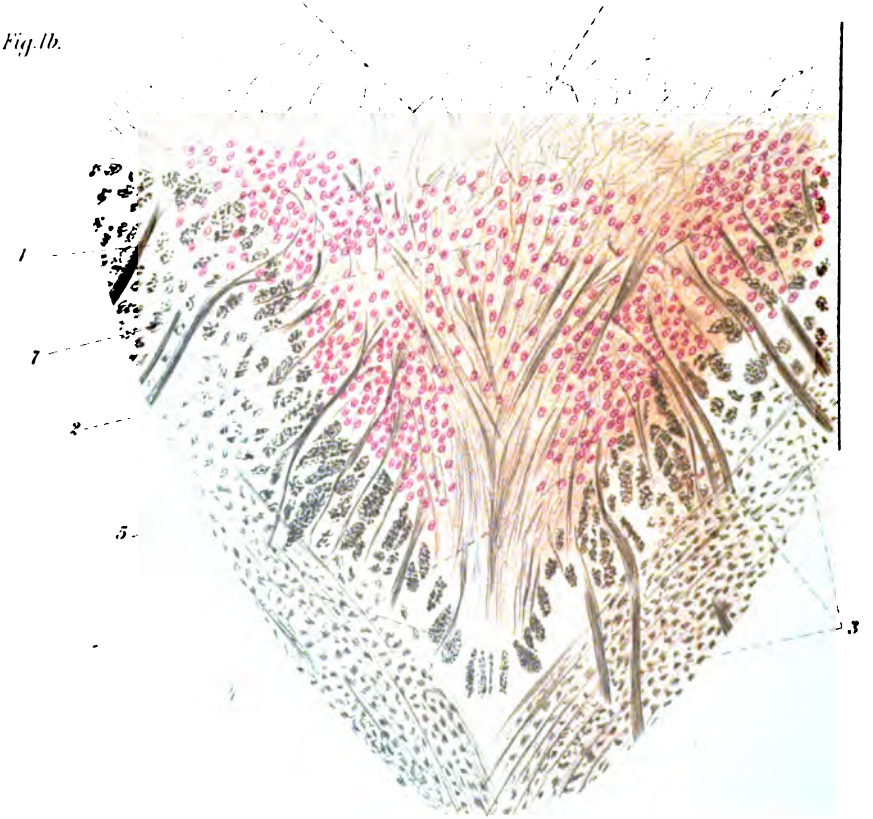

ig. 1c.

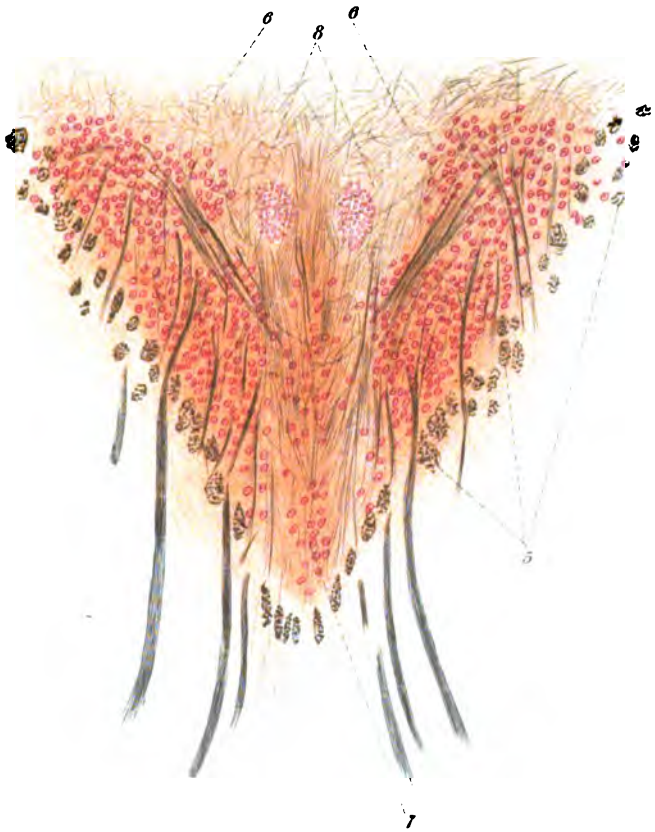

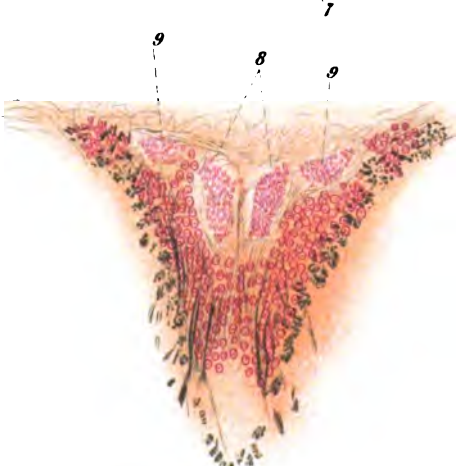

Fig. 1d.

Fig. 2.

Fig. 2a.

Fig. 2b.

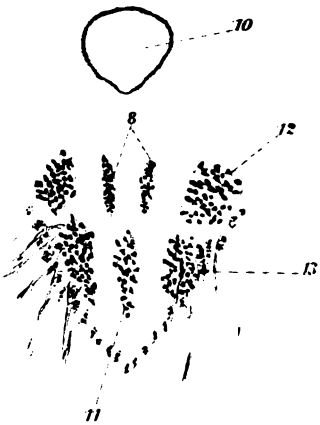

Fig. 3.

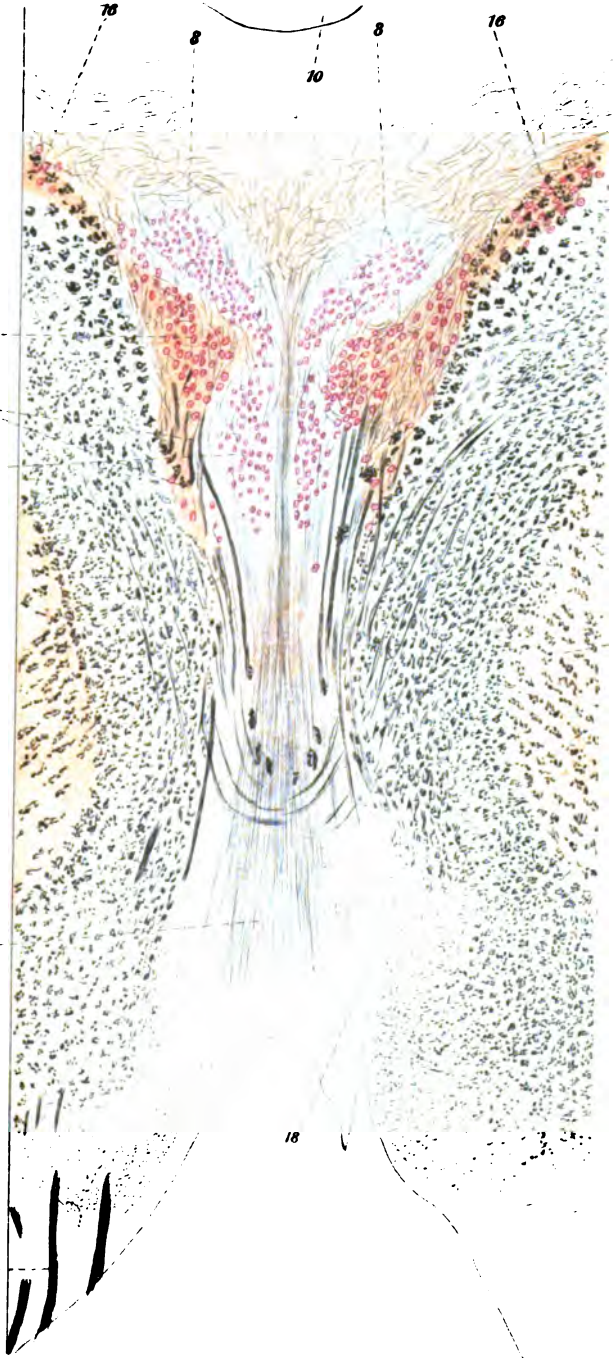

Fig. 4.

Fig. 5

Fig. 4.

Fig. 5

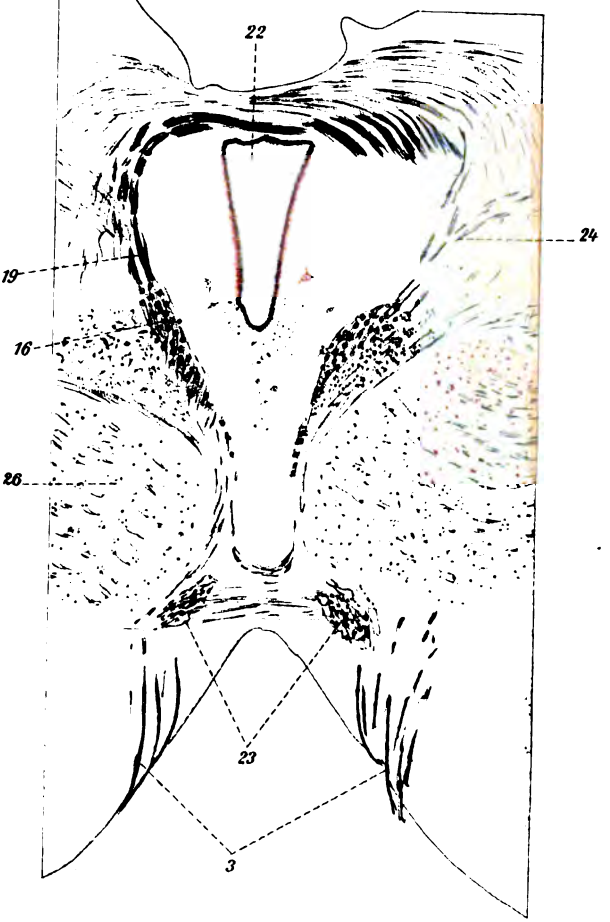

Fig. 1.

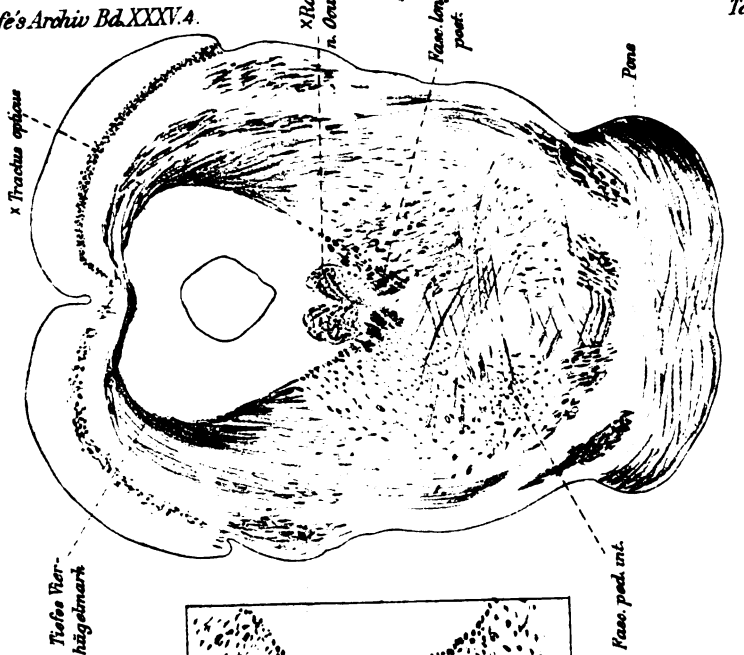



Fig. 2.

Fig. 3.

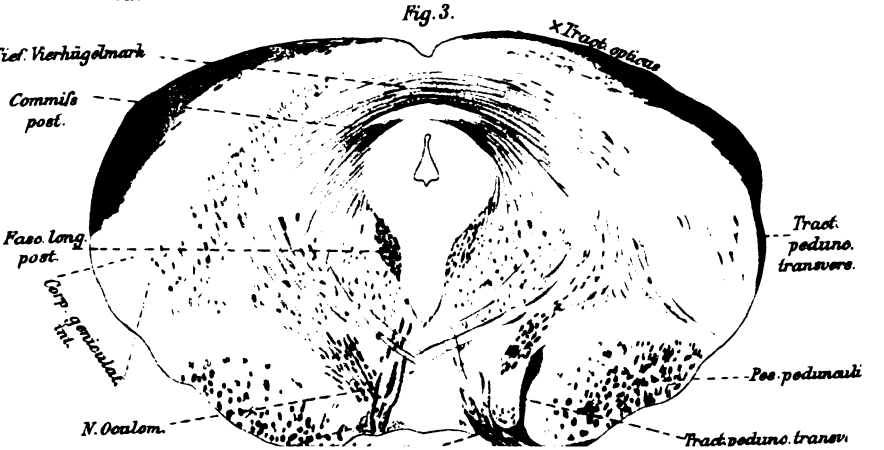

Fig. 2.
Fig. 1.
1
2
3
4
5
6
7
8
9
10

5 47 8 8

ST

FOR REFERENCE

NOT TO BE TAKEN FROM THE ROOM

BRODART CAT. NO. 23 012 PRINTED IN U.S.A.